Universitatea de Medicină şi Farmacie "Gr. T. Popa" Iaşi
Disciplina de Ortopedie - Traumatologie

ORTOPEDIE - TRAUMATOLOGIE

Sub redacţia:
CONF. DR. N. GEORGESCU

Autori:
Conf. dr. N. Georgescu
Dr. O. Alexa
Dr. F. Gozma

Inv.
B.C.
962

IAŞI 1996

Scanned with OKEN Scanner

J 114/97

Universitatea de Medicină şi Farmacie "Gr. T. Popa" Iaşi
Disciplina de Ortopedie - Traumatologie

ORTOPEDIE - TRAUMATOLOGIE

Sub redacţia:
Conf. dr. N. Georgescu

Inv.
BIBLIOTECA U.M.F. IAŞI
Cota 962

Autori:
Conf. dr. N. Georgescu
Dr. O. Alexa
Dr. T. Cozma

IAŞI 1996

Scanned with OKEN Scanner

J 11419

CUPRINS

1 FRACTURI.....5

I FRACTURILE - GENERALITĂŢI.....5
DEFINIŢIE.....5
MECANISM DE PRODUCERE.....5
ANATOMIE PATOLOGICĂ.....9
SIMPTOMATOLOGIE.....20
EXAMEN RADIOGRAFIC.....22
DIAGNOSTIC.....23
VINDECAREA FRACTURILOR.....24
COMPLICAŢIILE FRACTURILOR.....29
TRATAMENTUL FRACTURILOR.....40
TRATAMENTUL COMPLICAŢIILOR FRACTURILOR.....50

II FRACTURILE CENTURII SCAPULARE.....55
FRACTURILE OMOPLATULUI.....55
FRACTURILE CLAVICULEI.....57

III FRACTURILE MEMBRULUI SUPERIOR.....64
FRACTURILE HUMERUSULUI.....64
FRACTURILE EXTREMITĂŢII HUMERALE SUPERIOARE.....64
FRACTURILE DIAFIZEI HUMERALE.....72
FRACTURILE HUMERUSULUI DISTAL.....75
FRACTURILE ANTEBRAŢULUI.....79
FRACTURILE EXTREMITĂŢII SUPERIOARE A RADIUSULUI.....79
FRACTURILE EXTREMITĂŢII SUPERIOARE A CUBITUSULUI.....82
FRACTURILE OLECRANULUI.....82
FRACTURILE DIAFIZARE ALE OASELOR ANTEBRAŢULUI.....83
FRACTURILE EXTREMITĂŢII INFERIOARE A RADIUSULUI.....88

IV FRACTURILE BAZINULUI.....96
FRACTURILE COTILULUI.....103

V FRACTURILE MEMBRULUI INFERIOR.....111
FRACTURILE FEMURULUI.....111
FRACTURILE EXTREMITĂŢII FEMURALE SUPERIOARE.....111
FRACTURILE COLULUI FEMURAL.....114
FRACTURILE REGIUNII TROHANTERIENE.....121
FRACTURILE DIAFIZEI FEMURALE.....128
FRACTURILE EXTREMITĂŢII INFERIOARE A FEMURULUI.....135
FRACTURILE ROTULEI.....139
FRACTURILE TIBIEI ŞI PERONEULUI.....144
FRACTURILE PLATOURILOR TIBIALE.....144
FRACTURILE DIAFIZARE ALE OASELOR GAMBEI.....151
FRACTURILE PILONULUI TIBIAL.....156
FRACTURILE MALEOLELOR.....160

Scanned with OKEN Scanner

FRACTURILE ASTRAGALULUI....168
FRACTURILE CALCANEULUI....173

VI. FRACTURILE COLOANEI VERTEBRALE....185
LEZIUNILE TRAUMATICE ALE RAHISULUI CERVICAL....193
LEZIUNILE TRAUMATICE ALE RAHISULUI DORSAL....201
LEZIUNILE TRAUMATICE ALE COLOANEI DORSO-LOMBARE....201
LEZIUNILE TRAUMATICE ALE COLOANEI LOMBARE....205
LEZIUNILE TRAUMATICE ALE RAHISULUI CU COMPLICAŢII NEUROLOGICE...205

2. LEZIUNI TRAUMATICE ALE ARTICULAŢIILOR....208
LEZIUNI ARTICULARE ÎNCHISE....208
CONTUZIA....208
ENTORSA....208
LUXAŢIA....213
FRACTURILE ARTICULARE....217
LEZIUNI ARTICULARE DESCHISE....219
PLĂGILE ARTICULARE....219
ENTORSA ŞI LUXAŢIA ACROMIO-CLAVICULARĂ....220
LUXAŢIILE UMĂRULUI....227
ENTORSELE ŞI LUXAŢIILE COTULUI....238
ENTORSELE, SUBLUXAŢIILE ŞI LUXAŢIILE CARPULUI....245
LUXAŢIILE ŞOLDULUI....263
ENTORSELE GENUNCHIULUI....270
ENTORSA EXTERNĂ A GLEZNEI....300

3. INFECŢIILE OSTEOARTICULARE....303
OSTEITELE....304
OSTEITELE ACUTE....304
OSTEITELE CRONICE....305
ARTRITELE SEPTICE....307
OSTEOMIELITA....309
OSTEOMIELITA ACUTĂ....309
OSTEOMIELITA CRONICĂ....317
OSTEOMIELITA CRONICĂ SECHELĂ A OSTEOMIELITEI ACUTE....318
OSTEOMIELITA CRONICĂ DE LA ÎNCEPUT....320
TUBERCULOZA OSTEOARTICULARĂ....321
FRECVENŢA....321
VÂRSTA....321
CAUZE FAVORIZANTE....321
PATOGENIE....322
ANATOMIE PATOLOGICĂ....323
EVOLUŢIA CLINICĂ....326
DIAGNOSTICUL DIFERENŢIAL....327
EXAMENELE DE LABORATOR....329
EXAMENUL RADIOGRAFIC....329
FORME CLINICE....330
TRATAMENT....330
TUBERCULOZA VERTEBRALĂ....333
TUBERCULOZA ŞOLDULUI....337
TUBERCULOZA GENUNCHIULUI....340

Scanned with OKEN Scanner

4. TUMORI OSOASE 342
GENERALITĂŢI 342
FRECVENŢA 342
VÂRSTA 342
LOCALIZAREA 342
CLASIFICAREA 343
EVALUAREA TUMORILOR 347
STADIALIZAREA TUMORILOR OSOASE 354
PRINCIPII DE TRATAMENT A TUMORILOR OSOASE 356
TUMORILE COMUNE ALE OSULUI 361
TUMORILE OSOASE PRIMITIVE 361
TUMORILE BENIGNE 361
TUMORILE OSOASE 361
OSTEOMUL 362
OSTEOMUL OSTEOID 362
OSTEOBLASTOMUL BENIGN 362
TUMORILE CARTILAGINOASE 363
EXOSTOZA OSTEOGENICĂ 363
CONDROMUL 364
CONDROBLASTOMUL 365
FIBROMUL CONDROMIXOID 365
TUMORILE FIBROASE 365
FIBROMUL NEOSIFIANT 365
FIBROMUL OSTEOGENIC 366
TUMORI BENIGNE DE ORIGINE MEDULARĂ 366
GRANULOMUL EOZINOFIL 366
TUMORI BENIGNE CU ORIGINE NECUNOSCUTĂ 367
TUMORA CU CELULE GIGANTE 367
TUMORILE MALIGNE PRIMITIVE 36
OSTEOSARCOMUL ..... 3[illegible]
CONDROSARCOMUL ..... 3[illegible]
FIBROSARCOMUL 373
TUMORA EWING 374
LIMFOSARCOMUL OSOS PARKER ŞI JACKSON 376
HISTIOCITOFIBROMUL MALIGN AL OSULUI 377
MIELOMUL MULTIPLU 377
TUMORILE OSOASE SECUNDARE 379

Scanned with OKEN Scanner

1 FRACTURI

I FRACTURILE - GENERALITĂŢI

DEFINIŢIE

Fractura este o **întrerupere a continuităţii unui os**. Rădulescu defineşte fractura ca fiind "o soluţie de continuitate într-o piesă scheletică în urma acţiunii unei forţe mecanice importante".

MECANISM DE PRODUCERE

Din punct de vedere al mecanismului de producere fracturile pot fi împărţite în trei grupe:

- ***fracturi ale oaselor sănătoase*** datorate unui traumatism important (grupul cel mai frecvent);
- ***fracturi de oboseală*** datorate unor încărcări mecanice repetate ale oaselor la limita superioară de elasticitate
- ***fracturi ale oaselor bolnave*** în care încărcările sunt de asemenea normale dar fractura apare datorită slăbirii rezistenţei mecanice a unei piese osoase.

Fracturile oaselor sănătoase

Normal, oasele sunt adaptate să absoarbă forţele mecanice care acţionează asupra lor şi să suporte forţele care se încadrează valoric în "zona de elasticitate". În această zonă proprietăţile elastice ale materialului osos fac ca deformările să fie reversibile. Atunci când zona de elasticitate este depăşită, revenirea osului la forma sa anterioară este incompletă, persistând o "deformaţie plastică". Dincolo de această limită, supraîncărcarea mecanică are drept consecinţe dezorganizarea structurii interne şi deci apariţia unei fracturi (fig. 1.1). Configuraţia traiectului de fractură este în legătură cu tipul încărcării materialului osos, dar şi cu mărimea forţei care acţionează asupra piesei scheletice.

Din punct de vedere al tipului de încărcare, fracturile pot fi ***directe*** sau ***indirecte*** iar din punct de vedere al forţei se deosebesc ***fracturi produse prin traumatisme de mică energie*** (low velocity trauma) şi ***fracturi produse prin traumatisme de mare energie*** (high velocity trauma).

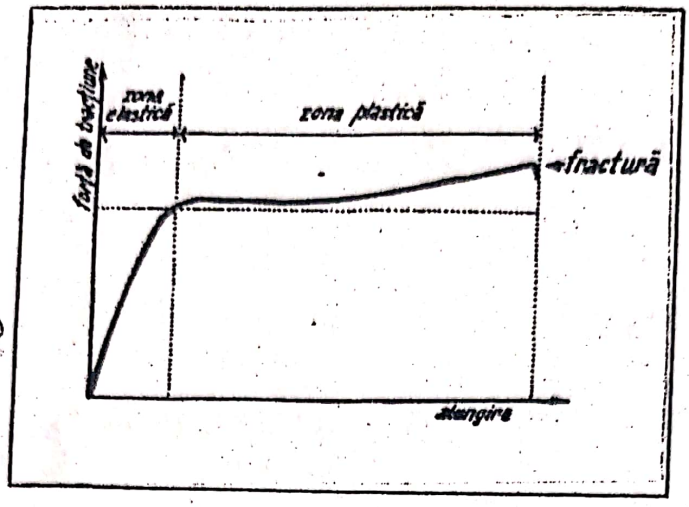

Fig. 1.1. Elasticitatea osoasă

Fracturile prin șoc direct (fracturile directe) au traiectul situat la locul de impact al forței mecanice (fig. 1.2.a). În aceste circumstanțe, traiectul de fractură este transversal (energie mică) sau cominutiv (energie mare). Fracturile cominutive, destul de rare, se însoțesc de leziuni importante ale părților moi și apar în cazul marilor traumatisme.

Fracturile prin șoc indirect (fracturile indirecte) au traiectul situat

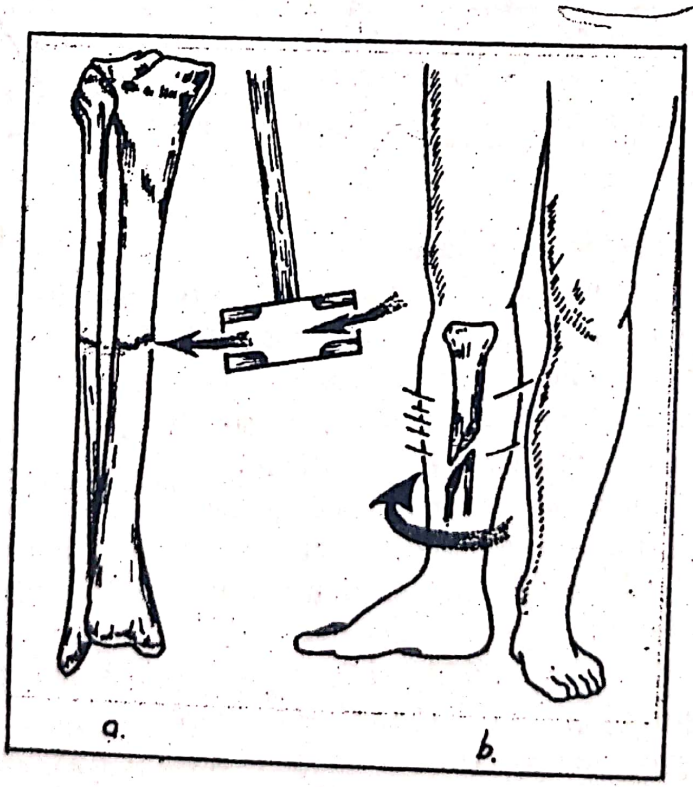

Fig. 1.2. Mecanismul de producere al fracturilor

la distanţă de locul de impact al forţei mecanice (fig. 1.2.b). Acest loc poartă numele de "punct slab al osului" şi diferă de la o piesă scheletică la alta. Există patru posibilităţi de producere a fracturilor indirecte: *compresiunea, flexiunea, torsiunea* şi *tracţiunea*.

A. Compresiunea. Oasele diafizare sunt asemănate din punct de vedere mecanic cu nişte coloane goale. O astfel de coloană cu secţiunea de 10 cm care suportă o încărcătură **axială** şi simetrică de 100 kg va fi încărcată cu forţe de compresiune axiale **uniform repartizate** (fig. 1.3.a). Compresiunea unui os în această manieră poate antrena la nivelul diafizei o dezorganizare osoasă sub forma unei simple fisuri sau a unei explozii longitudinale (fractura "în mănunchi de vreascuri" - fig.1.3.b). Compresiunea epifizelor provoacă tasări (fig. 1.3.c), iar a corpilor vertebrali, fracturi cominutive (fig 1.3.d).

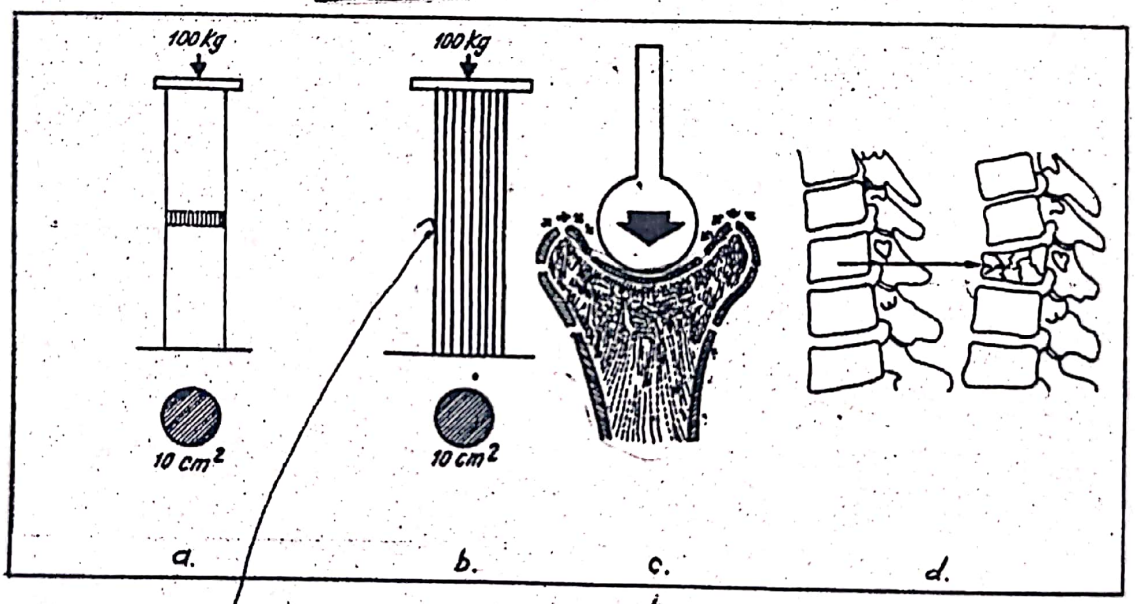

Fig. 1.3. Compresiunea

B. Flexiunea. Aceeaşi coloană poate fi încărcată **excentric**. În acest caz apar **forţele de flexiune**: compresiune în concavitate şi tracţiune în convexitate. Aceste forţe solicită intens periferia coloanei. Osul cedează iniţial la nivelul corticalei convexe. De aici, traiectul de fractură se propagă orizontal spre corticala concavă (traiect transversal) sau de la mijlocul coloanei se continuă divergent, detaşând un triunghi isoscel cu baza de partea concavităţii (fractură cu al treilea fragment sau "în con de flexiune" - fig. 1.4.).

C. Torsiunea (răsucirea). Reprezintă a treia posibilitate de producere a fracturii indirecte. În acest mecanism fracturar apar şi **forţele de forfecare**. Aceste forţe presupun ca asupra coloanei să acţioneze două forţe opuse, paralele, uşor decalate şi cu direcţie oblică în raport cu axul coloanei (fig. 1.5.).

D. Tracţiunea (smulgerea) este a patra posibilitate de producere a unei fracturi indirecte (fig. 1.6.). Forţele de tracţiune pot **smulge** în cadrul entorselor inserţii ligamentare (ligamentele încrucişate ale genunchiului) sau inserţii musculare (tuberozitatea anterioară a tibiei, micul trohanter).

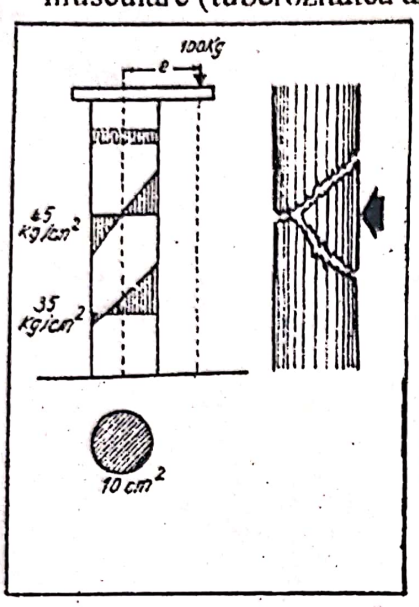

Fig. 1.4. Flexiunea

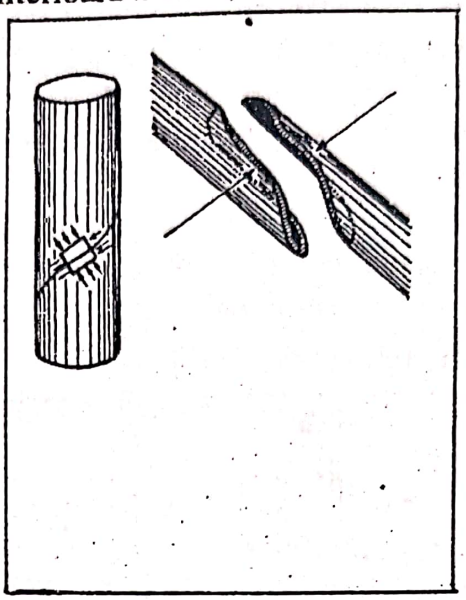

Fig. 1.5. Torsiunea

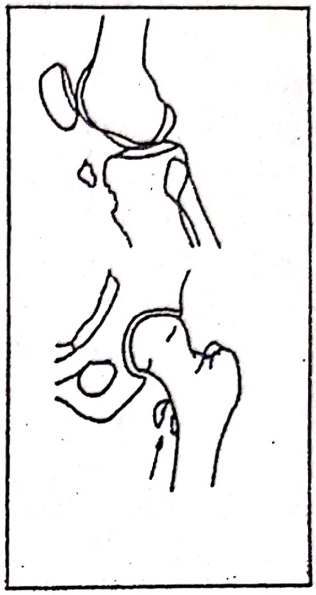

Fig. 1.6. Tracţiunea

Fracturile de oboseală ③

Aceste fracturi apar în cazul **încărcărilor mecanice repetate** având o intensitate care se situează la limita superioară a calităţilor elastice ale osului viu. Solicitările sunt ciclice. Sunt necesare uneori milioane de cicli pentru a se ajunge la deformări ireversibile (plastice) şi în final la **fractura de oboseală** (fig. 1.7.). Acest lucru se întâmplă mai des la nivelul metatarsienelor (fractura de marş a recruţilor) şi implică o lipsă de antrenament. Oboseala musculară şi slăbirea hobanelor musculo-aponevrotice, cu rolul lor protector asupra oaselor, precede fractura.

Fracturile oaselor bolnave

Aceste fracturi apar fie în urma unui traumatism minor, fie în lipsa unui traumatism (fracturi spontane), fiind în acest din urmă caz urmarea unor solicitări

BOLI OSOASE GENERALIZATE
OSTEOGENEZA IMPERFECTĂ
OSTEOPOROZĂ POSTMENOPAUZĂ
BOLI OSOASE METABOLICE
MIELOMATOZĂ
DISPLAZIE FIBROASĂ POLIOSTOTICĂ
BOALA PAGET

CONDITII LOCALE BENIGNE
INFECŢII CRONICE
CHIST OSOS SOLITAR
DEFECT CORTICAL FIBROS
FIBROM CONDROMIXOID
CHIST OSOS ANEVRISMAL
CONDROM
DISPLAZIE FIBROASĂ MONOSTOTICĂ

TUMORI MALIGNE PRIMITIVE
CONDROSARCOM
OSTEOSARCOM
TUMORĂ EWING

TUMORI METASTATICE
CARCINOAME METASTATICE CU PUNCT DE PLECARE: SÂN, PULMON, RINICHI, TIROIDĂ ŞI PROSTATĂ

Tab. 1.1.Cauzele fracturilor oaselor bolnave

mecanice fiziologice (fig.1.8.) Acest lucru presupune o dezorganizare anterioară a structurii interne a oaselor, o fragilizare şi scăderea rezistenţei lor. Cauzele acestor dezorganizări sunt prezentate în tabelul 1.1.

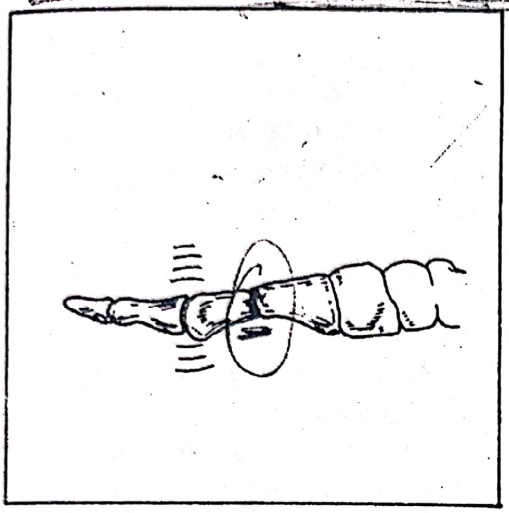

Fig. 1.7. Fractura "de oboseală"

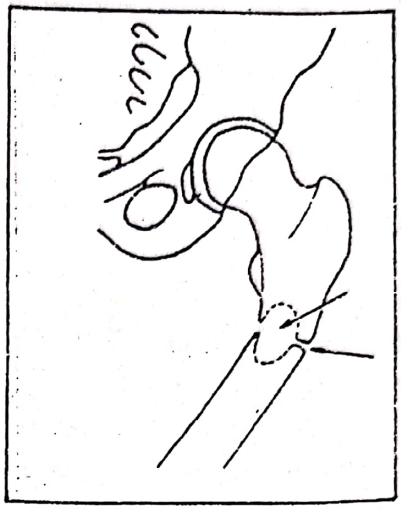

Fig. 1.8. Fractura pe os bolnav

Fracturile oaselor sănătoase, bolnave şi fracturile de oboseală se deosebesc din punct de vedere al **timpului** în care se produc. Folosind cinematografia de mare viteză, Moor şi colab. (1989) au demonstrat că un traumatism produce o fractură a **osului sănătos** în 400 μs. **Oasele bolnave** supuse solicitărilor fiziologice, din cauza rezistenţei lor scăzute, se încarcă la limita superioară a capacităţii de elasticitate. Fractura se produce la fel ca în cazul osului sănătos (în miimi de secundă), dar ceea ce diferă este importanţa traumatismului (acesta este aproape inexistent sau, în orice caz, atât de nesemnificativ încât, în lipsa modificărilor structurii osoase, fractura nu s-ar fi produs). În cazul **fracturilor de oboseală**, dezorganizarea structurii osoase are loc ca urmare a solicitărilor ciclice (repetate) iar fractura se produce după ore sau zile de la debutul acestora.

ANATOMIE PATOLOGICĂ

Agentul traumatic determină, pe lângă leziuni locale ale oaselor şi părţilor moi, declanşarea unui răspuns inflamator local ce conduce la vindecare, prin formarea calusului. În unele cazuri (politraumatizaţi, polifracturaţi) apare o reacţie sistemică ce constituie răspuns la agresiune.

În capitolul de faţă vom prezenta ***leziunile locale ale oaselor şi ale părţilor moi.***

Leziunile oaselor

Leziunile osoase sunt de două tipuri:

⇨ dezorganizarea structurii interne cu păstrarea continuităţii anatomice a piesei scheletice, adică ***fractură incompletă***;

⇨ dezorganizarea structurii interne cu întreruperea continuităţii osului adică ***fractură completă***.

Fracturile incomplete se întâlnesc mai frecvent la copil dar pot exista şi în patologia traumatică a adultului.

■ **În mediul pediatric,** deformarea în grosime şi fractura în "lemn verde" reprezintă două posibilităţi ale fracturilor incomplete. **Deformarea în grosime** îşi are sediul la trecerea dintre diafiză şi regiunea metafizară. În cazul compresiunii axiale, corticala, (subţire la acest nivel) se îngroaşă sub forma unui "inel" sau a unei "brăţări" (fig 1.9.a). Deoarece periostul rămâne intact, aceasta se mai numeşte fractură subperiostică. În cazul solicitărilor în flexiune ale unui os lung care depăşesc faza deformaţiei elastice (timp I) sau plastice (timp II) corticala de partea convexităţii se rupe (prin tracţiune) iar cea de partea concavă se curbează (prin compresiune). Este sugestivă asemănarea cu ruptura prin îndoire a unei bucăţi de lemn verde, de unde şi denumirea de **"fractură în lemn verde"** (fig. 1.9.b).

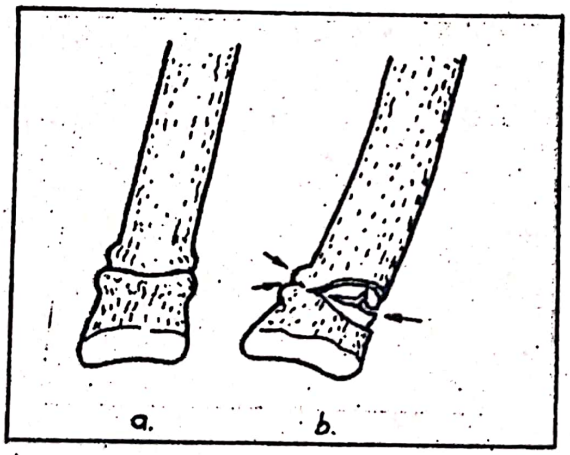

Fig. 1.9 Fracturile incomplete la copil

■ **Fracturile incomplete la adult** se manifestă sub forma ***fisurilor*** şi ***înfundărilor*** osoase.

Fisura osoasă sugerează din punct de vedere al mecanismului existenţa compresiunii axiale ce acţionează la nivelul diafizelor. Anatomopatologic apar soluţii de continuitate longitudinale ce pot fi unice sau se pot multiplica până la sfărâmarea osului "în mănunchi de vreascuri" (fig 1.3.b).

Înfundările osoase sunt produse prin compresiunea epifizelor sau oaselor late ale craniului. De cele mai multe ori, înfundarea interesează platoul tibial extern. Valgusul fiziologic al genunchiului este motivul pentru care, în căderile cu sprijin unilateral, condilul femural extern compresează platoul tibial extern

ligamentul lateral intern rezistă mai bine la tracţiune decât platoul la compresiune). În aceste condiţii, pe lângă înfundarea osteocondrală centrală (cartilajul cedează prin tracţiune), se produce şi o "suflare" a corticalei externe epifizare din cauza "exploziei" interne a epifizei (fig 1.3.c)

Alteori, dezorganizarea structurii interne se face cu întreruperea continuităţii osoase, ceea ce, din punct de vedere anatomopatologic, corespunde fracturilor complete.

Fractura completă este modalitatea comună de interesare traumatică a scheletului şi pentru descriere ne folosim de noţiunile: ***sediu, traiect, numărul traiectelor*** şi ***deplasarea*** fragmentelor fracturare.

■ **Sediul** este important pentru diagnostic, prognostic şi tratament. Din acest punct de vedere, unui os lung i se disting: diafiza, două metafize şi două regiuni epifizare. Între metafiză şi epifiză, la copil există plăcile de creştere (fig. 1.10.). Remarcăm suprafaţa redusă de contact a unei fracturi diafizare ce interesează osul cortical şi suprafaţa mai întinsă de contact în cazul fracturilor metafizare şi epifizare. Fracturile epifizare au uneori traiectul situat articular, şi în acest caz se numesc **fracturi intraarticulare**.

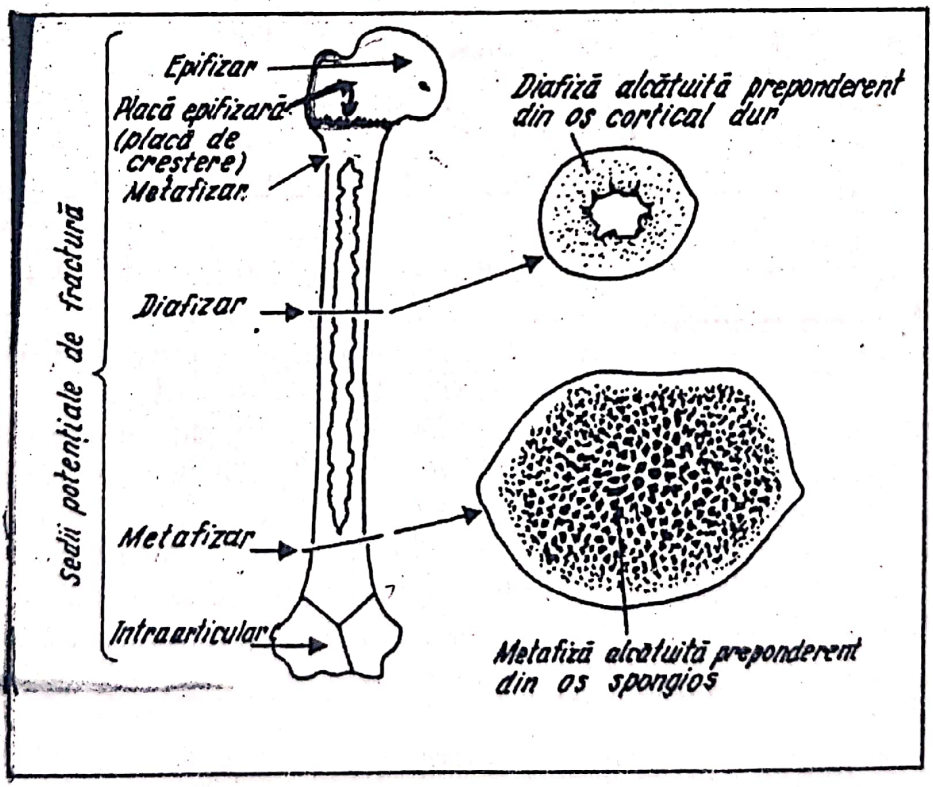

Fig. 1.10. Caracteristicile osului lung şi sedii de fractură

Soluţiile de continuitate prin cartilajul de creştere (plăcile epifizare) poartă numele de **decolări epifizare**. Salter şi Harris (1963) descriu cinci tipuri de

decolări (Fig. 1.11.): **tipul I** - decolarea pură, **tipurile II, III şi IV** - decolări fracturi. În aceste tipuri traiectul trece prin placă (decolare) pentru a se continua spre metafiză (tip II - fractură cu cioc metafizar, frecvente), spre epifiză (tip III - fractură cu cioc epifizar) sau traiectul traversează metafiza, cartilajul de creştere şi epifiza (**tip IV**). (**Tipul V** este descris ca o compresiune pură a cartilajului de creştere. Această clasificare are importanţa sa practică deoarece, în leziunile de tipurile I-IV, soluţia de continuitate dezorganizează cartilajul de creştere în zona sa vascularizată, aproape de metafiză, pe când în leziunile de tipul V cartilajul de creştere este interesat în zonele cartilaginoase pure (seriat, hipertrofic), spre epifiză. Dacă în prima eventualitate creşterea nu este afectată, putând fi chiar stimulată (alungiri ulterioare ale membrului), în cea de-a doua, oprirea multiplicării cartilaginoase se soldează cu scurtarea segmentului lezat.

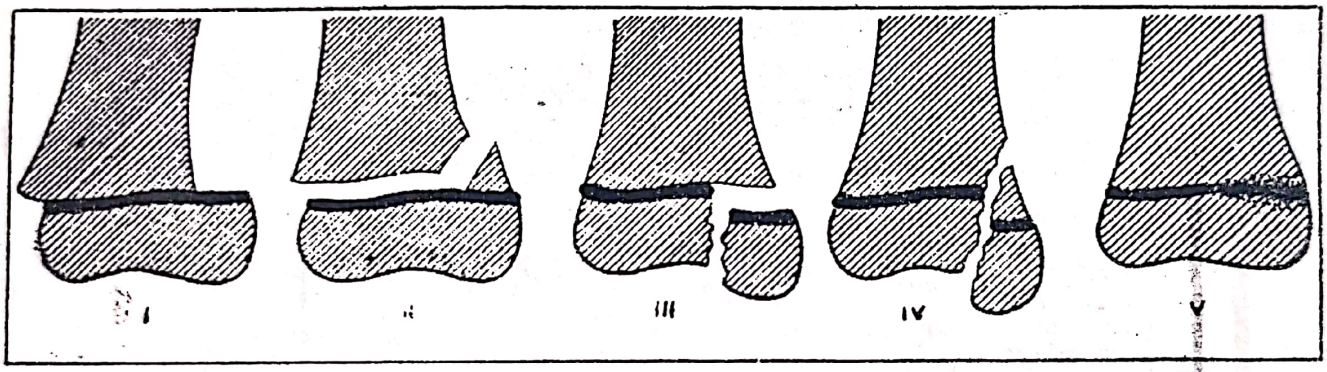

Fig. 1.11. Clasificarea Salter şi Harris a decolărilor epifizare

Traiectul de fractură poate fi descris pornind de la direcţia lui în raport cu axul osos, ca fiind *transversal, oblic, spiroid* sau *cominutiv*.

Traiectul transversal presupune o întrerupere a continuităţii cu direcţia perpendiculară faţă de axul lung al osului; de obicei prezenţa unor mici neregularităţi având aspect dinţat este un ghid al poziţiei de reducere în fracturile deplasate. Un traiect transversal incomplet se poate continua cu două traiecte oblice ce separă un al treilea fragment (în "con de flexiune", "aripă de fluture").

Traiectul oblic se descrie ca o întrerupere a continuităţii osoase având o direcţie oblică faţă de axul lung al osului; are ca subvarietăţi traiectul oblic scurt şi oblic lung.

Traiectul spiroid are o conformaţie deosebită: la extremităţi există două traiecte în spirală, lungi, ce înconjoară diafiza, iar aceste traiecte sunt reunite la mijloc printr-o porţiune dreaptă paralelă cu axul mare al diafizei; vârful ascuţit de la extremităţi corespunde de cealaltă parte unui unghi ascuţit ce ghidează reducerea; şi în acest caz se poate separa un al treilea fragment, "de torsiune".

Traiectele cominutive presupun existenţa a minim trei traiecte de fractură

prin care se separă mai mult de trei fragmente principale. Uneori sunt atât de multe traiecte şi fragmente încât scapă posibilităţii de sistematizare şi descriere.

■ **Numărul traiectelor**. În practică apar situaţii în care traiectele de fractură se combină. Traiectul fracturar (transvers, oblic, spiral) nu mai este unic ci dublu sau triplu. Astfel de fracturi sunt desemnate ca segmentale sau etajate. Dacă aceste traiecte multiple îşi au sediul la acelaşi etaj traumatic (la două sau trei nivele), ele poartă numele de **fracturi segmentale** (fig. 1.12.a,b) iar dacă traiectele îşi au sediul la diferite etaje traumatice fracturile se numesc **etajate**. Atunci când traiectul cominutiv de fractură interesează o parte a circumferinţei diafizare în aşa fel încât fragmentele principale sunt în contact, fractura poartă numele de **complexă** (fig. 1.12.c,d) Lipsa contactului între fragmentele principale realizează adevărata fractură **cominutivă** (fig. 1.12.c).

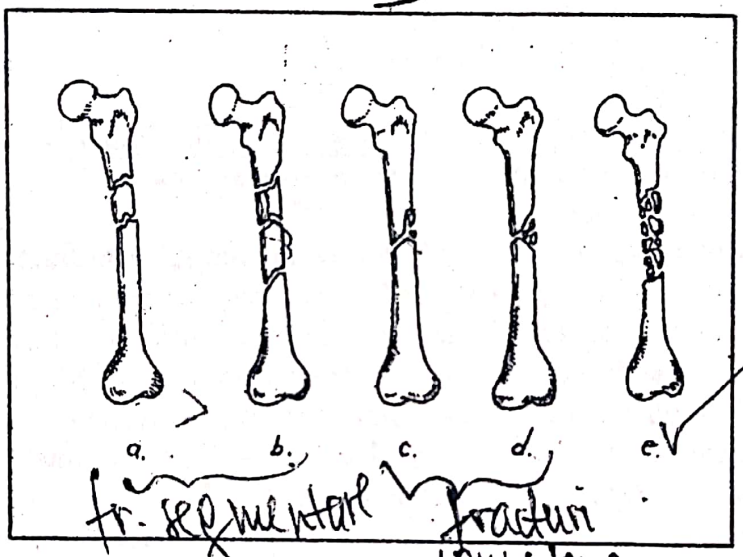

Fig. 1.12 Clasificarea fracturilor după numărul traiectelor

În sfârşit, există situaţii în care fragmentele osoase din focarul de fractură lipsesc, cum ar fi în cazul fracturilor deschise de tip III. Fragmentele s-au pierdut, fie la locul accidentului, fie au fost excizate în cursul prelucrării chirurgicale primare. Aceste fracturi cu pierderi de material osos incomplete sau complete realizează alte aspecte anatomopatologice într-un focar de fractură (fig. 1.13.).

S-a simţit nevoia corelării tuturor acestor situaţii într-o clasificare unică. Cea mai cunoscută clasificare este cea globală alfa numerică, recent dezvoltată de AO şi OTA (Orthopaedic Trauma Association) care se bazează pe cercetările centrului de documentare din Davos (Fig. 1.14). În principiu, toate fracturile se împart în trei tipuri (A, B, C). Fiecărui tip îi corespund trei grupe (A1, A2, A3), iar fiecare grupă este subdivizată în trei subgrupe (A1=1,2,3). În acest fel, pentru

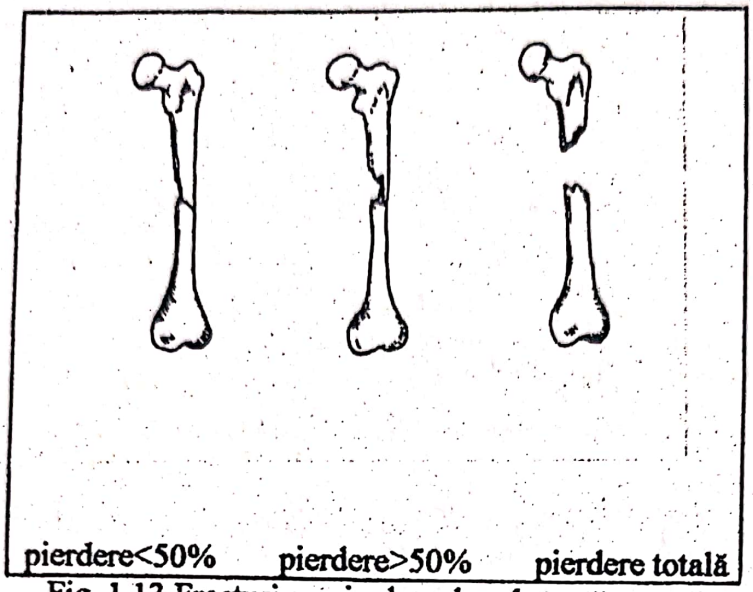

Fig. 1.13 Fracturi cu pierdere de substanţă osoasă

fiecare segment osos rezultă în final 27 subgrupe în care A1 este fractura cea mai simplă şi cu prognosticul cel mai bun, iar C3 este fractura cea mai complicată şi cu prognosticul cel mai sever. Cu ajutorul acestei clasificări diagnosticul şi tratamentul pot fi uşor codificate aşa cum propune grupul AO (ASIF) din Elveţia. În acest fel, având codul alfa numeric al diagnosticului, fracturile pot fi introduse într-o bancă de date. Se uşurează astfel alegerea metodei de tratament dar şi acumularea datelor în legătură cu eficacitatea metodei.

■ **Deplasarea.** În afara sediului şi a traiectului, în cazul unei fracturi se poate vorbi şi de deplasare. Atunci când extremităţile osoase fracturate rămân în contact şi forma anatomică a osului se păstrează, fractura se numeşte ***fără deplasare***. Când extremităţile oaselor fracturate îşi pierd contactul şi forma osului se modifică, ne aflăm în prezenţa unei fracturi ***cu deplasare***.

Din categoria **fracturilor fără deplasare** fac parte fracturile incomplete, cu o simptomatologie săracă şi greu de descoperit, chiar radiografic, dar şi fracturile complete fără deplasare ce presupun un traumatism de mică intensitate şi au sediu aparte, şi anume, în segmentele cu oase duble. În aceste situaţii forţa traumatică se epuizează, fracturând unul dintre oase iar cel de-al doilea, integru, împiedică deplasarea (fracturile peroneului, fracturile cubitusului).

Fracturile cu deplasare sunt frecvente. Deplasarea unei fracturi apare primitiv, concomitent cu traumatismul şi este produsă de intensitatea importantă a acesteia la care se sumează şi contracţia musculară. Rareori este vorba de o fractură fără deplasare care se deplasează ca urmare a unor manevre intempestive sau a încercării de reluare a mersului. Deplasarea poate fi şi **secundară**: o fractură iniţial fără deplasare şi având o simptomatologie săracă nu a fost

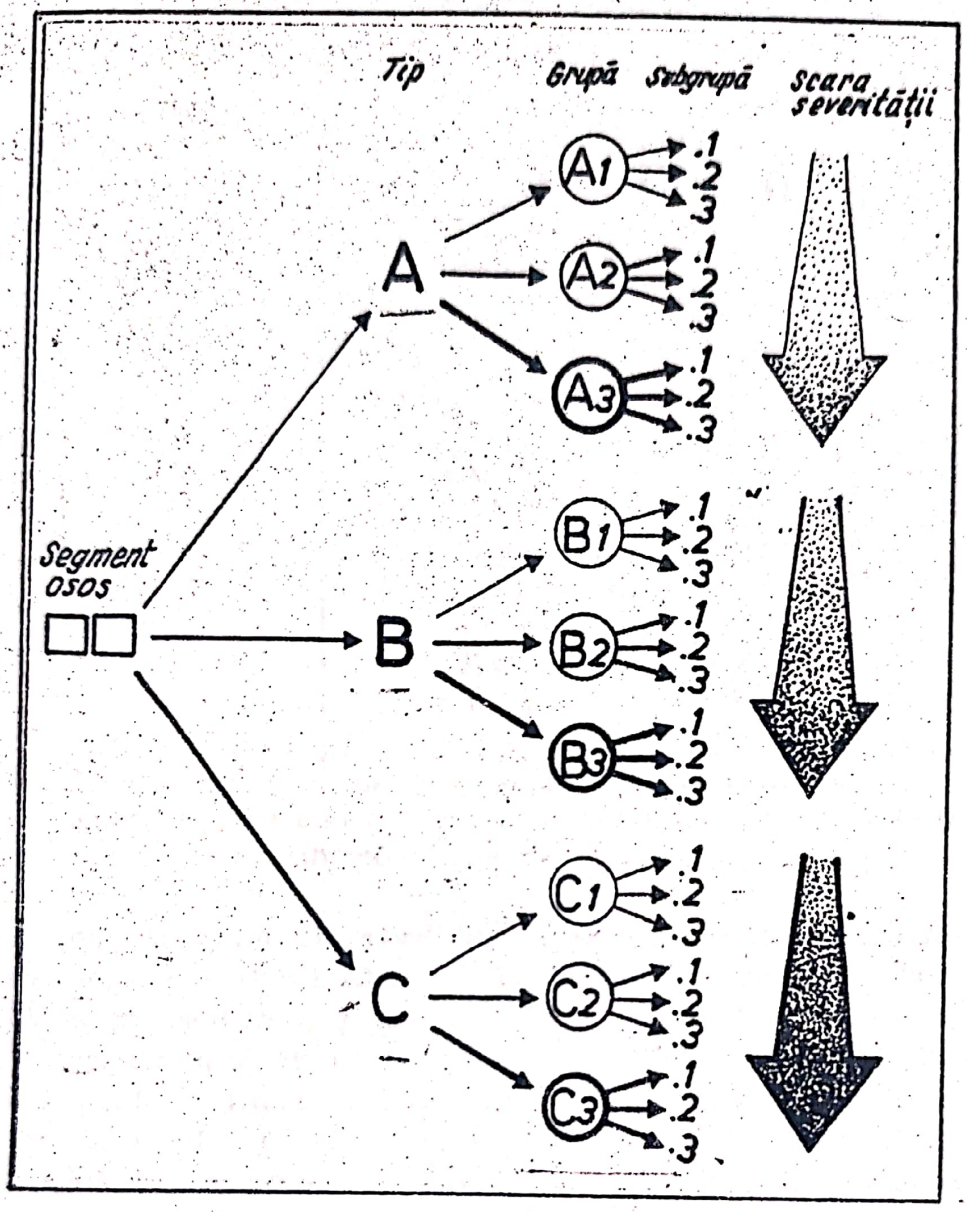

Fig. 1. 14. Clasificarea AO (ASIF) a fracturilor

descoperită la timp și se deplasează la 10-15 zile la o mișcare sau la mers (de exemplu fractura colului femural Garden I se transformă în Garden III) sau o fractură instabilă deplasată și bine redusă inițial se deplasează secundar în zilele sau săptămânile ce urmează deoarece a fost insuficient stabilizată. Indiferent de timpul de apariție al deplasării, primitiv sau secundar, deplasarea poate urma patru direcții (Malgaigne). Pentru ușurința descrierii, deplasările se raportează la planurile de referință sagital, frontal și transversal față de care fragmentele angulează, translează, încalecă sau rotează. Astfel se produc: ***angulații, deplasări laterale, încălecare*** (frecvent) sau ***îndepărtare*** și ***rotația***

fragmentelor de fractură (fig. 1.15.).

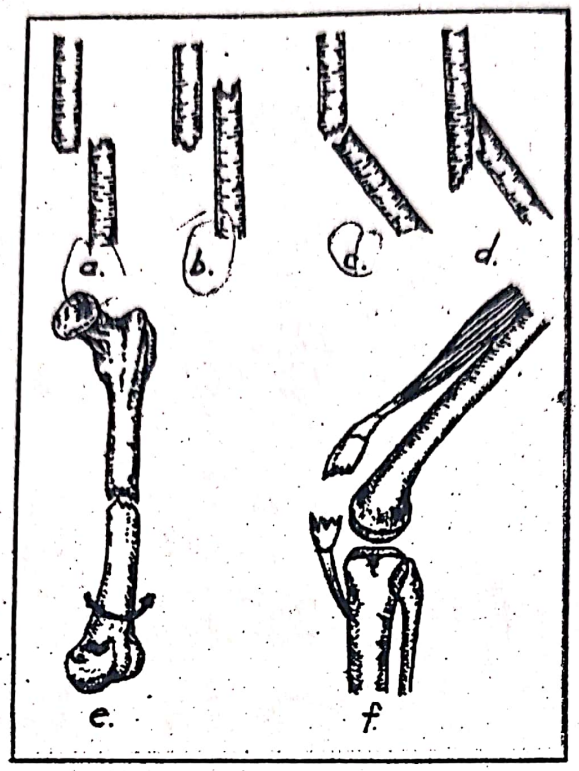

Fig 1.15. Tipuri de deplasări ale fracturilor: a-laterală, b-încălecare, c-angulaţie, d-angulaţie-încălecare, e-rotaţie, f-îndepărtare

▪ **Angulaţia** (unghiulaţia) constă în **modificarea axului longitudinal** al osului. Denumirea unghiulaţiei se face după direcţia (sensul) în care este îndreptat vârful unghiului dintre fragmentele principale şi poate fi anterioară sau posterioară (faţă de planul frontal), internă sau externă (faţă de planul sagital). Dacă luăm ca exemplu unghiulaţiile posibile fracturile gambei, acestea pot fi angulate intern (în valgus - fig. 1.16.a), extern (în varus - fig. 1.16.b), anterior (în "crosă" sau antepulsie - fig. 1.16.c) şi posterior (în recurvat sau retropulsie - fig. 1.16.d).

Deplasările în varus şi valgus se definesc în funcţie de linia mediană a corpului. Atunci când poziţia părţii distale a corpului se apropie de linia mediană, diformitatea rezultată este în varus (sinonim cu adducţia) şi invers, atunci când poziţia părţii distale a corpului se îndepărtează de linia mediană, diformitatea rezultată este în valgus (sinonim cu abducţia). Angulaţiile pot fi evaluate şi prin măsurarea unghiului rezultat prin modificarea axului longitudinal. Din acest punct de vedere există angulaţii tolerabile şi angulaţii intolerabile după reducerea unei fracturi.

▪ **Deplasarea laterală** (translaţia, deplasarea "ad latum", "în baionetă") constă în **pierderea contactului între suprafeţele de fractură în sensul grosimii** (în planul transversal) şi are diferite grade de la translaţia laterală de

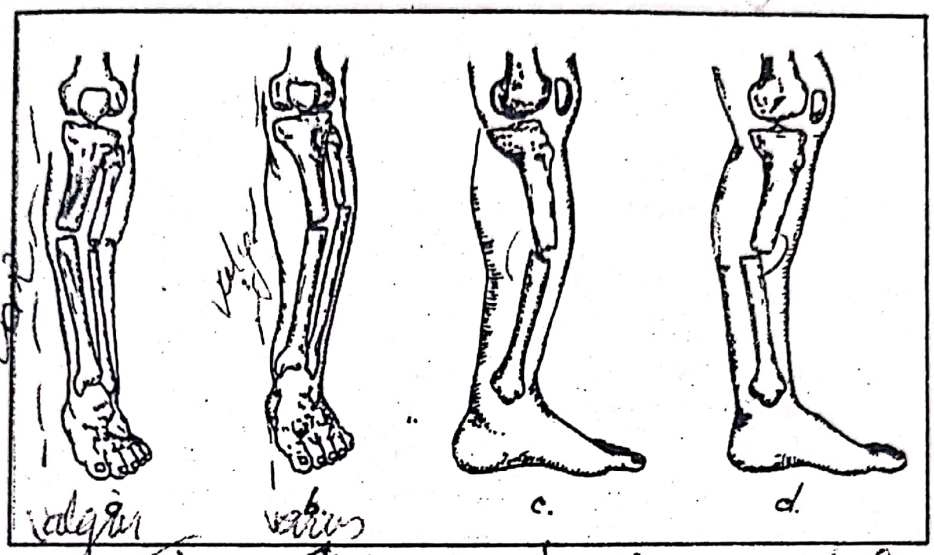

Fig. 1.16. Tipuri de angulaţii ale fracturii gambei

mică amplitudine, având grosimea unei corticale (Fig. 1.17.a) până la deplasarea totală, când suprafeţele fracturate au pierdut contactul în întregime (Fig. 1.17.b).

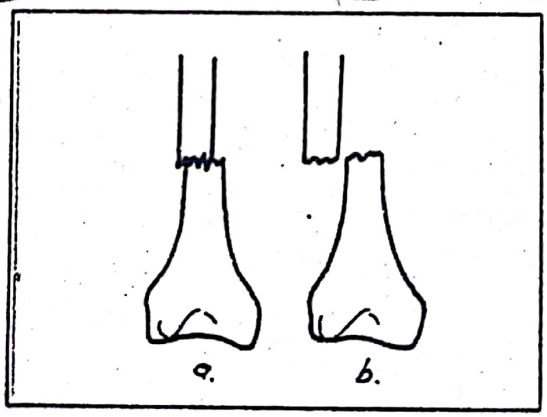

Fig. 1.17.Translaţia

Sensul deplasării este definit în funcţie de poziţia fragmentului distal în raport cu cel proximal. Privitor la angulaţie, remarcăm faptul că fragmentele îşi păstrează contactul la vârful unghiului (altfel spus nu există decât un diastazis la nivelul corticalei) iar suprafeţele fracturate rămân "cap la cap". Al doilea fapt ce trebuie remarcat este acela că sensurile angulaţiei şi translaţiei pot fi diferite în cazul aceleiaşi fracturi. Exemplu fractura Pouteau-Colles deplasată are o deplasare anterioară din punct de vedere al angulaţiei şi o deplasare posterioară din punct de vedere al translaţiei.

▪ **Alunecarea fragmentelor de fractură** constă în deplasarea lor în sensul axului longitudinal al osului şi are două sensuri: ***încălecarea*** sau ***îndepărtarea suprafeţelor fracturare.***

Modalitatea comună este **încălecarea fragmentelor** ce poate fi definită ca pierderea parţială sau totală a contactului dintre suprafeţele de fractură. Fracturile oblice pot avea ca şi în cazul deplasărilor laterale, deplasări mici până la pierderea totală a contactului între suprafeţele fracturate. În fracturile transversale, încălecarea nu va fi posibilă decât după ce fractura a pierdut total contactul în sensul grosimii (translaţie totală). Prin convenţie, şi aici fragmentul distal este cel care încalecă peste cel proximal, aşa încât fragmentele se găsesc în poziţia "obraz la obraz", iar rezultatul clinic este scurtarea segmentului fracturat.

A doua posibilitate de deplasare longitudinală a fragmentelor o reprezintă **îndepărtarea suprafeţelor de fractură.** Această deplasare este mai rară şi caracteristică fracturilor de rotulă sau olecran în care contracţia musculară îndepărtează suprafeţele de fractură. Între suprafeţele fracturate apare un **diastazis interfragmentar.**

▪ **Rotaţia** (decalajul) este deplasarea ce conduce la pierderea raporturilor dintre suprafeţele fracturate în plan transversal prin rotaţia în sensul axului lung al osului (fig. 1.18.a).

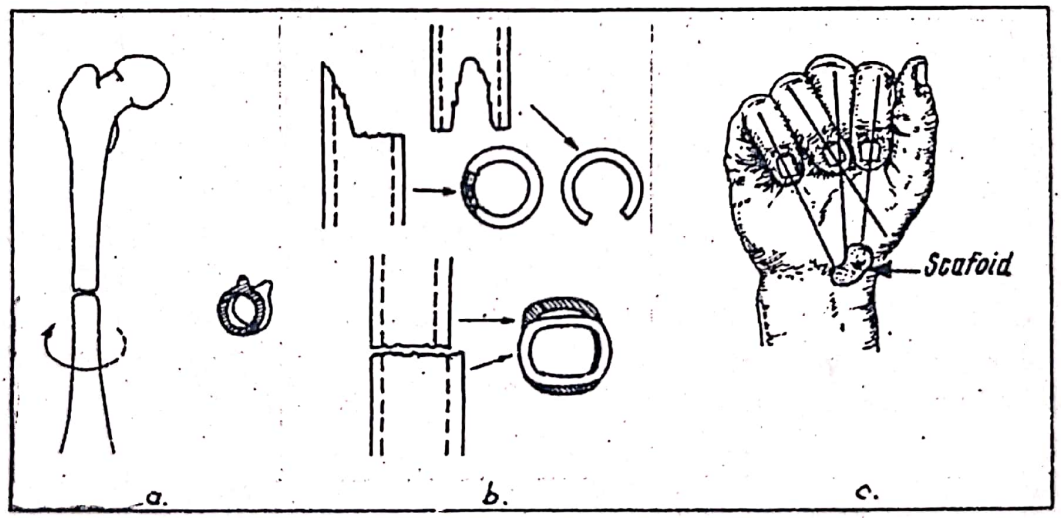

Fig. 1. 18. Rotaţia (decalajul)

Sensul rotaţiei poate fi extern sau intern şi s-a convenit să fie definit în funcţie de poziţia fragmentului distal în raport cu poziţia sa anatomică. Această rotaţie este determinată de forţa traumatismului, de forţele musculare ce acţionează asupra pîrghiilor osoase a căror continuitate a fost întreruptă prin fractură, dar şi de greutatea membrului care "cade" de obicei în rotaţie externă (exemplu: fracturile regiunii trohanteriene).

Deplasarea pură în rotaţie riscă să treacă neobservată. Din acest motiv este

Scanned with OKEN Scanner

important ca posibilitatea decalajului să fie întotdeauna avută în vedere la citirea unei radiografii. Pe clişee radiologice corecte şi clare vom remarca poziţia dinţăturilor din traiect sau diferenţa diametrului osos - semne minore ale decalajului (fig. 1.18.b). În unele regiuni (antebraţ) sunt necesare incidenţe radiografice speciale pentru evaluarea rotaţiei. Alteori (la mână) rotaţia este uşor de descoperit chiar clinic, prin faptul că în flexie pulpa degetelor nu priveşte spre scafoid (fig.1.18.c).

Deplasările descrise schematic mai sus sunt rar unice. De cele mai multe ori ele se asociază câte două (angulaţia cu rotaţia), câte trei (angulaţie, încălecare, translaţie) sau există concomitent toate patru (deplasări complexe).

Leziunile părţilor moi

a) **Periostul** se găseşte în imediata vecinătate a osului. Există situaţii particulare în care periostul rămâne intact cu toate că osul este fracturat aşa cum se întâmplă în îngroşările diafizare (fig. 1.9.a) dar de regulă fractura se însoţeşte de rupturi şi dezlipiri periostice. Atunci când între extremităţile fracturate legătura periostică a fost complet întreruptă, reducerea ortopedică devine dificilă Este cazul unor fracturi la copil, unde păstrarea unor părţi de periost (gros şi rezistent la această vârstă) este avantajoasă atât pentru reducere cât şi pentru stabilizarea fracturii.

b) **Muşchii, fasciile, tendoanele** suferă leziuni mergând de la **contuzie la ruptură**. Fragmente din muşchi sau fascii, tendoane, se pot interpune între extremităţile fracturate, împiedicând reducerea.

c) **Vasele şi nervii** prezintă în cadrul fracturilor leziunile anatomopatologice cunoscute. Interesarea vaselor mici din os, canalul medular, periost, muşchi este întâlnită de regulă în fracturi şi astfel apare hematomul fracturar. Rareori (2‰) fragmentele fracturate deplasate lezează axul vascular principal şi conduc la **ischemie acută periferică** (de exemplu, artera poplitee în fracturile supracondiliene ale femurului). Venele pot fi contuzionate, compresate, înţepate şi mai rar rupte. Nervii suferă contuzii (neuropraxie), elongaţii (axonotmesis) sau ruptură (neurotmesis). Gradarea este în funcţie de deplasarea în focarul de fractură dar şi de raporturile anatomice ale nervului cu osul fracturat (de exemplu radialul în şanţul de torsiune al humerusului, SPE la gâtul peroneului).

d) **Leziunile tegumentare** merită o atenţie aparte; există două posibilităţi de interesare a tegumentelor: întreruperea continuităţii printr-o **plagă** (deschidere primitivă) sau **contuzii şi decolări tegumentare cu eliminări secundare ale escarelor** (deschidere secundară). În ambele ipostaze se realizează o comunicare (primitivă sau secundară) a focarului de fractură cu exteriorul şi astfel apar **fracturile deschise**. Realizarea unei comunicări între focarul de fractură şi exterior poate fi făcută şi de chirurgi în cazul tratamentului chirurgical al fracturilor. Această constatare angajează o responsabilitate medicală vis-a-vis de apariţia unor complicaţii (infecţia fiind cea mai de temut).

SIMPTOMATOLOGIE

Chiar dacă definiția fracturii se referă în exclusivitate la aspectul local al traumatismului, este incontestabil că fracturile se însoțesc și de **semne generale** care trebuiesc evaluate cu atenție. *Osul rupt este o parte din pacient.* În traumatismele de mică intensitate, semnele generale sunt șterse și se rezumă la o simplă indispoziție generală, însoțită de o ușoară neliniște. Acestea sunt semne generale minore, explicate de existența durerii. În traumatismele de mare intensitate semnele generale sunt **pe primul plan** și pot avea tabloul clinic al **șocului traumatic** sau al **șocului hemoragic** (în fracturile deschise sau cele însoțite de leziuni vasculare). Între aceste două posibilități există situațiile obișnuite, în care, pe lângă semnele generale minore, se constată și existența unei reacții hipertermice. Numită "febra traumatică" (Broca), "febra aseptică" (Cosăcescu) sau " febră termometrică", ea se manifestă prin ridicarea temperaturii la 38-39°C, fără alte modificări clinice (puls cu frecvență normală, ritm respirator obișnuit, apetit nemodificat) sau de laborator (număr de globule albe și VSH normale). Reacția hipertermică apare la 24-48 ore de la traumatism și dispare la 3-7 zile, fiind explicată de resorbția unor fracțiuni proteice din focarul de fractură (din hematomul fracturar sau țesuturile moi devitalizate). Simptomul trebuie cunoscut pentru a nu fi confundat cu o stare septică.

Anamneza este de importanță majoră pentru orientarea diagnosticului. Se vor stabili ***circumstanțele accidentului***, ***ora producerii*** sale și ***prezența sau absența unor asocieri lezionale.***

1. **Circumstanțele accidentului** sugerează adesea sediul unei fracturi. Astfel, în cazul unei căderi de la înălțime cu sprijin pe călcâi ne vom gândi la o fractură de calcaneu dar nu vom omite examinarea bazinului sau coloanei.
2. **Ora accidentului** are semnificație în fracturile deschise, când, în funcție de orarul la prezentare, se va stabili conduita de tratament.
3. Tot din anamneză putem uneori preciza existența, în cazul unor anumite localizări traumatice, a unor **complicații**. În acest sens vom întreba dacă bolnavul a urinat (fracturile inelului pelvin), dacă își mobilizează membrele (fracturile coloanei).

Examenul clinic se continuă cu **simptomele subiective**. Cel mai adesea acestea sunt **durerea și impotența funcțională**, comune tuturor traumatismelor, dar având unele particularități în fracturi. Durerea spontană acuzată de bolnav evoluează în etape: inițial este puternică, aproape insuportabilă, diminuă în orele următoare și revine sub forma unei dureri profunde, localizate și care se exacerbează la cea mai mică mișcare. Impotența funcțională are diferite grade, în funcție de felul fracturii: este relativă în fracturile incomplete și totală în fracturile deplasate.

Examenul local se poate executa cu bolnavul în ortostatism pentru membrul superior sau în decubit dorsal pentru membrul inferior și coloană.

Bolnavul va fi dezbrăcat pentru a avea posibilitatea comparaţiei.

În cadrul examenului local folosim inspecţia şi palparea. La **inspecţie** se va căuta **deformarea regiunii**. În legătură cu edemul părţilor moi, dar şi cu un posibil hematom fracturar sau datorată deplasării fragmentelor, deformarea este uneori atât de caracteristică încât "sare în ochi", mai ales atunci când examinarea are loc imediat sau la scurt timp de la accident (exemplu: "dosul de furculiţă" în fracturile extremităţii inferioare a radiusului sau scurtarea membrului, adducţia şi rotaţia externă a coapsei în fracturile extremităţii femurale superioare). Există însă şi deformaţii mai puţin evidente, mai greu de sesizat, cu atât mai mult atunci când examinarea are loc mai târziu (edemul regional maschează deformarea).

Scurtarea segmentului afectat este uneori uşor de constatat la inspecţia comparativă (exemplu: talonul ascensionat sugerează scurtarea membrului inferior în fracturile extremităţii femurale superioare). Semnul lipseşte în fracturile fără deplasare şi poate genera confuzii, fiind prezent şi în luxaţii. Măsurătorile obiectivează şi cuantifică scurtarea.

Echimoza tardivă este explicată de infiltraţia din profunzime spre suprafaţă a sângelui din hematomul fracturar, infiltraţie ce are loc de-a lungul fasciilor şi care presupune un interval de timp până la evidenţiere, diferit în funcţie de grosimea părţilor moi. La început echimoza este de culoare vineţie, mai târziu verde-galbenă, pentru a păli înainte de dispariţie. Caracteristică pentru fractură este echimoza care apare tardiv (la 24-48 ore) şi care se localizează la distanţă de focarul fracturar. Aceste caractere o deosebesc de echimozele din contuzii, care apar imediat şi sunt localizate la locul de impact.

Palparea regiunii ne va furniza mai întâi date suplimentare în legătură cu durerea, şi anume **durerea provocată**. Provocarea durerii prin palpare se face prin apăsare cu un singur deget, în punct fix, ocazie cu care se constată o durere vie şi redeşteptată de fiecare dată la reluarea manevrei. Aceste caractere o deosebesc de durerea din contuzii, care este difuză şi de intensitate medie. Durerea poate fi provocată şi prin presiune în axul osului fracturat. Manevra este întrebuinţată în cazul metatarsienelor şi metacarpienelor, dar practicată neatent poate determina o accentuare a deplasării fragmentelor fracturare. Durerea mai poate fi provocată şi de mişcarea pasivă a segmentului fracturat imprimată de examinator.

Grupul de semne descris până în prezent poartă numele de **semne de probabilitate**. Remarcăm faptul că acestea sunt nesigure şi necaracteristice, fiind întâlnite şi în alte categorii de traumatisme (contuzii, entorse, luxaţii).

Pentru aceste motive, examenul clinic local poate continua cu cercetarea **semnelor de siguranţă** din care fac parte: ***mobilitatea anormală***, ***crepitaţia osoasă***, ***netransmisibilitatea mişcării*** şi ***întreruperea continuităţii osoase***. Deoarece cercetarea acestor semne produce bolnavului durere şi poate genera complicaţii, este mai bine să ne abţinem a le căuta. Este necesar ca ele să fie cunoscute deoarece le putem descoperi cu ocazia unor gesturi întâmplătoare, cum

Scanned with OKEN Scanner

ar fi îmbrăcarea sau dezbrăcarea bolnavului, imobilizarea provizorie a unei fracturi.

În cele ce urmează vom descrie în rezumat semnele de siguranță:

***Mobilitatea anormală** se evidențiază prin prinderea cu două mâini a segmentului afectat, deasupra și dedesubtul presupusului sediu al fracturii și imprimarea unor mișcări blânde de sens contrar. Constatarea unei mișcări (mobilități) acolo unde ea nu există în mod normal (anormală) sugerează că semnul este pozitiv.*

***Crepitația osoasă** sau frecătura osoasă este o senzație auditivă și tactilă provocată de mișcări în focarul de fractură. Se descrie ca un zgomot gros și aspru sau ca o zmucitură (declic) care se constată odată cu testarea mobilității anormale dar și în cazul mobilizării accidentale a membrului fracturat. Crepitația osoasă se diferențiază de crepitația cheagurilor unui hematom care este dulce, fină, asemănătoare cu "zăpada zdrobită sub picior". Există și unele nuanțe ale crepitațiilor osoase: senzația de mișcare a unui "sac de nuci" corespunde fracturilor multifragmentare, cominutive sau alteori cea descrisă ca fiind "catifelată" și moale, ce corespunde decolărilor epifizare. Crepitația osoasă poate lipsi în cazul interpoziției de părți moi sau deplasărilor mari cu pierderea contactului dintre suprafețele de fractură.*

***Netransmisibilitatea mișcării** se testează activ și pasiv. Pasiv - atunci când o mișcare imprimată distal de sediul fracturii nu se transmite părții proximale a segmentului de membru (exemplu: rotația imprimată piciorului nu se transmite genunchiului în fracturile gambei). Activ - atunci când o mișcare a fragmentului proximal executată de bolnav învingând durerea, rămâne fără efect asupra fragmentului distal (exemplu: rotația umărului lasă cotul imobil în fracturile humerusului).*

***Întreruperea continuității osoase** este al patrulea semn de siguranță. Este pozitiv atunci când prin palpare se decelează fie prezența unei extremități osoase fracturate, fie înfundarea degetului într-un gol rezultat prin îndepărtarea fragmentelor (exemplu: semnul creionului în fracturile rotulei și olecranului). Semnul este evident imediat după traumatism și dacă osul în cauză are un sediu superficial (exemplu: clavicula, tibia).*

Din motivele expuse mai sus semnele locale ale unei fracturi se cercetează parțial. Pentru diagnosticul clinic, în practică se obișnuiește ca, după anamneza amănunțită, să se stabilească sediul unei fracturi pe baza semnelor subiective și obiective de probabilitate. Confirmarea acestei supoziții clinice o va aduce examenul radiografic.

EXAMEN RADIOGRAFIC

Examenul radiografic este uneori singurul în măsură să stabilească diagnosticul de certitudine în fracturi și este totdeauna acel care descoperă prezența unei alterații osoase în fracturile pe os bolnav. La nevoie reprezintă și o

probă medico-legală. Pentru a răspunde acestor deziderate, la efectuarea examenului radiografic trebuiesc respectate câteva **reguli tehnice** şi anume:

⇨ clişeele vor fi executate din **două incidenţe** având între ele un unghi de 90° (faţă şi profil); rareori sunt necesare şi incidenţe oblice;

⇨ radiografiile trebuie să cuprindă cele **două articulaţii** vecine focarului de fractură;

⇨ la copil, unde există cartilaj de creştere, interpretarea clişeelor poate fi dificilă. În aceste cazuri sunt necesare radiografii ale celor **două membre**. Radiografia comparativă a segmentului sănătos ne ajută să înlăturăm unele confuzii;

⇨ imediat după traumatism, unele traiecte de fractură sunt dificil de descoperit (exemplu: fractura de scafoid). Pentru a evita o greşeală se vor executa în astfel de cazuri **două radiografii**: prima în urgenţă şi a doua la 10-14 zile după accident. Pe a doua radiografie, fractura apare evidentă.

În afara acestor reguli tehnice, pentru evitarea erorilor este necesar ca radiografiile să fie de bună calitate iar medicul să interpreteze corect unele aspecte particulare. Pentru a evita greşelile în legătură cu interpretarea, este bine de cunoscut că în anumite locuri pot exista fie oase supranumerare, fie anomalii congenitale (rotulă bipartită). În aceste cazuri "traiectul de fractură" apare neted şi fără dinţături. Radiografia comparativă şi cunoaşterea osificării normale sunt în măsură să înlăture multe neclarităţi.

Descrierea radiografică a unei fracturi diferă în funcţie de sediul acesteia pe os. În cazul fracturilor diafizare, se începe cu constatarea existenţei unei întreruperi a continuităţii osoase (traiectul fracturar) căreia îi vom preciza sediul, direcţia, deplasarea şi numărul traiectelor. În fracturile cu sediu epifizar, după descoperirea traiectului se trece la încadrarea fracturii într-una dintre clasificările cunoscute (exemplu: Garden la colul femural, Neer la extremitatea humerală superioară).

Uneori fractura nu este aparentă pe radiografiile standard, dar pacientul are o simptomatologie care ne sugerează posibilitatea unei leziuni osoase. În aceste cazuri nu vom ezita să aprofundăm investigaţia folosind tomografia (fracturile platourilor tibiale), tomografia computerizată sau rezonanţa magnetică nucleară (fracturile vertebrelor, calcaneului, acetabulului) sau chiar examinarea cu radioizotopi (pentru diagnosticul fracturilor de oboseală).

DIAGNOSTIC

Diagnosticul unei fracturi rezumă constatările etapelor diagnosticului clinic şi ale celui radiografic. Din coroborarea datelor clinice şi radiografice se conturează **diagnosticul de certitudine** care va fi formulat în aşa fel încât să **cuprindă sediul, deplasarea şi stabilitatea focarului** (fracturile diafizare) şi

sediul traiectului şi încadrarea într-o clasificare a fracturilor epifizare.

VINDECAREA FRACTURILOR

După apariţia unei fracturi, organismul reacţionează la agresiunea tisulară prin iniţierea unui ansamblu de modificări adaptative (vasculare şi tisulare) care conduc la reparaţia osoasă printr-o formaţiune numită *calus*. Calusul se formează prin procesul de osificare. Osul este singurul ţesut din organism care se vindecă prin formarea unui ţesut identic cu cel dinaintea producerii fracturii. Există unele diferenţe între reparaţia osului tubular şi a celui spongios.

Reparaţia osului tubular

În cazul în care **nu există o fixare rigidă**, osul se vindecă prin *osificare indirectă* (frecvent) iar dacă osul fracturat a fost **fixat rigid**, atunci vindecarea are loc prin *osificare directă* (rar).

Osificarea indirectă

În **osificarea indirectă**, apariţia ţesutului osos matur are loc numai după parcurgerea unor faze intermediare (pregătitoare). Aceste faze corespund apariţiei efemere a ţesuturilor conjunctiv, fibros şi cartilaginos din care se edifică ţesutul osos tânăr. În final, prin remodelarea ţesutului osos tânăr, imatur se ajunge la ţesut osos matur, structurat identic cu cel dinaintea apariţiei fracturii (fig. 1.19.).

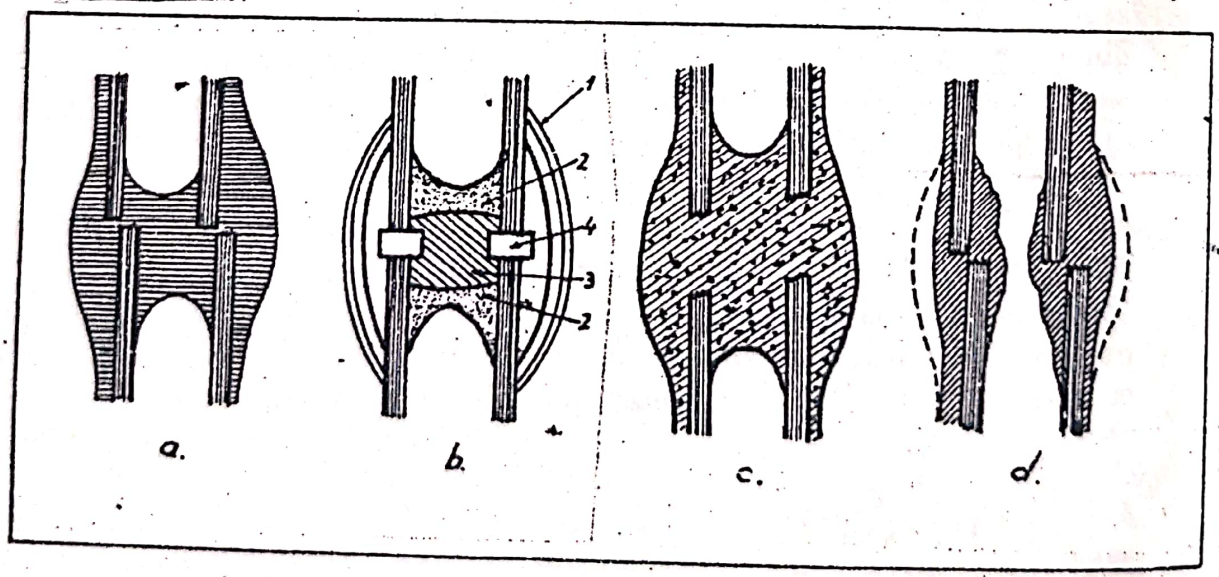

Fig. 1.19. Etapele osificării indirecte: a-hematom fracturar; b-calus fibros (1. calus periosos, 2. calus endosos, 3. calus intermediar, 4. calus "în punte") c-calus osos primitiv; d-remodelajul calusului

Pentru descrierea procesului de osificare indirectă vom lua ca exemplu vindecarea unei fracturi diafizare (fig. 1.20.). În formarea calusului se parcurg rând pe rând fazele pregătitoare (inflamatorie, calus provizoriu) în vederea

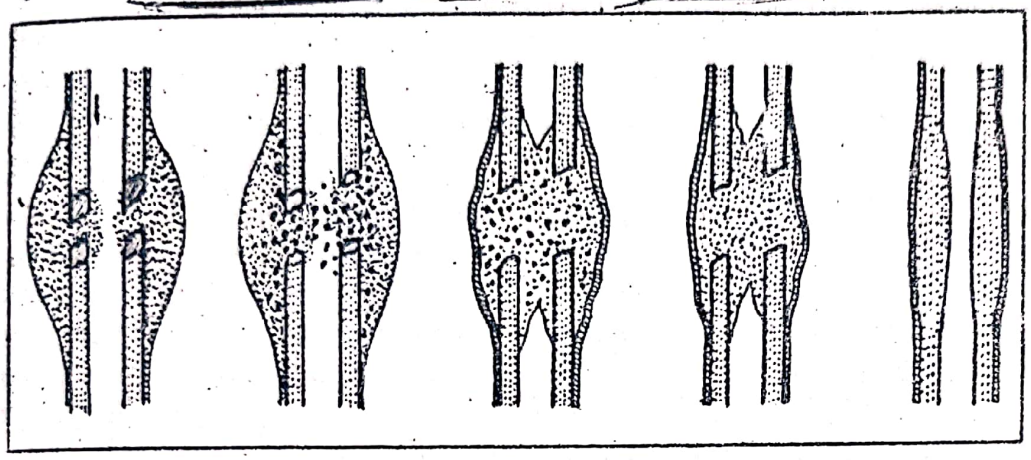

Fig. 1.20. Vindecarea unei fracturi diafizare

trecerii la faza finală (calus osos definitiv). Notăm faptul că aceste faze se interferează dar prezintă și particularități care le individualizează (fig. 1.21.).

A. **Faza inflamatorie** (stadiul hematomului fracturar, etapa hemoragic-hiperemică) începe imediat după producerea fracturii. Ca urmare a rupturii osului, între capetele osoase fracturare apare o sângerare având originea în vasele mici medulare, osoase și musculare.

Hematomul astfel format coagulează, ceea ce înseamnă apariția unei rețele de fibrină în ochiurile căreia la început se găsesc elementele figurate care sunt înlocuite treptat printr-o substanță gelatinoasă. Pe lângă sângerare, odată cu fractura se produce și moartea unor celule provenind din os și din părțile moi.

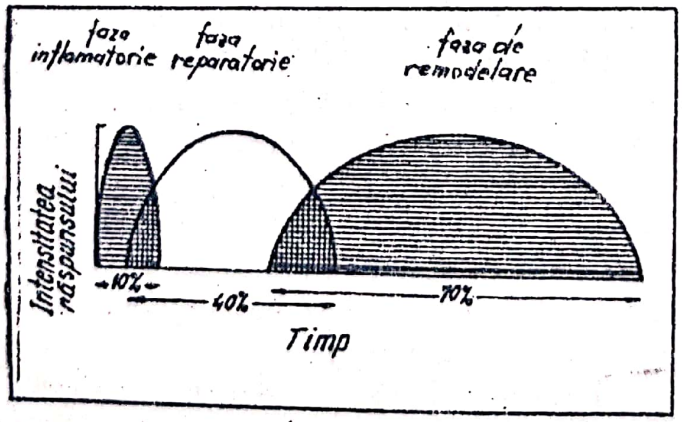

Fig. 1.21. Fazele vindecării osoase

Hematomul şi aceste celule necrozate, factori ai unei agresiuni tisulare, iniţiază procesul inflamator prin comunicări intercelulare care se soldează cu eliberarea unor substanţe numite mediatori. Existenţa acestor substanţe eliberate în focarul de fractură a fost bănuită de mult timp (Lacroix o numea osteogenină, Haller şi Duhamel vorbesc de factori vasculari şi umorali) şi este identificată în ultimul timp a fi o citokină a cărei natură exactă nu se cunoaşte. Citokinele sunt molecule polipeptidice care acţionează asupra celulelor ţintă şi amorsează reacţia inflamatorie. Mai cunoscute sunt TGF-β, PG E_2, interleukina-1, BNF. Procesul de reparaţie începe încă din această fază prin curăţirea ţesuturilor necrozate (osteoclastele curăţă ţesutul osos şi mastocitele ţesuturile moi necrozate) prin penetrarea centripetă a substanţei gelatinoase de către primii muguri vasculari ca şi prin popularea uniformă a substanţei gelatinoase cu celule mezenchimale. Chiar în această fază există o stabilizare mecanică a focarului printr-o ancorare fragilă a extremităţilor osoase graţie reţelei de fibrină (calus fibrino-proteic). Durata în timp a acestei faze este apreciată a fi de aproximativ 7 zile.

B. Stadiul calusului provizoriu. Procesul de vindecare se continuă cu faza reparatorie numită şi stadiul calusului provizoriu şi care la rândul ei se derulează în două etape: ***etapa calusului fibros*** şi ***etapa calusului osos primitiv***.

În **etapa calusului fibros** se continuă şi se completează modificările începute anterior. Substanţa gelatinoasă se îmbogăţeşte cu mucopolizaharide şi în acest fel se transformă într-o substanţă fundamentală care va deveni mediul de depunere al sărurilor minerale, adică o substanţă fundamentală preosteoidă (calcafina). În interiorul acestei substanţe se organizează în reţea fibrele de colagen. Din punct de vedere al celularităţii substanţa fundamentală este populată neuniform, cu trei tipuri de celule: fibroase, cartilaginoase şi osoase. Mugurii vasculari care au pătruns din ambele direcţii se unesc şi dezvoltarea vasculară atinge în această fază apogeul, în aşa fel încât putem afirma că acest calus fibros este hipervascularizat. Toate transformările descrise mai sus se fac sub dependenţa presiunilor diferite ale oxigenului. Diferenţele de presiune explică varietatea celulară care a luat naştere din celula mezenchimală. Acolo unde presiunea O_2 este de la început normală, diferenţierea urmează linia osteocitară (subperiostal şi endostal), iar acolo unde presiunea O_2 este mai scăzută diferenţierea urmează linia unor celule mai rezistente la anoxie, cum ar fi linia fibrocitară (periosos) sau condrocitară (între capetele osoase). La rândul ei, presiunea oxigenului este în relaţie directă cu vascularizaţia în focar, iar vascularizaţia este dependentă de stabilitatea mecanică a focarului de fractură. La sfârşitul acestei etape focarul se stabilizează prin ancorarea capetelor osoase de către fibrele de colagen. Durata acestei etape este apreciată a fi de **14 zile**.

Etapa calusului osos primitiv se caracterizează prin mineralizarea substanţei fundamentale. În această etapă se depune aproximativ 80% din

DENUMIRI		EVOLUȚIA				
STADII	ETAPE	SUBST. FUNDAMENTALE	CELULARĂ	VASCULARĂ	MECANICĂ	ÎN TIMP
HEMATOM FRACTURAR	HEMORAGIC HIPEREMICĂ	CHEAGUL GEL PERMEABIL	CELULE MEZENCHIMALE UNIFORM POPULAT	APAR MUGURI VASCULARI	ANCORARE	7 ZILE
CALUS PROVIZORIU	CALUS FIBROS	GEL PROTEIC+MPZ 5% FIBRE COLAGEN REȚEA 95% PREOSTEOIDĂ	APAR CELULE FIBROASE CARTILAGINOASE OSOASE (POPULEAZĂ NEUNIFORM)	HIPER VASCULARIZAȚIE	STABILIZEAZĂ (CAUCIUC)	14 ZILE
	CALUS OSOS PRIMITIV (TÂNĂR)	MINERALIZAREA CONCOMITENT DEPUNERE RESORBȚIE BILANȚ + 80%	OSIFICAREA DE MEMBRABĂ CF → OSOS ENCONDRALĂ CC → OSOS DIRECȚIA - MIGREAZĂ CENTRIPET	INVOLUȚIE A VASCULARIZAȚIEI	FIXARE	14 ZILE
REMODELAJUL CALUSULUI	CALUS OSOS DEFINITIV (MATUR)	CONTINUĂ MINERALIZAREA DEPUNERE RESORBȚIE BILANȚ + 20%		REVENIRE LA NORMAL (Involuție)	ORGANIZARE DUPĂ LINIILE DE FORȚĂ	LUNI SAU ANI

Tab. 1.2.. Consolidarea indirectă

Scanned with OKEN Scanner

materialul mineral existent în os. Evoluția celularității urmează, în cazul evoluției normale, calea transformării atât a țesutului cartilaginos (prin osificare encondrală) cât și a țesutului fibros (prin osificare desmală, de membrană) în țesut osos imatur. Această evoluție normală este condiționată de asigurarea unei perfuzii sanguine adecvate, deci de o presiune satisfăcătoare a oxigenului. Diminuarea vascularizației comparativ cu etapa anterioară dar persistența unei hipervascularizații, în comparație cu circulația în osul normal, ca și protecția adecvată a acestor vase printr-o fixare mecanică a capetelor osoase, grație mineralizării, sunt garanții ale evoluției spre vindecare. Durata în timp a acestei etape este apreciată a fi tot de **14 zile**.

În acest moment fazele pregătitoare au fost parcurse și se spune că fractura a consolidat. Consolidarea fracturii nu este echivalentă cu vindecarea, deoarece, chiar dacă în focarul de fractură nu mai există mobilitate, rezistența calusului nu mai este comparabilă cu a osului normal. Osul consolidat nu mai necesită o protecție suplimentară (prin gips), bolnavul își poate mobiliza segmentul fracturat sau poate chiar merge (pentru membrul inferior), cu sprijin parțial sau total, dar în cazul unor solicitări maxime există pericolul apariției unei fracturi iterative.

C. **Stadiul de remodelaj** (faza de remodelare, finală). Procesul de vindecare al osificării indirecte se continuă cu faza finală numită remodelajul calusului osos primitiv. În această fază, țesutul osos tânăr, imatur, va fi înlocuit cu țesut osos matur, adult. Procesul de remodelare face apel la resorbția osteoclastică (prostaglandinele stimulează resorbția) care se adresează osului în exces (necesar la început pentru stabilizarea mecanică a focarului) și la depunerea osteoblastică a osului lamelar cortical. În osul normal, la adult, între aceste două procese există un echilibru. În cazul vindecării unei fracturi echilibrul este rupt în favoarea depunerii, ceea ce înseamnă că în această fază se continuă procesul de mineralizare prin depunerea restului de 20% din materialul mineral al osului. Treptat vascularizația suferă un proces de involuție și revine la normal. După o perioadă de timp apreciată de a fi de **luni sau ani**, osul ajunge la structura anatomică normală: se produce resorbția calusului periferic și medular (reapariția radiografică a canalului medular - fig. 1.20.) iar la nivelul corticalei structura osoasă se organizează după liniile de forță (tab. 1.2.).

Osificarea directă

Osificarea directă este un nou tip de vindecare observat mai rar și anume atunci când s-a asigurat, după reducerea anatomică, stabilizarea focarului de fractură printr-o osteosinteză fermă. În aceste cazuri parcurgerea fazelor pregătitoare devine inutilă. Sub protecția asigurată de osteosinteză, organismului nu-i rămâne decât să formeze de la început țesut osos matur și să restabilească continuitatea osoasă.

Procesul de vindecare ocolește etapele pregătitoare și trece direct la

formarea osului lamelar, matur, orientat după modelul biomecanic al osului lamelar original. În cazul osificării directe există două variante histologice. În prima, numită vindecarea golurilor, mieile spaţii rămase după reducerea unei fracturi diafizare sunt umplute de către neocapilare şi celulele formatoare de os ("conul de foraj" descris de Peeren, compus din capilare, osteoclaste şi osteoblaste - fig. 1.22.). Se edifică în acest fel de la început os lamelar orientat după liniile de forţă. În cea de-a doua variantă, golurile mai mari sunt la început umplute cu os imatur, care este mai apoi remodelat şi transformat (de aceleaşi conuri de foraj) în os lamelar matur.

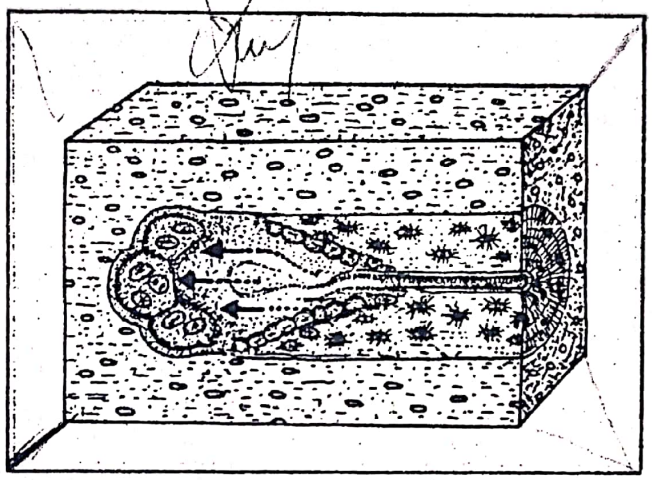

Fig. 1.22 "Conul de foraj"

Reparaţia osului spongios

Vindecarea osului spongios este diferită de cea a osului tubular. Acest fapt se datorează structurii uniforme a acestuia, faptului că osul spongios nu are canal medular şi există o suprafaţa mare de contact între capetele osoase fracturare. Datorită acestor caracteristici reparaţia osului spongios se face prin osificare directă.

COMPLICAŢIILE FRACTURILOR

Complicaţiile fracturilor se împart în *imediate* şi *tardive* iar fiecare dintre ele pot fi *generale* şi *locale*.

Complicaţiile generale imediate

Complicaţiile generale imediate pot fi în legătură cu *traumatismul*,

terenul sau *fractura*.

▪ În raport cu **traumatismul** complicaţiile apar în cazul acţiunii unor agenţi vulneranţi a căror intensitate mare se poate solda cu apariţia **şocului traumatic**.

▪ În legătură cu **terenul** pe care se produce fractura, complicaţiile se manifestă prin apariţia unor **afecţiuni la nivelul aparatului respirator** (complicaţii pulmonare) cum ar fi bronhopneumonia "de decubit", la nivelul **aparatului uro-genital** (complicaţii urinare) cum ar fi retenţia de urină, infecţia urinară sau **complicaţii cardio-vasculare** - agravarea unei hipertensiuni arteriale sau a unei insuficienţe cardiace. În sfârşit, **evidenţierea unui diabet latent** sau apariţia unui **delirium tremens** (la alcoolicii înveteraţi) sunt complicaţii posibile legate de teren.

▪ În legătură cu **fractura** complicaţia principală este **sindromul emboliei grăsoase (SEG)**. S-a crezut mult timp că embolia este determinată de picături (bule) de grăsime având punct de plecare focarul de fractură. Această complicaţie, frecventă şi gravă, care apare la politraumatizaţi sau la pacienţi cu fractură de femur, este legată în ultimul timp de şocul traumatic şi explicată prin apariţia acizilor graşi liberi ca urmare a tulburării metabolismului lipidic. Aceşti acizi graşi liberi produc leziuni ale endoteliului capilar pulmonar şi edem pulmonar acut (plămânul de şoc).

Este uşor acum de înţeles de ce la 48 de ore de la traumatism apar **semnele evocatoare** ale SEG: **respiratorii şi neurologice**. Semnele respiratorii sunt constante. Insuficienţa respiratorie se traduce clinic prin tahipnee, cianoză, expectoraţie mucoasă sau sanguinolentă iar radiografic prin opacităţi floconoase bilaterale ("fulgi de zăpadă"). Semnele neurologice însoţesc în 84% din cazuri pe cele respiratorii şi merg de la iritabilitate, dezorientare, cefalee frontală, fotofobie, până la tulburări grave ale stării de conştienţă, convulsii şi comă profundă. Gazometria arată hipoxemie majoră. Presiunea O_2 va fi monitorizată în primele 72 de ore în toate traumatismele importante; valorile sub 60 mm Hg sunt suspecte. Globulele de grăsime pot fi prezente în urină.

Această simptomatologie majoră se însoţeşte de semne mai puţin caracteristice dar valoroase pentru precizarea diagnosticului cum ar fi: febră inexplicabilă cu anemie, tulburări de coagulabilitate datorate trombocitopeniei (78%), semne oculare explicate prin microinfarctul arterelor terminale retiniene şi traduse prin hemoragii ale fundului de ochi sau rash petesial tipic localizat la gât, umăr, axile şi extins la conjunctive şi abdomen.

Prognosticul acestei complicaţii este uneori sumbru deoarece 16% din bolnavi mor. Restul bolnavilor fie că se vindecă spontan sau în urma unui tratament simplu constând în oxigenoterapie, fie că se vindecă cu unele sechele (epilepsia, scotomul, tulburări psihice).

Profilaxia SEG are în vedere un singur scop şi anume tratamentul şocului. Tratamentul curativ se adresează IRA. De urgenţă se corectează anoxia şi în acel

terenul sau *fractura*.

▪ În raport cu **traumatismul** complicaţiile apar în cazul acţiunii unor agenţi vulneranţi a căror intensitate mare se poate solda cu apariţia **şocului traumatic**.

▪ În legătură cu **terenul** pe care se produce fractura, complicaţiile se manifestă prin apariţia unor **afecţiuni la nivelul aparatului respirator** (complicaţii pulmonare) cum ar fi bronhopneumonia "de decubit", la nivelul **aparatului uro-genital** (complicaţii urinare) cum ar fi retenţia de urină, infecţia urinară sau **complicaţii cardio-vasculare** - agravarea unei hipertensiuni arteriale sau a unei insuficienţe cardiace. În sfârşit, **evidenţierea unui diabet latent** sau apariţia unui **delirium tremens** (la alcoolicii înveteraţi) sunt complicaţii posibile legate de teren.

▪ În legătură cu **fractura** complicaţia principală este **sindromul emboliei grăsoase (SEG)**. S-a crezut mult timp că embolia este determinată de picături (bule) de grăsime având punct de plecare focarul de fractură. Această complicaţie, frecventă şi gravă, care apare la politraumatizaţi sau la pacienţi cu fractură de femur, este legată în ultimul timp de şocul traumatic şi explicată prin apariţia acizilor graşi liberi ca urmare a tulburării metabolismului lipidic. Aceşti acizi graşi liberi produc leziuni ale endoteliului capilar pulmonar şi edem pulmonar acut (plămânul de şoc).

Este uşor acum de înţeles de ce la 48 de ore de la traumatism apar **semnele evocatoare** ale SEG: **respiratorii şi neurologice**. Semnele respiratorii sunt constante. Insuficienţa respiratorie se traduce clinic prin tahipnee; cianoză, expectoraţie mucoasă sau sanguinolentă iar radiografic prin opacităţi floconoase bilaterale ("fulgi de zăpadă"). Semnele neurologice însoţesc în 84% din cazuri pe cele respiratorii şi merg de la iritabilitate, dezorientare, cefalee frontală, fotofobie, până la tulburări grave ale stării de conştienţă, convulsii şi comă profundă. Gazometria arată hipoxemie majoră. Presiunea O_2 va fi monitorizată în primele 72 de ore în toate traumatismele importante; valorile sub 60 mm Hg sunt suspecte. Globulele de grăsime pot fi prezente în urină.

Această simptomatologie majoră se însoţeşte de semne mai puţin caracteristice dar valoroase pentru precizarea diagnosticului cum ar fi: febră inexplicabilă cu anemie, tulburări de coagulabilitate datorate trombocitopeniei (78%), semne oculare explicate prin microinfarctul arterelor terminale retiniene şi traduse prin hemoragii ale fundului de ochi sau rash petesial tipic localizat la gât, umăr, axile şi extins la conjunctive şi abdomen.

Prognosticul acestei complicaţii este uneori sumbru deoarece 15% din bolnavi mor. Restul bolnavilor fie că se vindecă spontan sau în urma unui tratament simplu constând în oxigenoterapie, fie că se vindecă cu unele sechele (epilepsia, scotomul, tulburări psihice).

Profilaxia SEG are în vedere un singur scop şi anume tratamentul şocului. Tratamentul curativ se adresează IRA. De urgenţă se corectează anoxia şi în ace-

sens se procedează la asistare respiratorie şi oxigenoterapie. Se discută eficacitatea unor tratamente ca: perfuzii cu albumine pentru fixarea acizilor graşi; perfuzii cu alcool 5% sau ingerarea unui pahar de alcool, perfuzii cu dextran sau heparinoterapie.

Complicaţii locale imediate

✱ **Fractura deschisă** este fractura al cărei focar **comunică cu exteriorul** printr-o plagă. Această complicaţie apare în 7% dintre fracturi (gamba fiind cel mai afectată) şi interesează de trei ori mai des persoanele de sex masculin. Dintre profesii, muncitorii sunt deosebit de expuşi. Accidentele de circulaţie şi cele de muncă totalizează 81,2% din cauzele acestei complicaţii. Deschiderea se produce prin două mecanisme: fie **direct**, dinafară-înăuntru cum este cazul traumatismelor de mare intensitate, fie **indirect**, dinăuntru-înafară, în cazul traumatismelor de mică intensitate. În această ultimă eventualitate unul dintre fragmentele fracturare se deplasează şi, după înţeparea muşchilor şi aponevrozelor, perforează pielea. Din punct de vedere **anatomopatologic**, în fracturile deschise se întâlnesc aceleaşi leziuni (osoase, periostice, musculare, vasculare şi nervoase) ca şi în fracturile închise. Caracteristica anatomopatologică a fracturii deschise este reprezentată de posibilitatea apariţiei **ţesuturilor moi devitalizate** şi de pătrunderea dinafară-înăuntru a unor **corpi străini** (noroi, pietriş, sticlă, lemn, frunze, pământ). În fracturile deschise prin arme de foc corpul străin este proiectilul sau bucăţi de metal antrenate de acesta în traiectoria sa (exemplu: bucăţi de metal dintr-o portieră).

Pentru a aprecia gravitatea fracturii deschise este necesar să fie încadrată într-o **clasificare.** Cea mai acceptată clasificare este cea descrisă de Gustilo, Mendoza şi Williams (1984), care împarte fracturile deschise în trei tipuri de gravitate:

- **tipul I** (60%) în care un traumatism minim a produs o fractură simplă iar deschiderea se face printr-o plagă mai mică de 1 cm;
- **tipul II** (30%) în care un traumatism mediu a produs o fractură cu oarecare cominuţie, având o plagă mai mare de 1 cm prin care uneori au pătruns în focar corpi străini;
- **tipul III** (10%) în care un traumatism important a produs o fractură cominutivă şi deschiderea este largă (IIIA), uneori cu pierdere de părţi moi, piele, muşchi (IIIB). Există în aceste tipuri de fracturi ţesuturi moi devitalizate şi corpi străini în focar. Maxim de gravitate apare atunci când axul vascular principal este interesat (IIIC).

Diagnosticul acestei complicaţii se bazează pe prezenţa semnelor locale de fractură (de probabilitate şi de certitudine) dar şi pe existenţa unei plăgi. Trebuie demonstrat că plaga comunică cu focarul de fractură. Ulterior, după prelucrare chirurgicală primară, fractura deschisă va fi încadrată în unul din cele trei tipuri

de gravitate.

Comunicarea focarului de fractură cu exteriorul se consideră evidentă atunci când prin plagă se observă un fragment osos sau se scurge sânge amestecat cu bule de grăsime ce provin din canalul medular. Se consideră de asemenea că există comunicare când plaga corespunde topografic focarului de fractură. În afara acestor trei eventualităţi, comunicarea poate fi constatată în timpul prelucrării chirurgicale primare a plăgii (PCP). Se va evita greşeala de a explora plaga cu un stilet butonat; manevra este periculoasă deoarece produce contaminarea suplimentară a focarului.

Radiografia este obligatorie atât pentru diagnosticul de certitudine cât şi pentru stabilirea tipului de gravitate al fracturii deschise.

În final diagnosticul trebuie formulat sub forma: fractură deschisă de...*(segmentul interesat)*..., cu leziuni ale părţilor moi de tipul ...*(încadrarea în tipul I, II, III)*... .

Evoluţia fracturii deschise este mai gravă decât a fracturii închise şi ea se explică prin evacuarea hematomului fracturar prin plagă, depinde de existenţa corpilor străini, a ţesuturilor moi devitalizate ca şi de posibilitatea apariţiei infecţiei. Toate acestea reprezintă cauze ale întârzierii sau imposibilităţii de formare a calusului. Evitarea infecţiei (osteita postfracturară) este preocuparea principală în îngrijirea fracturilor deschise şi din acest punct de vedere se vorbeşte despre **orarul la prezentare**. Se consideră că fracturile prezentate pentru tratament în primele 6 ore sunt în marea lor majoritate (83%) numai contaminate; în cazul fracturilor prezentate între 6-12 ore multiplicarea germenilor a început iar cele prezentate după 12 ore pot fi etichetate ca infectate. Prognosticul depinde deci de precocitatea dar şi de calitatea tratamentului aplicat.

✸ **Complicaţiile nervoase** pot însoţi o fractură de unde şi obligativitatea examenului neurologic. Distal de sediul unei fracturi se pot instala pareze sau paralizii având diferite expresii anatomopatologice de la neuropraxie (contuzie) la axonotmesis (ruptura fibrelor intratecale) şi mai rar neurotmesis (întreruperea continuităţii nervoase). Exemplul tipic este paralizia nervului radial în fracturile diafizei humerale, manifestată prin pierderea sensibilităţii la nivelul feţei dorsale a policelui şi indexului, atitudinea caracteristică în "gât de lebădă" şi imposibilitatea extensiei pumnului şi degetelor (semne care trebuie constatate de la prima examinare pentru a evita responsabilităţi în viitor).

✸ **Complicaţiile vasculare**. În cursul traumatismelor osteo-articulare (fracturi sau luxaţii) pot fi interesate arterele sau venele. Este motivul pentru care examenul vascularizaţiei distal de sediul unei fracturi este obligatoriu. Leziunea vasculară presupune un traumatism de mare energie care determină o fractură cominutivă sau cu mare deplasare. La nivelul **arterei** leziunile sunt, în practica civilă, secundare traumatismului şi au ca mecanism compresiunea, tracţiunea,

Scanned with OKEN Scanner

dezinserţia, înţeparea şi ruptura (fig. 1.23.). Leziunile parietale (intimă, tunica medie şi externă, ruptura tunicilor, incompletă sau completă) au ca urmare întreruperea fluxului sanguin, fie prin obstrucţie (ca urmare a trombozei), fie prin ruptură. Contuzia arterială, cu spasmul reflex al arterei, are aceleaşi consecinţe. Leziunile **venoase** în asociere cu cele arteriale, se întâlnesc în 30% din cazuri. Frecvenţa leziunilor vasculare în fracturi este rară (1,7%) iar frecvenţa privind localizarea acestora dă câştig axului femuro-popliteu (22,9%), urmat de humerală la cot (14,3%) şi de arterele gambiere (11,3%).

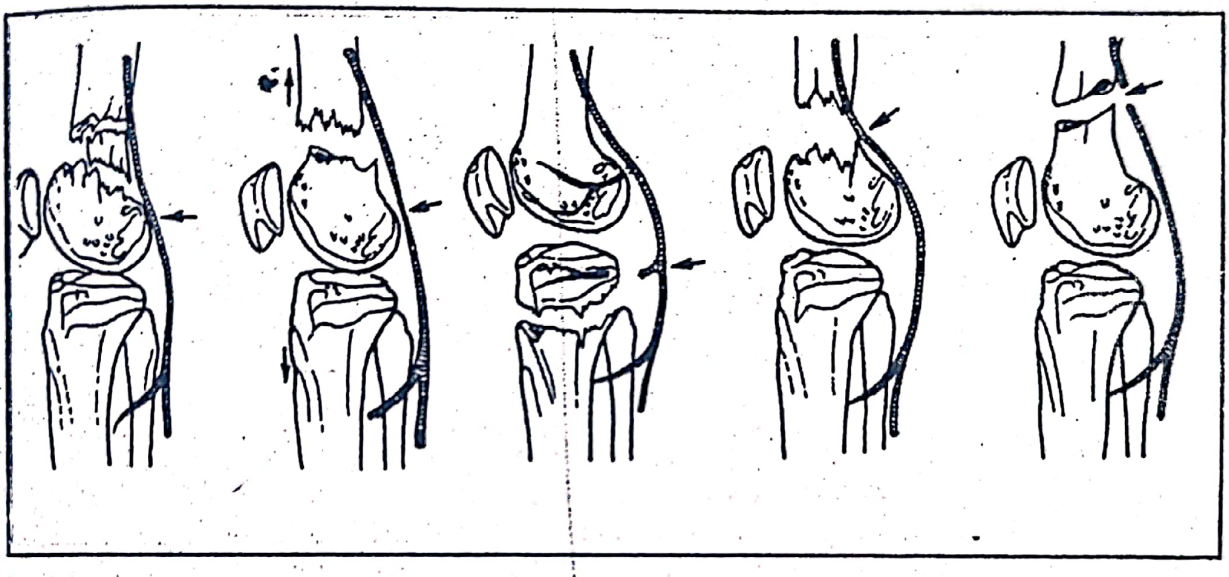

Fig. 1.23. Complicaţii vasculare: tipuri de leziuni arteriale

Leziunile vasculare trebuie depistate precoce. În plan clinic se asociază simptomele fracturii deplasate (sau ale luxaţiei) cu cele de **ischemie acută totală** (IAT) sau ischemie acută parţială (IAP). IAT se manifestă prin: durere, paloare, răceală, paralizie, lipsa pulsului şi indice oscilometric zero. Angiografia stabileşte diagnosticul de certitudine. IAP se manifestă prin semne minore cutanate (flictene, escare) sau/şi nervoase (paralizii).

Ischemia acută localizată (IAL, sindromul acut de lojă, descris de Volkmann în 1873) este o modalitate particulară de ischemie explicată prin **hiperpresiunea în lojă**. Sângerarea şi edemul în interiorul compartimentelor osteofasciale (braţ sau gambă) pot creşte presiunea în interiorul compartimentului. Creşterea presiunii reduce perfuzia capilară şi determină ischemie musculară; ischemia generează edem care închide cercul vicios (fig. 1.24.) printr-o nouă creştere a presiunii în compartimentul interesat. Ischemia se agravează după 12 ore sau câteodată mai repede şi se ajunge la necroze ale muşchilor şi suferinţe ale nervilor. Dacă regenerarea nervoasă este posibilă,

vindecarea mușchiului infarctat se va face printr-un țesut fibros și neelastic (contractura ischemică Volkmann). Creșterea presiunii poate fi datorată și unei cauze externe (bandaj strâns sau aparat gipsat fest). Vor fi suspectate de apariția sindromului fracturile humerusului distal, oaselor antebrațului și treimii superioare a tibiei. Este o mare greșeală ca diagnosticul să fie pus numai după completarea tabloului clinic cu toate cele 5 semne clasice: *dureri, parestezii, paloare, paralizie și lipsa pulsului*. Prezența pulsului nu exclude diagnosticul și în caz de îndoială este mai bine să se recurgă la măsurarea directă a presiunii intracompartimentale. Creșterea acesteia peste 40 mmHg este un alt element valoros pentru diagnostic.

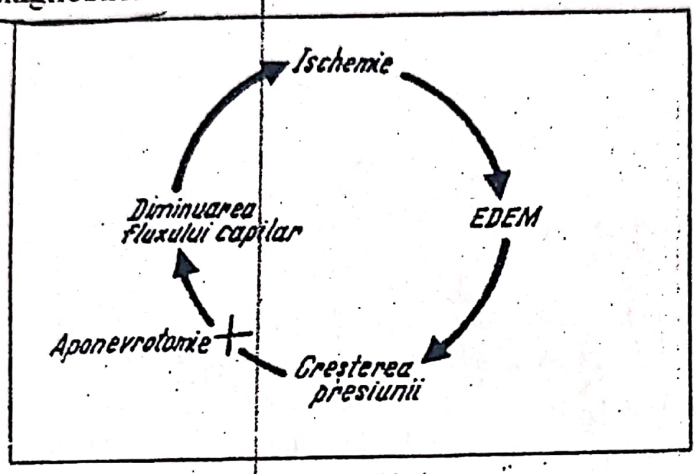

Fig. 1.24. Cauzele sindromului acut de loja

Tratamentul în IAT constă în explorarea chirurgicală urgentă și obligatorie a axului vascular deoarece obstrucția conduce de regulă la amputație. Pentru a fi încununat de succes, tratamentul se face de către o echipă formată din anestezist, ortoped, chirurg vascular. La început intră în acțiune anestezistul-reanimator, căruia îi revine rolul de a pregăti bolnavul preoperator și de a alege anestezia. Ortopedul va efectua osteosinteza fermă. În sfârșit va interveni chirurgul vascular fie pentru dezobstrucție (în rupturile subadventiceale) folosind cateterul Fogarty, fie pentru refacerea axului arterial prin sutură sau plastie (cu venă sau dacron).

IAP se remite cel mai adesea după reducerea focarului de fractură care a generat compresiunea sau contuzia arterială. În situația apariției trombozei sau când orificiul din peretele arterial nu s-a acoperit spontan este necesară și în acest caz dezobstrucția sau sutura.

Tratamentul în ischemia acută localizată, care nu trebuie amânat mai mult de 4-5 ore, constă în decompresiune prin aponevrotomie imediată. Aceasta este singura în măsură să evite necroza musculară și retracțiile ischemice. Plaga nu se sutureză.

* **Interpoziția de părți moi** între fragmentele osoase fracturate este o complicație locală imediată care poate fi bănuită clinic atunci când crepitația

osoasă lipseşte şi când radiografic există o îndepărtare între capetele osoase fracturate (diastazis). Acest diagnostic presupune că singura modalitate de tratament rămâne a fi osteosinteza cu focar deschis. Numai abordul direct al focarului permite suprimarea interpoziţiei (fibroase, musculare, tendinoase, periostale) şi punerea în contact a suprafeţelor fracturare în vederea vindecării.

Complicaţii locale tardive

Majoritatea fracturilor se vindecă după un interval de 1-5 luni de la accident fără complicaţii. Unele fracturi nu consolidează din cauza unor **anomalii ale consolidării** iar altele consolidează, dar vindecarea se însoţeşte de fenomene locale descrise sub numele de **osteoporoză posttraumatică.**

Principalele anomalii ale consolidării se pot grupa în cinci categorii: ***întârzierea în consolidare***, ***pseudartroza (eşecul consolidării)***, ***calusul hipertrofic***, ***calusul vicios*** şi ***fractura iterativă***.

✱ **Intârzierile în consolidare** apar atunci când vindecarea nu s-a desăvârşit în **intervalul mediu de timp** necesar pentru un anumit tip de fractură.

Diagnosticul clinic al acestei complicaţii se bazează pe constatarea **persistenţei mobilităţii anormale** în vechiul focar de fractură, mobilitate încă **dureroasă** dar şi pe **noţiunea de timp** (în sensul că intervalul de timp mediu necesar pentru vindecarea unei fracturi la acest nivel a fost depăşit). Radiografia arată lipsa calusului, chiar dacă se observă un început al formării lui materializat prin estomparea interliniului sau prin apariţia primelor travee osoase cu aspectul de "fum de ţigară".

✱ **Pseudartroza.** Acest diagnostic poate fi susţinut atunci când formarea calusului a eşuat în **intervalul maxim de timp** în care o fractură cu acest sediu reuşeşte să se vindece. Pentru diagnosticul clinic al acestei complicaţii se cumulează constatarea **mobilităţii anormale nedureroase** (de această dată), cu **expirarea timpului maxim necesar consolidării**. Imaginile radiografice variază după forma anatomopatologică a pseudartrozei, dar factorul comun este lipsa calusului unitiv între extremităţile osoase fracturate. **Cauzele** pseudartrozelor sunt locale. Majoritatea pseudartrozelor (90%) sunt legate de erorile de tratament constând într-un defect de stabilizare în focar, deci **cauze mecanice.** Numai 10% dintre pseudartroze apar ca urmare a existenţei unor **defecte biologice** ce par a fi în legătură cu vascularizaţia precară a ţesuturilor de care depinde consolidarea. În principiu este suficientă clasificarea anatomopatologică clasică a pseudartrozelor (în fibrosinoviale fibroase şi flotante) pentru a înţelege variaţiile în simptomatologia clinică şi radiografică şi pentru a urmări o schemă terapeutică de principiu.

- **Pseudartrozele fibrosinoviale** sunt **rare** şi corespund termenului de

"falsă articulaţie" al autorilor francezi. În această formă, capetele osoase sunt sclerozate, au canal medular acoperit şi se transformă în două bonturi care ar putea corespunde extremităţilor articulare. Un manşon fibros periferic leagă uneori între ele aceste bonturi şi poate fi asimilat unei capsule articulare. Un ţesut fibros lax se interpune între bonturile osoase (mobilitate anormală amplă - "pseudartroză laxă") iar în interiorul inelului fibros amintit găsim uneori un mic gol ce mimează o cavitate articulară (fig. 1.25.a).

• **Pseudartrozele fibroase** sunt cele mai frecvente (85-90%). Vom lua ca tip de descriere forma denumită sugestiv "în picior de elefant" (fig. 1.25.b): bonturile osoase sunt mărite de volum, îngroşate, şi au canalul medular operculat. Ele sunt menţinute în contact strâns de un ţesut fibros dens (mobilitatea anormală lipseşte - "pseudartroză strânsă"). Bolnavul poate merge pe membrul inferior afectat.

• **Pseudartroza flotantă** este excepţională deoarece apare în cazul special al unor mari pierderi de substanţă osoasă. Defectul osos este cauza lipsei de unire între extremităţile osoase deoarece fragmentele luate fiecare în parte sunt viabile şi parcurg pe cont propriu etapele consolidării (cicatrizează separat). În acest caz vindecarea este imposibilă fără aport de material osos în focarul de fractură (fig. 1.25.c).

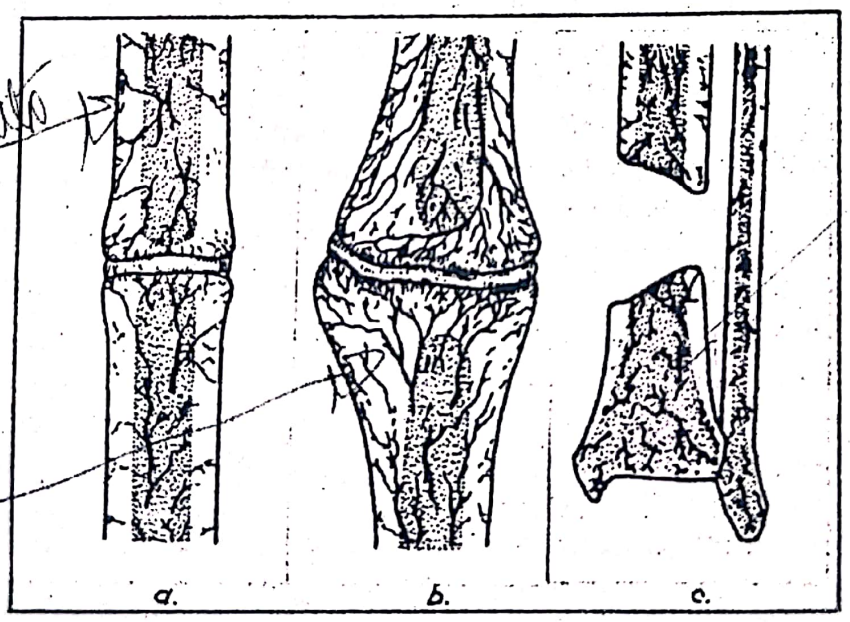

Fig. 1.25. Tipuri de pseudartroză

Pentru a încheia cele câteva consideraţii asupra acestei complicaţii este necesar să amintim şi noţiunile de **pseudartroză hipervasculară (hipertrofică)** şi **pseudartroza avasculară (atrofică)**, în funcţie de care se va opta pentru o modalitate sau alta de tratament.

În pseudartrozele hipervasculare, capetele osoase sunt capabile de

reacţie biologică iar din punct de vedere histologic consolidarea s-a oprit în stadiul calusului provizoriu (fibros), bine vascularizat. Defecte mecanice împiedică continuarea procesului de consolidare.

În **pseudartrozele avasculare**, capetele osoase sunt inerte şi incapabile de reacţie biologică şi corespund din punct de vedere histologic unei opriri a procesului de vindecare în faza inflamatorie.

Calusul hipertrofic (exuberant, vegetant) este calusul definitiv care păstrează un volum neobişnuit de mare. Defecţiunea este mecanică şi complicaţia apare de obicei la copil. Acesta reuşeşte graţie potenţelor sale biologice, să depăşească defecţiunea mecanică şi să realizeze consolidarea focarului la adăpostul unui calus periferic voluminos. De multe ori acest calus este mascat de musculatura înconjurătoare şi este complet asimptomatic. Alteori calusul determină compresiuni ale formaţiunilor vecine (tendoane, vase, nervi, piele) sau blocaje ale mişcărilor articulare (când este situat metafizar). Situat la nivelul oaselor superficiale, calusul hipertrofic aduce prejudicii de natură estetică.

Indicaţia de tratament se pune în funcţie de simptomele funcţionale sau la cerere. Tratamentul este chirurgical şi constă în abraziunea calusului (cu dalta şi ciocanul se îndepărtează calusul în exces).

Calusul vicios. Poate fi definit ca vindecarea unei fracturi cu persistenţa uneia dintre deplasările iniţiale. Termenul de vicios nu se referă de fapt la formarea calusului (care este normală) ci la un defect al tratamentului în sensul unei reduceri imperfecte. Se întâlnesc calusuri vicioase "în baionetă", unghiulate, decalate sau având combinaţii ale deplasărilor elementare. Persistenţa unor deplasări rămâne uneori fără consecinţe ca în cazul deplasărilor elementare "ad latum" sau încălecărilor. Se afirmă că aceste calusuri vicioase sunt bine tolerate. Ridică probleme de tratament unghiulaţiile de peste 15-20° şi decalajele, ambele recunoscute ca fiind prost tolerate. Localizarea lor la membrul inferior (portant, de sprijin) conduce în timp la instalarea artrozelor în articulaţiile vecine.

Tratamentul la copil poate fi de aşteptare, scontând că în timp, odată cu creşterea, graţie acţiunii de tensiune asimetrică a cartilajului de conjugare, axele articulare să fie corijate prin încurbare metafizară (fig. 1.26.). La adult corecţia calusului vicios are la îndemână trei metode: osteoclazia, osteotomia şi rezecţia.

Osteoclazia poate fi folosită în primele faze de formare a calusului (are indicaţie limitată) şi constă într-o refracturare a focarului cu corectarea deplasării.

Osteotomia este indicaţia de elecţie. În principiu, osteotomiile constau în mici rezecţii osoase prin care se extrage un con osos triunghiular (angulaţii) sau secţiuni osoase transversale (decalaje) urmate de corecţia diformităţii şi menţinerea fragmentelor osteotomizate prin osteosinteză fermă (mai rar menţinerea este încredinţată unui aparat gipsat). O planificare preoperatorie precisă făcută cu ajutorul unor măsurători radiografice, ca şi construirea unor

Scanned with OKEN Scanner

mici modele metalice, sterile (reprezentând conul osos ce trebuie extras) ajută la realizarea perfectă a gesturilor chirurgicale.

Rezecţia în focar este folosită în situaţia în care calusul vicios combină mai multe deplasări elementare care fac osteotomia impracticabilă. Operaţia este mai greu acceptată deoarece se soldează cu scurtări ale segmentului osos în cauză.

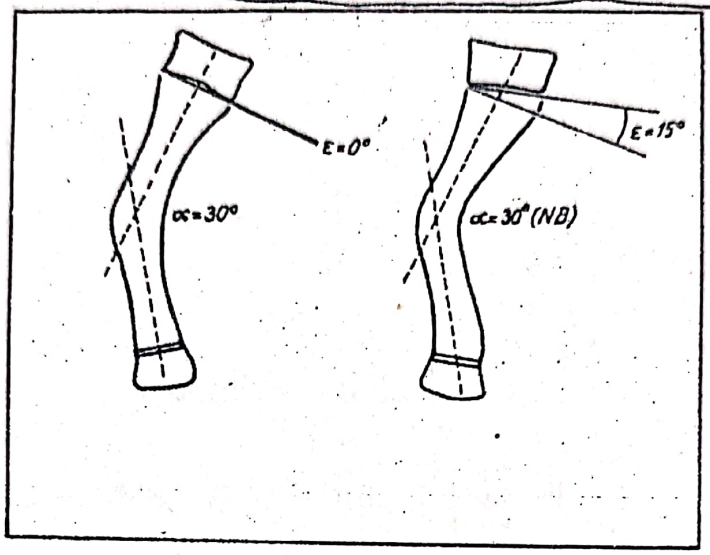

Fig. 1.26. Rolul activităţii asimetrice a cartilajului de creştere în corecţia calusului vicios diafizar

Fractura iterativă înseamnă întreruperea continuităţii osoase având sediul pe vechiul focar de fractură. Fractura iterativă poate apare **precoce**, adică înaintea finalizării consolidării şi are drept cauză un **tratament rău condus** (scoaterea precoce a aparatului gipsat, reluarea prematură a sprijinului sau mişcărilor) sau **tardiv** (când consolidarea s-a desăvîrşit). Această ultimă eventualitate este explicată de defecte ale consolidării care poartă numele de **spongiozare a corticalei**. Această nouă patologie este o urmare a osteosintezei rigide (placă cu compresiune, începuire blocată, fixator extern). Osul, protejat de încărcările fiziologice graţie osteosintezei rigide (care preia încărcările, scurtcircuitând focarul) suferă fenomenul de "stress protection" care îi alterează calităţile mecanice. După ablaţia materialelor de osteosinteză osul se poate refractura ca urmare a unor solicitări fiziologice (modificări asemănătoare au loc şi după imobilizări prelungite sau ca urmare a voiajelor cosmice).

Tratamentele posibile sunt profilactice şi constau în **renunţarea la osteosinteza rigidă** în favoarea altor mijloace ca osteosinteza elastică, semirigidă. O altă posibilitate ar fi **imobilizarea provizorie de scurtă durată** după extragerea materialelor de osteosinteză, în aşteptarea remodelării structurii osoase. **Dinamizarea**, în cazul începuirii blocate şi fixatoarelor externe înainte de ablaţia lor, este a treia modalitate de prevenire a fracturilor iterative. În cazul

fixatoarelor externe, atunci când calusul nu este suficient iar fixatorul trebuie scos, o soluţie posibilă este şi conversia osteosintezei externe cu una internă (de obicei tija centromedulară în sistem de blocaj dinamic). Atunci când fractura a apărut, ea poate fi tratată prin mijloacele cunoscute - conservatoare sau chirurgicale.

Osteoporoza posttraumatică

Uneori consolidarea decurge normal dar în regiunea focarului de fractură apare osteoporoza posttraumatică (sindromul Sūdeck-Leriche). Este o complicaţie locală posibilă ca urmare a unui **traumatism** care survine pe un anumit **teren**. Astfel, un traumatism aplicat asupra oaselor (fracturi), articulaţiilor (entorse, luxaţii) dar şi asupra părţilor moi (piele, muşchi, periost, vase, nervi) acţionează ca factor determinant. Pentru a apărea această complicaţie, traumatismul trebuie să survină pe un teren psihic sau endocrin care reprezintă factorul favorizant. Patogenia sindromului este explicată ca având la bază tulburări vasomotorii regionale cu creşterea activităţii osteoclastice, dar natura exactă rămâne necunoscută. În cazul fracturilor, tabloul clinic ar putea fi descris astfel: după scoaterea aparatului gipsat, zona care a fost imobilizată (de obicei pumnul sau glezna) prezintă **căldură locală**, **edem** şi cianoză. Reeducarea este împiedicată de **dureri**, motiv pentru care progresează anevoios evoluând spre **redoare** articulară. Articulaţia cu redoare dureroasă este protejată contra durerilor printr-o **contractură** musculară periarticulară. Cu timpul, **atrofia** musculară regională se adaugă semnelor clinice. Radiografia arată demineralizarea zonei afectate, la început sub forma unei osteoporoze lacunare, descrisă ca fiind asemănătoare unor "nori albi pe cer senin". Mai târziu, osteoporoza se intensifică, devenind globală. Oasele apar radiografic ca fiind transparente iar conturul lor este marcat de o corticală fină ("semnul guaşei").

În faţa acestui sindrom, **tratamentul** este patogenic şi are drept scop combaterea tulburărilor vasomotorii regionale. Se apelează la interceptarea arcului reflex responsabil de vasodilataţie. Această întrerupere a reflexului patologic este posibilă fie prin blocaje locoregionale sau ganglionare cu xilină 1%, fie cu ajutorul medicamentelor antihistaminice, simpatolitice (guanetidină), ganglio- sau neuroplegice. Refacerea matricei osoase este al doilea obiectiv al tratamentului şi vizează atât substanţa fundamentală (în acest sens se administrează hormoni anabolizanţi proteici), cât şi structura minerală (preparatele de calciu şi magneziu). În sfârşit, vitaminoterapia dar şi chinetoterapia au o acţiune benefică. Uneori tratamentul este mai dificil şi trebuie completat prin mijloace care se adresează terenului pe care a survenit complicaţia.

TRATAMENTUL FRACTURILOR

Primul ajutor şi transportul bolnavilor cu fracturi

Primul ajutor se acordă pe etape:

⇨ **prima etapă** este la locul accidentului. Primul ajutor în acest moment este deosebit de important deoarece dacă este incorect, conduce la întârzierea vindecării, poate provoca complicaţii sau chiar moartea bolnavilor. Aceste constatări sunt mai adevărate în cazul accidentelor colective sau în calamităţi. Din aceste motive, primul ajutor trebuie organizat prin instruirea prealabilă a unor persoane nespecializate (cursuri de Cruce Roşie) care trebuie să cunoască modalităţile de calmare a durerii, de degajare corectă a bolnavului cu evitarea unor mişcări care pot produce complicaţii (exemplu: evitarea flexiei în traumatismele coloanei vertebrale), de refacere aproximativă a anatomiei regiunii prin tracţiunea în ax, făcută cu scopul de a reda forma şi lungimea cât mai apropiate de normal. După aceste gesturi urmează imobilizarea provizorie, care în această etapă este de cele mai multe ori improvizată, în sensul că se utilizează mijloace avute la îndemână (beţe, scânduri, cartoane, uşă, etc) dar care chiar în aceste condiţii respectă unele reguli ale imobilizării provizorii care trebuiesc cunoscute.

⇨ **a doua etapă** a primului ajutor este acordată de persoane specializate (venite cu salvarea sau de personalul unui dispensar medical) care sunt dotate atât pentru administrarea unui calmant, unui eventual pansament (fractură deschisă), pot efectua reducerea aproximativă prin tracţiune în ax şi imobilizare provizorie corectă a fracturii. Va fi efectuată o eventuală seroprofilaxie AT sau va fi aplicat un garou în cazul leziunilor vasculare (ora aplicării garoului va fi menţionată pe biletul de trimitere).

Ambele etape se termină cu **transportul bolnavilor.** În principiu transportul se face cu autosanitara, în poziţie şezândă pentru fracturile membrului superior şi pe targă pentru fracturile coloanei sau membrului inferior.

Tratamentul propriu-zis al fracturilor

Tratamentul propriu-zis al fracturilor începe în spital. În aşteptarea tratamentului definitiv, calmarea durerii şi imobilizarea reprezintă gesturi obligatorii în îngrijirea bolnavilor cu fracturi. Tratamentul definitiv porneşte de la două principii:

- primul principiu poate fi formulat astfel: **tratamentul general primează asupra celui local, al fracturii**. Nu se trece la tratamentul fracturii decât după o examinare atentă prin care se evaluează dacă bolnavul este apt să suporte manevrele noastre de tratament. În caz contrar, tratamentul definitiv al fracturii se amână până când starea generală a pacientului permite manevrele terapeutice

necesare.

• al doilea principiu se referă la scopul tratamentului. În cazul fracturilor, scopul tratamentului este acela de **a restabili în primul rând funcția și numai în al doilea rând forma** (dacă este posibil), în așa fel încât bolnavul să-și poată relua activitatea în cel mai scurt timp.

Pentru realizarea practică a celui de-al doilea principiu dispunem de două posibilități de tratament: ***conservator*** și ***chirurgical.***

Tratamentul conservator (tratamentul închis) are la rândul său trei metode: ***metoda ortopedică pură, metoda extensiei continue*** și ***metoda funcțională.***

A. Metoda ortopedică pură.

Tehnica acestei metode a fost bine codificată de către Böhler și cuprinde trei timpi: ***reducerea, imobilizarea*** și ***reeducarea funcțională.***

Timpul I constă în **reducerea fracturii** și prin aceasta se înțeleg manevrele folosite pentru restabilirea anatomică osului. Este indicată în cazul fracturilor cu deplasare. Aceste manevre se execută numai după anestezie care înlătură durerea și spasmul. Reducerea se numește **extemporanee** deoarece într-un interval scurt, oferit de anestezie, se practică reducerea fracturii (manual sau instrumental) folosind **extensia, contraextensia și manipularea în focar.** Un prim ajutor execută, după tehnici adaptate fiecărui segment, o tracțiune în axul lung al membrului. Contraextensia se practică de al doilea ajutor (fig. 1.27.c). Manipularea în focar revine chirurgului. Rezultatul se controlează radiografic. Metoda are și unele dezavantaje: necesită două ajutoare bine antrenate; mâna ajutoarelor poate obosi și scapă priza; tracțiunea nu este continuă și gradată; datorită acestor dezavantaje uneori reducerea nu se obține. Din aceste motive a fost imaginată reducerea instrumentală care, folosind diferite cadre reductoare (fig. 1.27.a,b.) sau masa ortopedică (fig. 1.28.), caută să înlăture dezavantajele reducerii manuale.

Indiferent de tehnica folosită (manuală sau instrumentală), pentru a avea șanse de reușită, reducerea extemporanee trebuie făcută **cât mai repede după accident.** Alte condiții sunt ca reducerea să se facă cu **anestezie adecvată** și, lucru important, metode să fie întrebuințată în **cazul fracturilor stabile.** Indicația de elecție a metodei ortopedice pure o constituie **fractura cu traiect transversal.**

Timpul II: contenția (imobilizarea) fracturii. Reducerea anatomică a fracturii trebuie păstrată până la formarea calusului. Păstrarea în timp a poziției extremităților osoase, obținută după reducere, este posibilă prin imobilizarea segmentului fracturat cu ajutorul aparatului gipsat. Pentru a fi util și tolerat, aparatul gipsat trebuie să îndeplinească câteva **reguli:** să fie necăptușit, să cuprindă o articulație deasupra și alta sub focarul de fractură, să fie aplicat în

poziție funcțională și să lase extremitățile libere.

Timpul III: reeducarea funcțională se constituie ca a treia latură a trepiedului terapeutic și are drept scop acela de a menține starea normală a

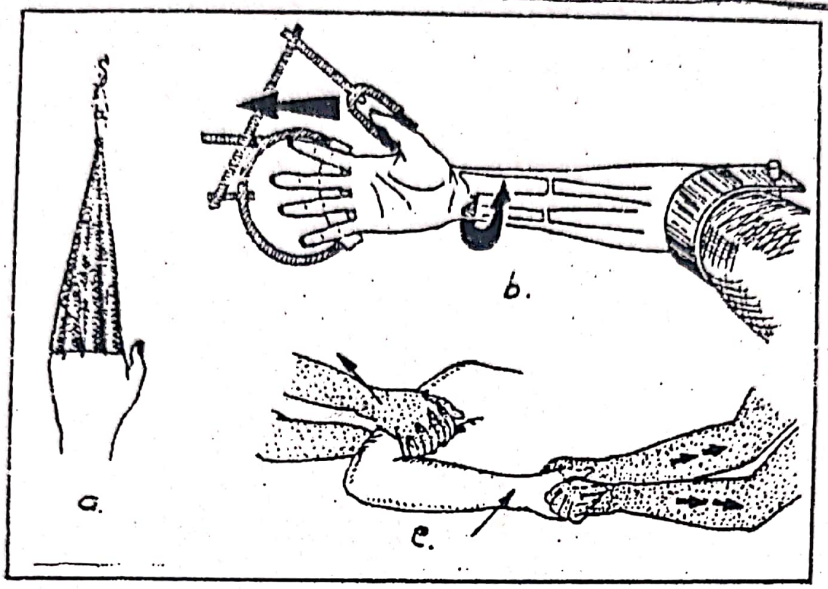

Fig. 1.27. Reducerea ortopedică

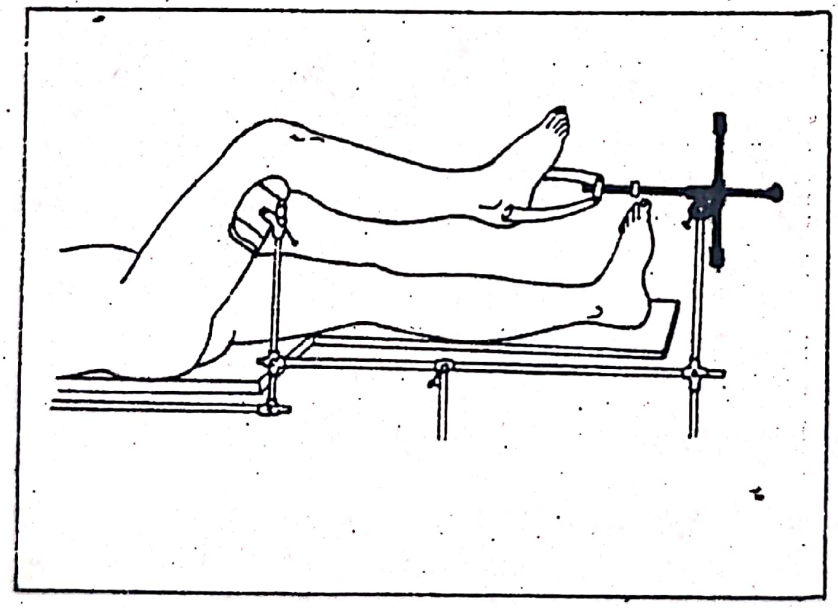

Fig. 1.28. Reducerea unei fracturi pe masa ortopedică

articulațiilor, mușchilor și circulației segmentului imobilizat. Reeducarea se începe imediat după aplicarea aparatului gipsat și constă în contracții izometrice ale mușchilor segmentului imobilizat și în mobilizarea articulațiilor vecine. Aceste exerciții se continuă pe toată perioada de imobilizare.

La scoaterea aparatului gipsat se continuă și se intensifică aceste exerciții la care se adaugă mobilizarea treptată a articulațiilor anterior imobilizate. Reeducarea se întrerupe când se recuperează complet mobilitatea articulară, forța

musculare și se normalizează circulația. Pe parcurs se poate adăuga chinetoterapia și numai târziu, după 6 luni, balneo- și fizioterapia.

B. Metoda extensiei continue

Acolo unde metoda ortopedică pură se dovedește a fi insuficientă încep indicațiile extensiei continue. În fracturile instabile (oblice lungi, spiroide sau cominutive) reducerea urmată de imobilizarea fracturii se va complica cu deplasare secundară sub gips. Pentru a evita această complicație se indică fie extensia continuă, fie stabilizarea chirurgicală.

Extensia continuă ar putea fi definită ca o metodă de tratament a fracturilor prin care se obține **reducerea și contenția** fragmentelor fracturate și deplasate.

Din punct de vedere tehnic se folosesc aceleași manevre de extensie, contraextensie și manipulare în focar, cu specificarea că în acest caz reducerea se obține în timp. Extensia se realizează cu ajutorul unui sistem compus din broșă și potcoavă, cablu, scripeți și greutăți, contraextensia prin înclinarea patului bolnavului, iar eventualele manipulări în focar cu benzi circulare sau săculeți cu nisip. La 14-21 zile reducerea începe să se stabilizeze ca urmare a apariției calusului fibros. Deplasarea secundară a fragmentelor fracturare devine improbabilă și în acest moment se poate renunța la o parte din greutățile folosite în primul timp (de reducere). În scopul imobilizării focarului de fractură (contenției) extensia va fi continuată până la apariția calusului osos primitiv. Reeducarea prudentă în primul timp (2-3 săptămâni) poate folosi și în a doua etapă o gamă variată de proceduri.

Există două modalități de realizare a extensiei continue transosoase:

- extensia continuă clasică pe atelă Braun-Böhler (fig. 1.29.)

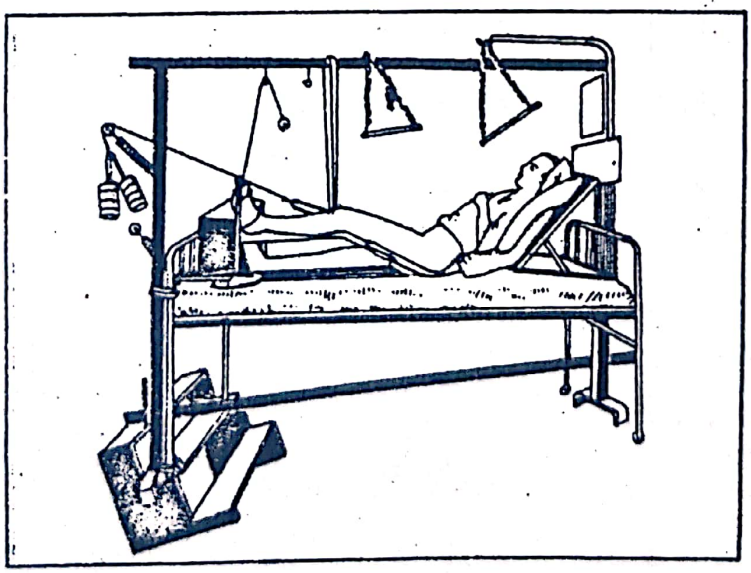

Fig. 1.29. Extensia continuă clasică pe atelă Braun-Böhler

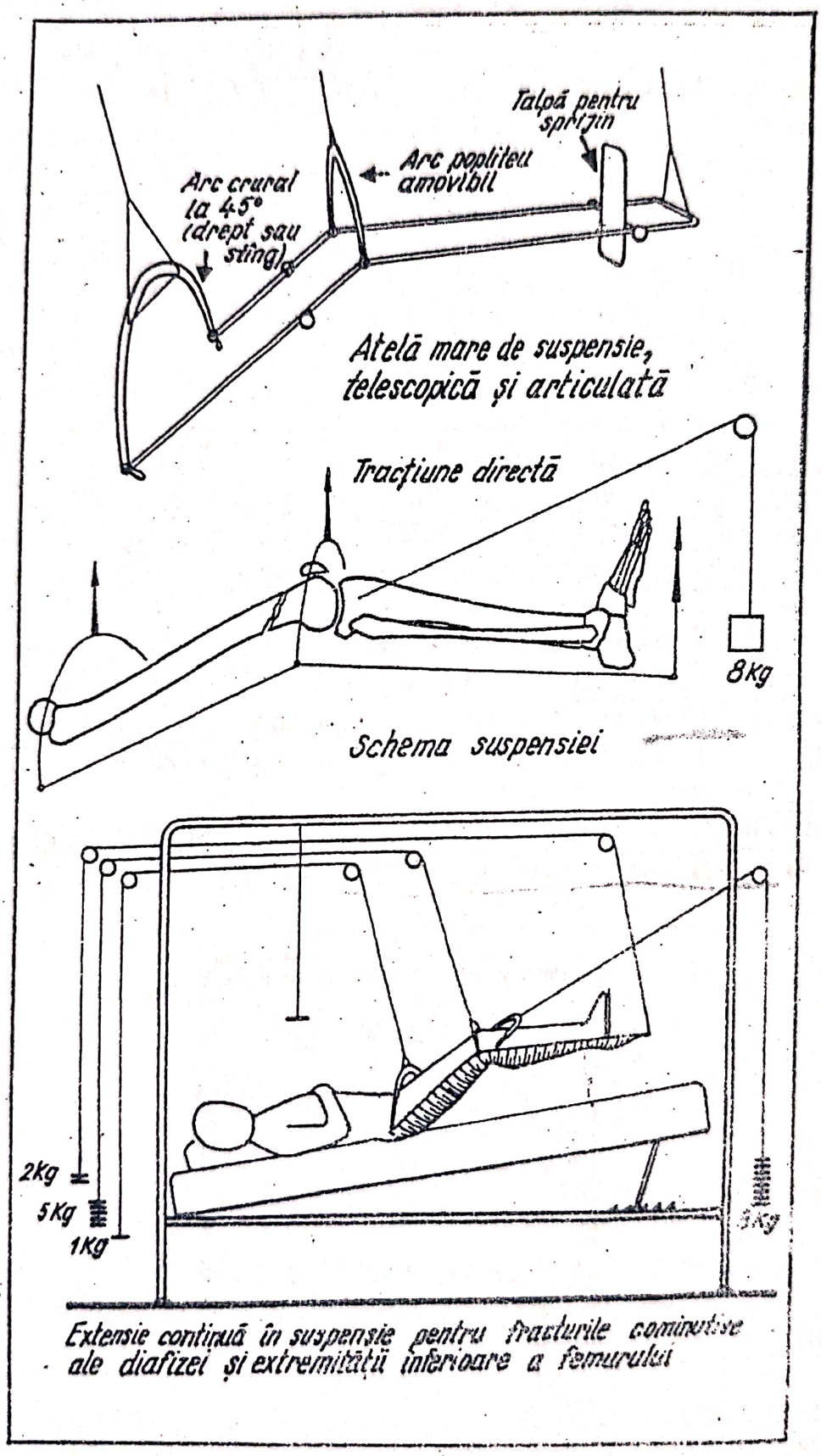

Fig. 1.30. Extensia continuă tip Rieunau

• extensia continuă tip Ricunau; în suspensie, care presupune existenţa unui cadru special adaptat la patul bolnavului, a unor atele metalice telescopice, iar tracţiunea se face cu scăriţe speciale cu rulmenţi care se ancorează de un cui Steimann (fig. 1.30.).

Menţionăm că extensia continuă cu benzi adezive aplicate pe piele poate fi întrebuinţată la copii şi numai temporar la adult.

Unul din inconvenientele majore ale extensiei tradiţionale este acela de a folosi pentru ancorarea sistemului o broşă care realizează o comunicare directă a osului cu mediul extern. Se propune în prezent ca ancorarea sistemului de extensie să se facă printr-o pensă de tracţiune, cu vârfuri ascuţite, şi tijă scurtă, mobilă, ca un cârlig (fig. 1.31.).

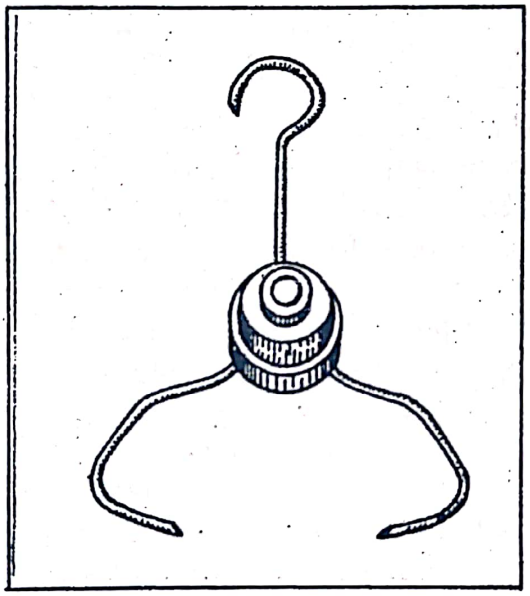

Fig. 1.31. Pensa de tracţiune

Reeducarea este a treia componentă a extensiei continue. Ea are aceleaşi scopuri şi se sprijină pe aceleaşi principii ca şi reeducarea din metoda ortopedică pură (cu menţiunea că dată fiind lipsa aparatului gipsat are mai multe posibilităţi - masaj superficial, mobilizări pasive) iar în varianta suspensie poate fi şi mai mult diversificată.

Alte posibilităţi ale tratamentului conservator rezultă din:

- combinarea extensiei continue cu aparatul gipsat; după reducerea fracturii în primele 14-21 zile, imobilizarea va fi încredinţată aparatului gipsat;
- aparatul gipsat singur în fracturile fără deplasare reprezintă, combinat cu reeducarea, o altă posibilitate a tratamentului conservator.

C. Metoda tratamentului funcţional

Tratamentul funcţional al fracturilor dispune de două metode: *Lucas-*

Championniere şi *Sarmiento*.

Metoda funcţională Lucas-Championniere are indicaţii precise în legătură cu terenul pe care apare fractura: bolnavi senili, imobilizaţi la pat sau purtători ai unor afecţiuni aşa de grave încât orice manevră terapeutică (anestezie, reducere, imobilizare) implică un risc vital. În aceste situaţii se **abandonează** deliberat reducerea şi imobilizarea fracturii deplasate şi preocuparea principală rămâne **salvarea vieţii bolnavului**. Tehnica este diferită în funcţie de localizarea fracturii. Cel mai ilustrativ exemplu este cel al unei fracturi situate la nivelul colului femural, care survine la un bolnav vârstnic şi tarat. Prima etapă (de aproximativ 14-21 zile) constă în repaus la pat. Este şi etapa cea mai dificilă. Se va evita în această perioadă repausul prelungit în decubitus dorsal şi, după calmarea durerilor, bolnavul va fi ridicat cât mai mult în şezut. Această poziţie previne apariţia escarelor dar şi a complicaţiilor respiratorii. Masajul şi pudrajul cu talc a tegumentelor (mai ales în regiunile fesieră şi sacrată), tapotajul toracelui, gimnastica respiratorie se repetă de cel puţin 3 ori pe zi. Vor fi consumate lichide în cantitate sporită (pentru prevenirea litiazei reno-vezicale) iar regimul alimentar, hiperproteic şi vitaminizant, va fi condus de aşa manieră încât să evite constipaţia. Afecţiunile anterioare fracturii sau cele intercurente vor fi atent tratate.

În etapa următoare se presupune că durerile au diminuat şi, la îngrijirile menţionate anterior, se vor adăuga: ridicarea bolnavului la marginea patului, aşezarea într-un fotoliu şi reluarea mersului cu sprijin pe membrul inferior fracturat (cu ajutorul unor dispozitive de deambulare asistată). Se salvează astfel viaţa pacientului cu preţul unei pseudartroze, în general destul de bine tolerată.

Alţi autori recomandă o atitudine mai prudentă, amânând până la 4-5 luni sprijinul pe membrul inferior afectat, cu scopul evitării unei vindecări cu sechele importante (scurtare, rotaţie externă a membrului inferior). Scurtarea va fi mult mai uşor suportată prin purtarea unor ghete ortopedice cu înălţare de partea bolnavă.

Metoda tratamentului funcţional propusă de Sarmiento are în vedere vindecarea rapidă şi fără sechele a fracturilor. Este comun admis faptul că, pentru a vindeca o fractură aceasta trebuie să fie imobilizată, Natura procedează în acelaşi fel deoarece în primele etape ale consolidării imobilizează fragmentele pentru ca mai apoi să formeze os nou şi în final să-l remodeleze. Poate că cel mai ilustrativ exemplu de vindecare în prezenţa mişcării este oferit de fractura coastelor. Sarmiento porneşte de la premiza că **mobilitatea în focar favorizează osteogeneza**. Autorul concepe şi dezvoltă **metoda aparatajului funcţional** şi îi explică succesele prin ipoteza efectului de **contenţie hidraulică a părţilor moi** asupra capetelor osoase. După aplicarea unui aparataj strâns mulat la părţile moi şi la epifize (fig. 1.32.a), **părţile moi** (muşchii mai ales), cuprinse structural în loje inextensibile (fig. 1.32.b), **imobilizează extremităţile osoase fracturare**. În timpul mişcării şi a mersului deplasarea nu se produce deoarece, în sprijin,

acţiunea contentivă devine marcată, comparându-se cu a unui lichid incompresibil (fig. 1.32.c). În acest fel sunt evitate deplasările în lungime şi angulaţia. Rotaţia este prevenită prin mulajul aparatajului la epifize (fig. 1.32.d).

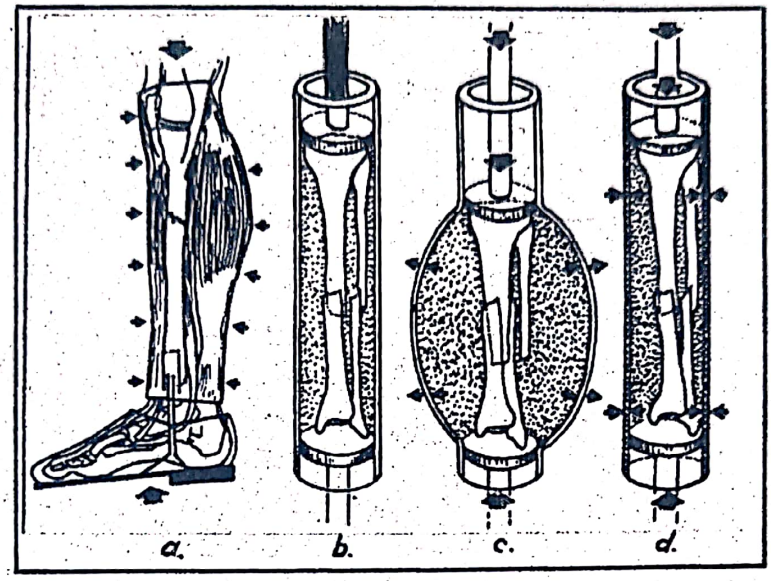

Fig. 1.32. Tratamentul funcţional Sarmiento

Tratamentul chirurgical

Atunci când tratamentul conservator al fracturilor nu reuşeşte sau în unele varietăţi lezionale, chiar de la început, fracturile se pot trata şi operator. Metoda de tratament care vizează restabilirea continuităţii osului fracturat (secţionat sau rezecat) cu ajutorul unor materiale biologice sau metalice poartă numele de *osteosinteză* (Voinea-Gorun 1976).

Osteosinteza ridică trei probleme: ***indicaţia metodei, alegerea materialului de fixare*** şi ***tehnica de introducere***.

A. Indicaţia metodei

Osteosinteza are **indicaţii absolute şi relative**. Dintre **indicaţiile absolute** reţinem: fracturile ireductibile, fracturile intraarticulare deplasate la adult (la copil cele Salter şi Harris tip II, III şi IV); fracturile asociate cu leziuni vasculare. Dintre **indicaţiile relative** se menţionează: deplasările secundare, fracturile osului bolnav; fracturi cunoscute ca imposibil de tratat cu metode închise (antebraţ, Monteggia, Galeazzi, col femural), diverse asocieri fracturare (fracturi etajate, polifracturi).

Deoarece a opera o fractură înseamnă "a deschide poarta aventurii" (Merle D'Aubigné, 1957) dar şi a supune bolnavul unui risc (atent calculat în raport cu

alte posibilităţi de rezolvare a fracturii), indicaţia metodei cere mult discernământ şi reţinere.

§ 24

B. Alegerea materialului de fixare

Materialul de osteosinteză (implantul metalic) va fi adaptat fracturii şi procesului de consolidare în funcţie de anumite principii mecanice. Principiile mecanice pe care se bazează osteosinteza pot fi rezumate de teoria coloanelor. Fractura poate fi definită din punct de vedere tehnic ca o secţiune într-o coloană scobită iar osteosinteza ca mijlocul de stabilizare al unei coloane scobite secţionate. Trebuie însă cunoscut că într-o coloană apar forţe de compresiune (fig. 1.3.a), forţe de flexiune - presiune în concavitate şi tracţiune în convexitate (fig. 1.4.), forţe de torsiune (fig. 1.5.) şi forfecare. Toate aceste forţe trebuiesc preluate de implantul metalic.

În practică aceste principii au fost rezolvate prin folosirea plăcilor (simple de neutralizare, cu compresiune, pretensionate - fig. 1.33.), osteosinteza centromedulară (simplă, cu alezaj - fig. 1.34.a, blocată static - fig. 1.34.b sau dinamic - fig. 1.34.c), hobanajul (fig. 1.35.), osteosinteza elastică (tijele Ender - fig. 1.36.) sau semirigidă, fixatorul extern (fig. 1.37.).

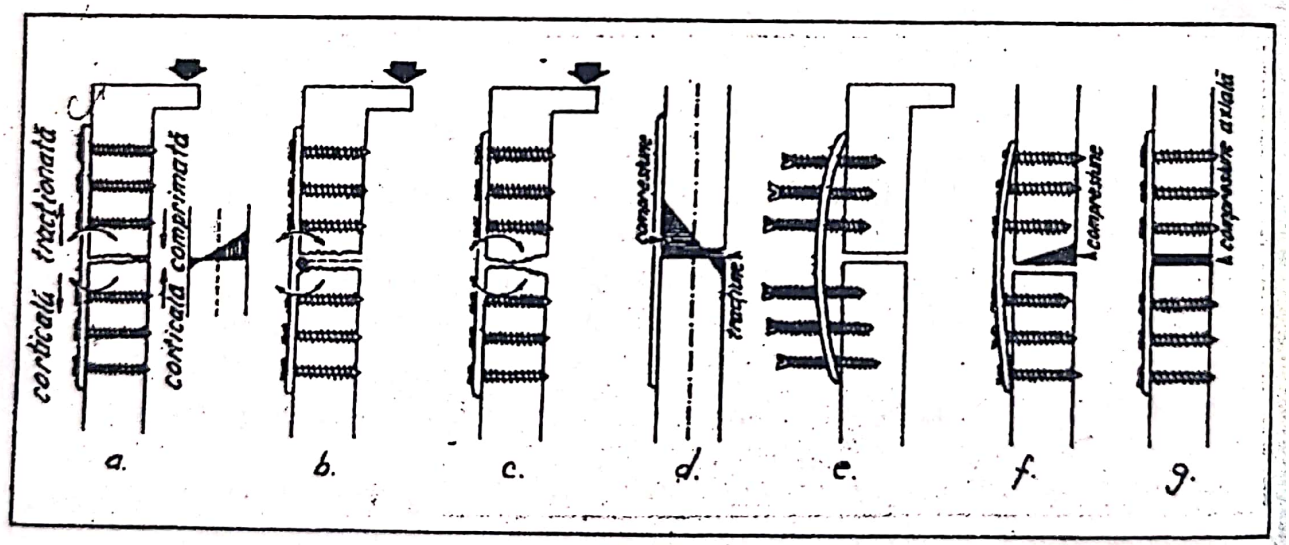

Fig. 1.33.Teoria plăcii de neutralizare:a-în încărcare, corticala concavă este supusă compresiunii iar corticala convexă, tracţiunii; placa trebuie plasată pe corticala convexă şi înşurubată cu compresiune, neutralizând tracţiunea; b-în caz de diastazis interfragmentar şi c--dacă contactul interfragmentar este limitat - placa este suprasolicitată. Principiul plăcii pretensionate: d-placa cu compresiune simplă realizează o compresiune a corticalei subjacente şi o tracţiune a corticalei opuse; e-placa este pretensionată înainte de înşurubare; f-prin înşurubare placa realizează compresiune; g-compresiune axială ideală la sfârşitul înşurubării.

Scanned with OKEN Scanner

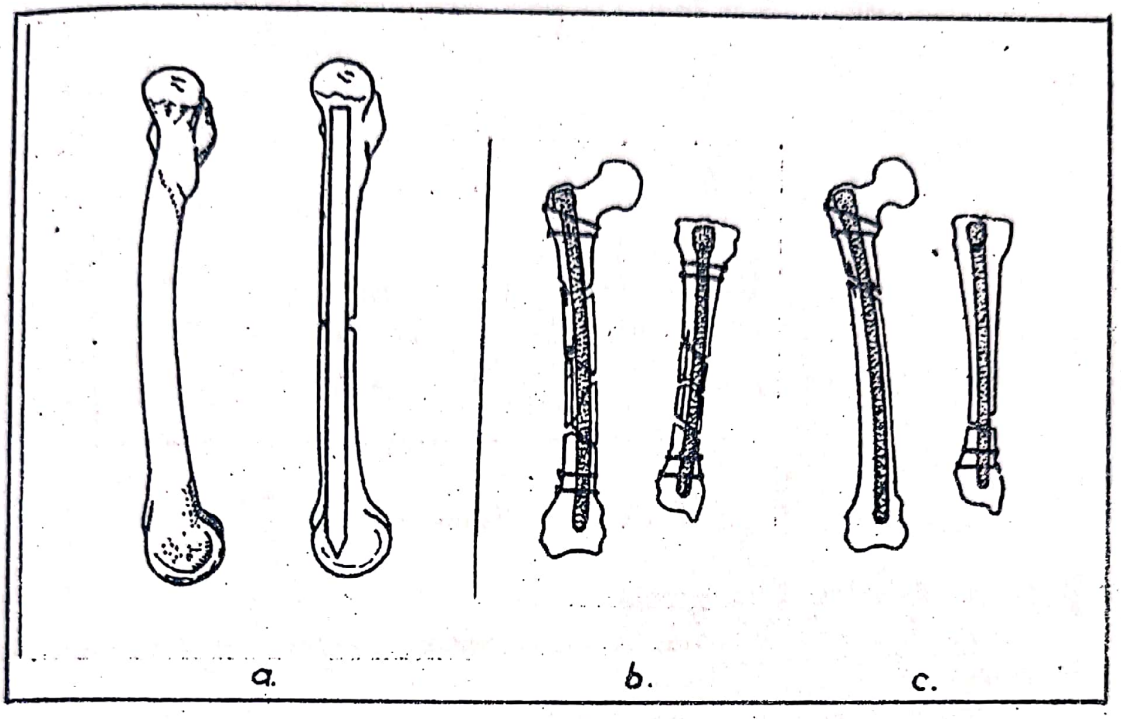

Fig. 1.34. Osteosinteza centromedulară cu tijă Küntscher

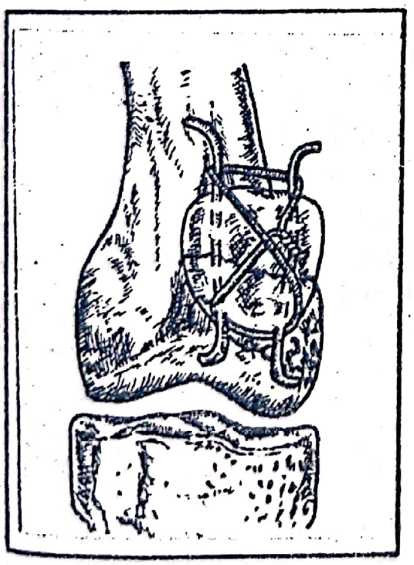

Fig. 1.35. Hobanuj

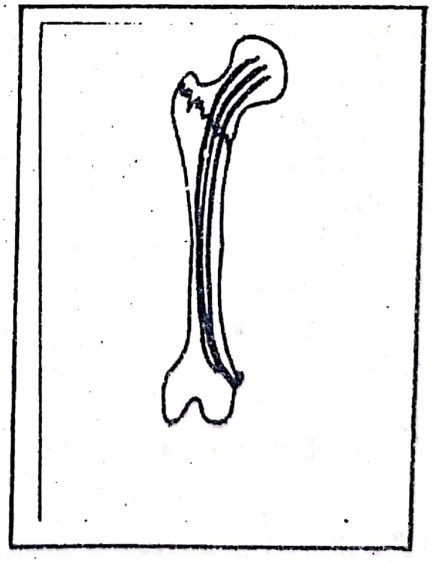

Fig. 1.36. Osteosinteza centromedulară cu tije Ender

Scanned with OKEN Scanner

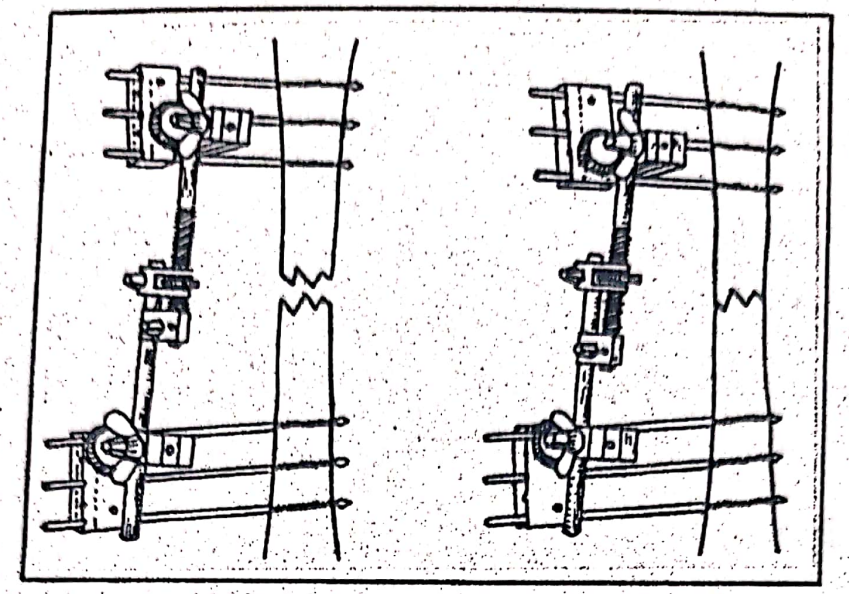

Fig. 1.37. Fixator extern

C. Tehnica chirurgicală

Aceasta poate fi rezumată la două variante: ***osteosinteză cu focar deschis*** şi ***osteosinteză cu focar închis***.

Osteosinteza cu focar deschis presupune o incizie de abord a focarului, eliberarea fragmentelor fracturare, reducerea lor şi fixarea prin una dintre modalităţile menţionate mai sus.

Osteosinteza cu focar închis începe cu reducerea ortopedică a fracturii şi este urmată de introducerea unor implante metalice (cuie, broşe, tije) fără deschiderea focarului de fractură (sub control Röentgen TV - fig. 1.38.).

Iată de ce pentru aplicarea tratamentului chirurgical se cer îndeplinite câteva **condiţii minime** care se referă la existenţa unei săli de operaţie special amenajată (spaţiu minim 36 m^2, dotare specială), instrumentar de osteosinteză şi bineînţeles o echipă chirurgicală. Dacă aceste condiţii minime nu pot fi îndeplinite este mai indicat să folosim tratamentul ortopedic care va conduce la un rezultat mai puţin bun, dar va evita pentru bolnavi riscuri importante. În principiu, în tratamentul fracturilor, medicul trebuie să opteze şi să folosească acel tratament care este cel mai rapid şi sigur, adaptat la posibilităţile sale de lucru.

TRATAMENTUL COMPLICAŢIILOR FRACTURILOR

Tratamentul complicaţiilor generale face obiectul unor alte specialităţi medicale şi va fi încredinţat medicului anestezist reanimator (şocul), medicului

internist (complicații pulmonare, cardiace, diabet etc.) iar embolia grăsoasă,

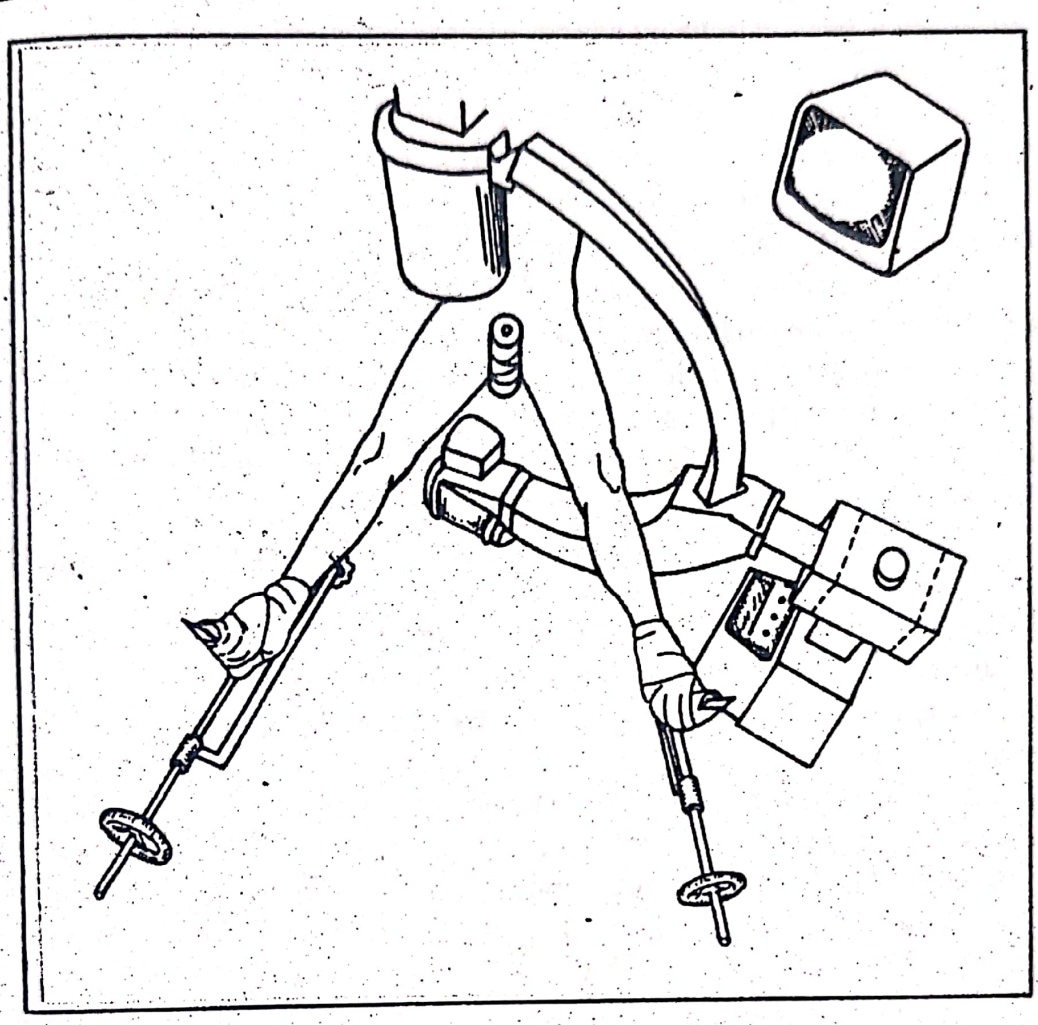

Fig. 1.38. Reducere cu focar închis, pe masa ortopedică, sub control Röentgen TV

atunci când apare, este bine să fie tratată într-o secție de terapie intensivă.

Dintre complicațiile locale imediate, în capitolul de față vom schematiza tratamentul *fracturii deschise* iar dintre cele tardive, *întârzierea în consolidare* și *pseudartroza*.

Fractura deschisă

Fractura deschisă este o **urgență chirurgicală**. Scopul întregului tratament este vindecarea fără complicații. Acest lucru se poate realiza transformând fractura deschisă într-o fractură închisă. Repetăm că tratamentul diferă în funcție de tipul deschiderii, orarul la prezentare și că tipul acestei deschideri nu poate fi apreciat corect decât după prelucrare chirurgicală primară (PCP).

În fracturile deschise care se prezintă cu orar bun (în primele 6 ore),

evoluţia ulterioară depinde de primele îngrijiri. Fiecare fractură deschisă se consideră a fi contaminată. Pentru a evita contaminarea cu germeni de spital, între momentul internării şi operaţie trebuiesc respectate reguli stricte de asepsie: prepararea tegumentelor, spălarea plăgii cu soluţie bactericidă, pansament steril. Aceste manevre se fac cu mănuşi sterile şi în sala de operaţie. Cu această ocazie se recoltează o antibiogramă. Tratamentul cu antibiotice se începe încă din camera de gardă, când se face şi seroprofilaxia antitetanică.

Pentru fracturile deschise de **tip I aceste gesturi minime sunt suficiente** şi fractura va fi tratată prin aceleaşi metode ca şi una închisă.

Pentru fracturile deschise de tip II-III tratamentul local va urmări 4 obiective: ***prelucrarea chirurgicală primară*** (repetată secundar şi chiar terţiar), ***stabilizarea focarului***, ***acoperirea focarului*** şi eventual ***grefarea acestuia***.

A. PCP se face după regulile cunoscute în tratamentul plăgilor: excizii plan cu plan, de la suprafaţă în profunzime, economice la piele şi largi la muşchi făcute până în ţesut sănătos. Uneori, pentru a realiza o excizie corectă, plaga trebuie lărgită, iar spaţiile anatomice deschise. Aceste debridări ale plăgii permit evacuarea hematoamelor, materialului străin şi excizia părţilor moi devitalizate. După terminarea prelucrării se practică totdeauna irigaţii copioase cu ser fiziologic (10 litri) în jet pulsatil; facultativ, în ultimii 2 litri se poate adăuga şi un antibiotic. Aceste gesturi (excizii, debridări, irigaţii) pot fi repetate, la nevoie, secundar la 24-48 ore sau chiar terţiar la 72 ore pentru a obţine în final o plagă curată în care întregul ţesut (os şi părţi moi) să fie viu şi necontaminat.

B. **Stabilizarea focarului** este esenţială deoarece protejează ţesuturile moi, ajută la cicatrizarea plăgilor, reduce rata infecţiilor şi permite reeducarea. Stabilizarea reprezintă o urgenţă în fracturile intra-articulare sau la politraumatizaţi. Ea dispune de aceleaşi metode ca în fracturile închise (ghips, extensie, implant metalic). Se folosesc ca mijloace de osteosinteză, în fracturile deschise tip II, plăci la membrul superior şi tija centromedulară fără alezaj la membrul inferior. Fixatorul extern rămâne rezervat stabilizării fracturilor de tip III.

C. **Acoperirea plăgii.** Ca regulă generală, plaga nu trebuie închisă. Excepţie fac situaţiile în care se acoperă suprafeţe cartilaginoase sau implante metalice. După PCP se trec deobicei câteva fire "de aşteptare" şi plaga se pansează steril. În cazul evoluţiei favorabile plaga va fi acoperită prin suturi primare întârziate. Alte posibilităţi de acoperire sunt cele ce folosesc pielea liberă despicată sau lambourile (fascio-cutanate, musculare pediculate sau musculare libere). Aceste procedee nu vor fi folosite în urgenţă, ci între 5 şi 10 zile de la PCP.

D. **Grefarea** este un mijloc de tratament a fracturilor deschise la care există o pierdere de substanţă osoasă. În fracturile deschise la care acoperirea s-a putut realiza în primele 10 zile, grefarea poate fi practicată la 2-3 săptămâni. În

fracturile deschise la care acoperirea a întârziat până la 14 zile, este bine ca grefarea să fie făcută după 6 săptămâni.

În cazul în care acoperirea plăgii a eşuat în intervalul de 14 zile, se consideră fractura ca infectată şi tratamentul va fi acela al unei osteite postfracturare.

Mijloacele chirurgicale de tratament expuse mai sus vor fi asociate cu **antibioterapia, seroprofilaxia antitetanică şi reeducarea.**

Întârzierea în consolidare

Poate fi tratată prin prelungirea timpului de imobilizare. În cazul membrului superior se foloseşte o imobilizare mai puţin strictă care permite îmbogăţirea exerciţiilor de reeducare (degete, umăr). În cazul membrului inferior este preferat un aparat gipsat "de mers". Dacă după un interval de 1-3 luni fractura nu consolidează, avem de tratat o pseudartroză.

Pseudartroza

Înaintea începerii unui tratament în pseudartroze se va evalua cu atenţie starea ţesuturilor moi (escare, cicatrici, aderenţe), circulaţia periferică şi mai ales leziunile nervoase. Tehnicile chirurgicale se vor adapta la starea învelişului tegumentar, defecteior de vascularizaţie şi devin inoperante în cazul leziunilor nervoase, unde de multe ori amputaţia rămâne unica soluţie.

Se discută, în legătură cu valoarea **tratamentului general**, folosirea BMP (bone morphogenic protein) singură sau asociată, sub forma grefoanelor compozite (BMP + măduvă cu celule stromale).

Tratamentul propriu-zis este cel **local** şi foloseşte fie ***mijloacele chirurgicale***, fie ***tratamentul electric***.

Tratamentul chirurgical diferă în funcţie de tipul pseudartrozei: afecţiunea este locală şi priveşte **condiţiile mecanice** (pseudartrozele hipertrofice, hipervasculare), sau este în legătură **cu capacitatea biologică de reacţie** (pseudartrozele atrofice, avasculare). În acest sens, tratamentul local primează şi el se poate schematiza astfel:

- În **pseudartrozele hipertrofice** (hipervasculare) anularea instabilităţii mecanice conduce la vindecare. Exemplu: osteosinteză rigidă cu compactare, osteosinteză centromedulară blocată, fixator extern sau decorticare externă (operaţia Judet) sau internă (alezaj) combinate cu fixare fermă.
- În **pseudartrozele atrofice** (avasculare) este nevoie de stimularea capacităţii biologice de reacţie a osului (eventual după eliberarea, avivarea şi reducerea fragmentelor) care se obţine graţie **grefării osoase** (cu os viu uneori). Succesul grefării depinde şi de stabilizarea fragmentelor printr-o osteosinteză rigidă.

Scanned with OKEN Scanner

Tratamentul electric se bazează pe proprietatea câmpului electromagnetic de a stimula osteogeneza. Aceasta se poate face prin metode invazive (electrozi plasați în focarul de pseudartroză) sau prin metode neinvazive (bobine generatoare de câmp electromagnetic). În cazul eșecului sau contraindicației tratamentului chirurgical, tratamentul electric poate fi singurul în măsură să stimuleze osteogeneza și să conducă la vindecarea pseudartrozei.

Scanned with OKEN Scanner

II FRACTURILE CENTURII SCAPULARE

FRACTURILE OMOPLATULUI

Omoplatul prezintă, din punct de vedere traumatic, două caracteristici:

- are o **mobilitate** deosebită pe cuşca toracică,
- este **capitonat** pe ambele feţe de inserţii musculare.

Aceste două caracteristici îl fac să poată evita traumatismele şi să fie protejat împotriva lor.

Frecvenţă: 1% între fracturile scheletului.

Mecanismul obişnuit **de producere** a fracturilor este cel **direct** (de aici şi asocierea frecventă cu traumatismul toracic).

Anatomie patologică. Traiectele de fractură îşi pot avea sediul la nivelul unghiurilor, corpului sau apofizelor (fig. 1.39.). Cel mai frecvent este interesat unghiul supero-extern, traiectul fiind situat la nivelul colului chirurgical. Linia de fractură porneşte de la scobitura coracoidiană, pentru a se dirija oblic (în jos şi în afară) spre marginea axilară a omoplatului pe care o întâlneşte la distanţe variabile faţă de polul inferior al cavităţii glenoide. Apofiza coracoidă şi cavitatea glenoidă fac parte din fragmentul separat. Deplăsările pot lipsi sau, atunci când ele există, sunt de mică amplitudine. Marile deplasări au o direcţie în jos (prin greutatea membrului), înainte şi înăuntru (prin contractura musculară).

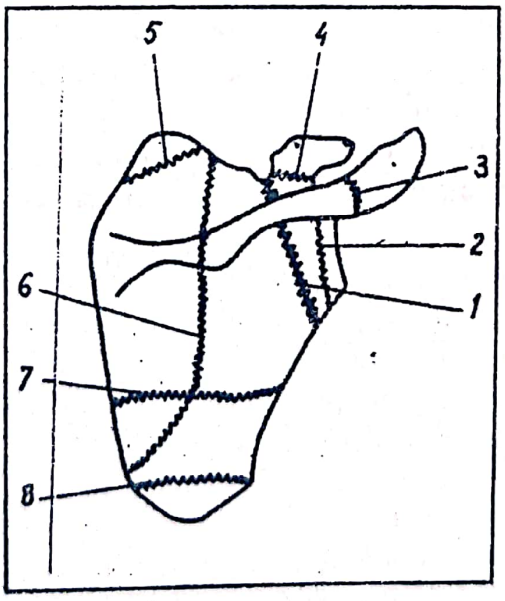

Fig. 1.39. Traiecte de fractură la nivelul omoplatului: 1 col chirurgical; 2 col anatomic; 3 acromion; 4 coracoidă; 5 unghi supero-intern; 6,7 corp; 8 unghi inferior.

Scanned with OKEN Scanner

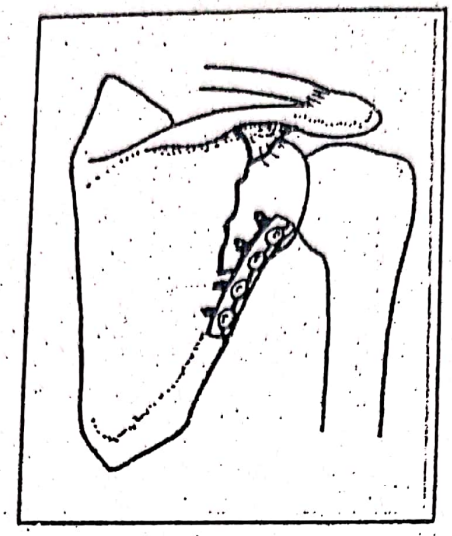

Fig. 1.40. Osteosinteză cu placă înşurubată

Aspectul clinic este sărac în fracturile **fără deplasare.** În fracturile cu **mare deplasare**, aflăm din **interogatoriu** că bolnavul a suferit un traumatism direct (a căzut cu sprijin pe umăr sau a fost lovit) şi acuză subiectiv dureri şi impotenţă funcţională. **Examenul obiectiv** este sugestiv prin atitudinea "de umilinţă" dar mai ales prin deformarea "în epolet" care ne face să ne gândim la o luxaţie antero-internă a umărului. O vom elimina constatând că epoletul nu este însoţit de abducţia braţului (semnul Berger negativ), că se reduce prin apăsarea cotului în direcţie proximală, că mişcările umărului (limitate şi dureroase) sunt totuşi posibile şi ele antrenează apofiza coracoidă. După constatarea faptului că vascularizaţia şi inervaţia sunt normale, cercetarea altor semne este inutilă deoarece radiografia umărului descoperă traiectul de fractură.

Evoluţia acestor fracturi este de obicei favorabilă, spre consolidare.

Complicaţia principală este apariţia **periartrozei scapulo-humerale** (PSH).

Tratament. Metoda preferată de tratament în fracturile omoplatului, inclusiv cele ale colului chirurgical, care sunt considerate a fi cel mai dificil de tratat, este **mobilizarea precoce**, după o scurtă imobilizare (14 zile) cu un bandaj tip Dessault. **Tratamentul chirurgical** rămâne rezervat fracturilor colului chirurgical cu mare deplasare sau celor instabile. În cazul fracturilor cu **mare deplasare** focarul de fractură se abordează pe cale posterioară iar pentru osteosinteză se va folosi o placă înşurubată (fig. 1.40.). Sunt **instabile** fracturile omoplatului asociate cu o fractură a claviculei de aceeaşi parte (fig. 1.41.a). Osteosinteza claviculei reduce acceptabil şi fractura colului chirurgical (fig. 1.41.b)

Scanned with OKEN Scanner

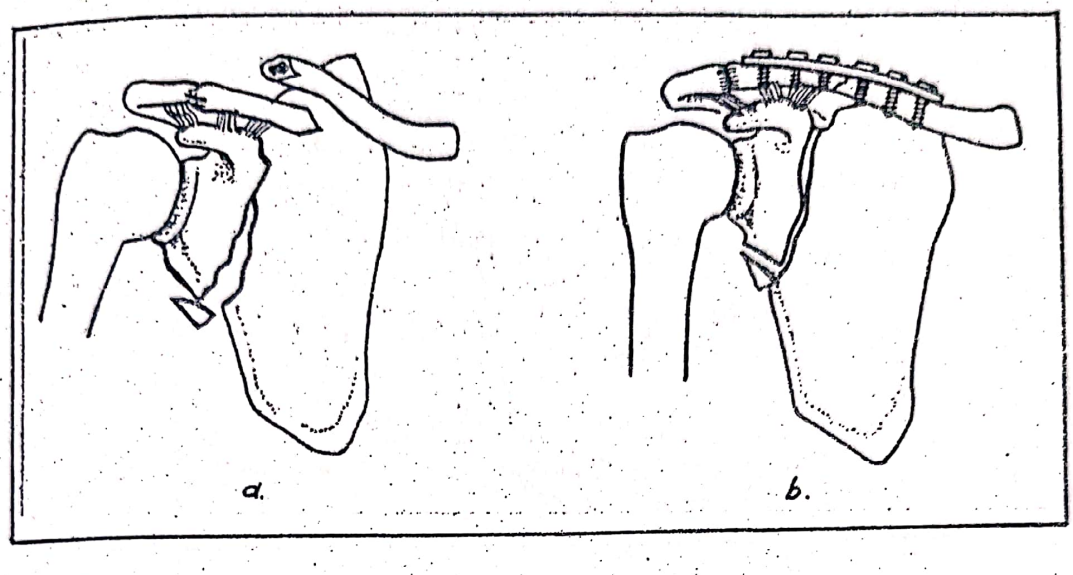

Fig. 1.41. Fractură instabilă a unghiului supero-extern al omoplatului şi tratamentul acesteia

Tratamentul ortopedic este total proscris deoarece, după reducere, ar fi necesară o imobilizare de 45 zile până la consolidare, factor generator de PSH.

FRACTURILE CLAVICULEI

Clavicula prezintă, din punct de vedere traumatic, câteva **particularităţi:**

- este singura legătură osoasă între cuşca toracică şi omoplat (fig. 1.42.);
- este situată superficial, imediat sub tegumente;
- este un os relativ fragil;
- este curbă, având forma unui S italic.

• **Frecvenţă**: Datorită acestor particularităţi frecvenţa fracturilor claviculei este de 10-12% între fracturile scheletului. Persoanele adulte de sex masculin sunt mai expuse la apariţia acestor fracturi.

• **Mecanismul de producere** obişnuit al fracturii este cel **indirect** (în 80% din cazuri prin căderi pe umăr, pe cotul flectat sau pe palmă). În această situaţie clavicula este compresată între acromion şi stern şi poate ceda prin flexiune (exagerarea curburilor fiziologice). Alte mecanisme (în 20% din cazuri) sunt posibile dar survin rar sau excepţional (fracturi directe, prin elongaţie, obstetricale, etc).

• **Anatomie patologică**. La acest nivel se produc ***leziuni osoase*** şi ***ale părţilor moi.***

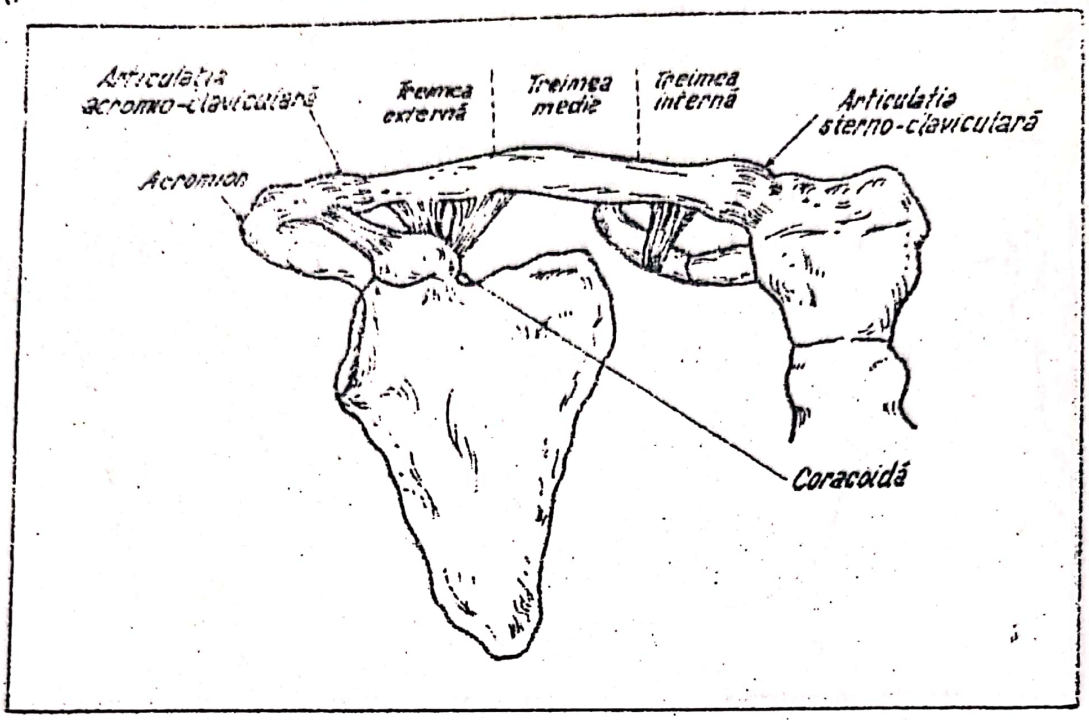

Fig. 1.42. Caracteristici anatomice ale claviculei

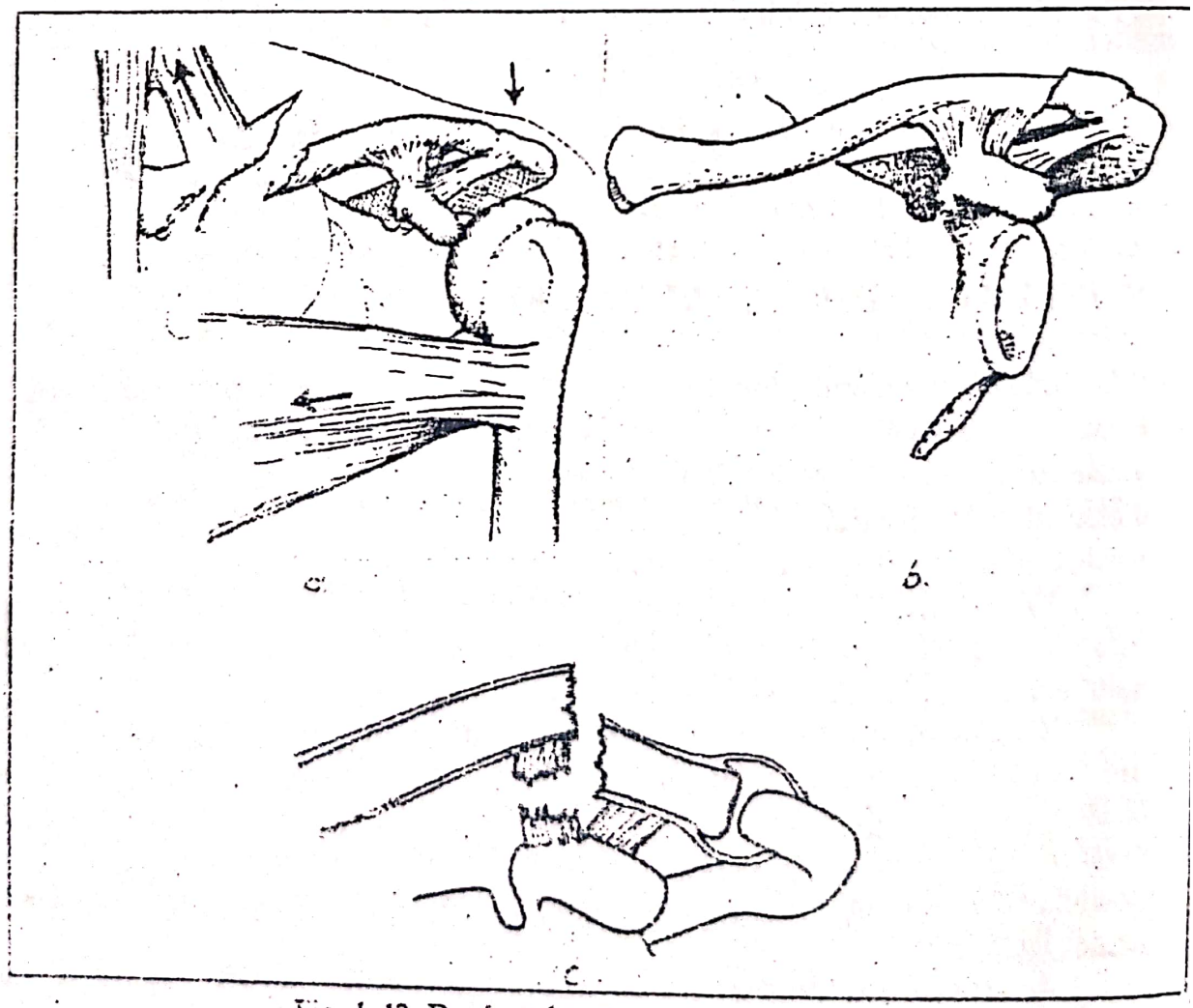

Fig. 1.43. Deplasări în fracturile claviculei

Scanned with OKEN Scanner

Leziunile osoase: 80% dintre fracturile claviculei îşi au sediul în porţiunea mijlocie a osului (între inserţia ligamentelor coraco-claviculare şi ligamentului costo-clavicular). În această porţiune, osul îşi schimbă forma şi, de la prismatică în treimea medie, devine turtită pe secţiune în treimea externă. În porţiunea externă se întâlnesc 15% din fracturi iar în cea internă 5% (fig. 1.44.).

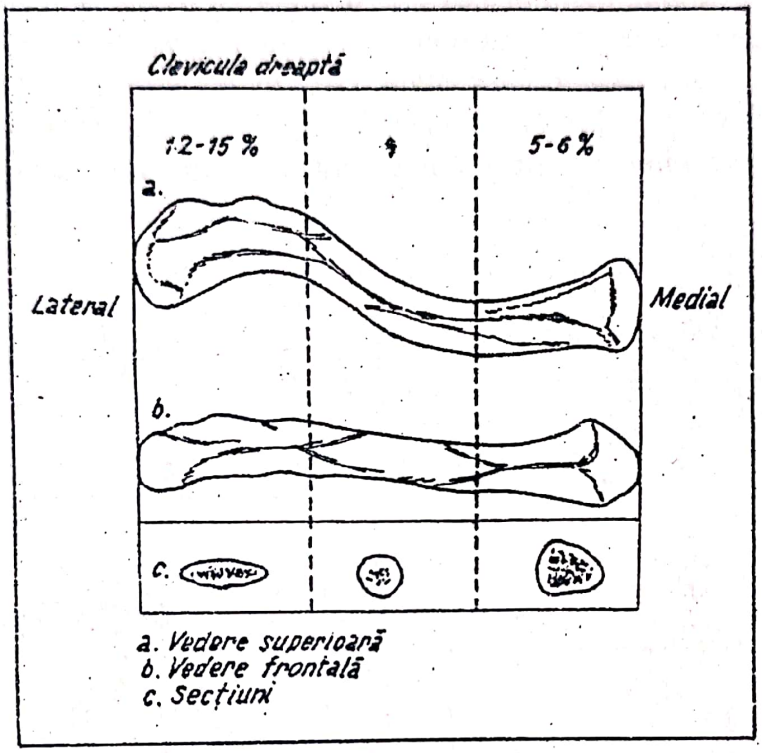

Fig. 1.44. Conformaţia claviculei

În treimea medie se pot găsi cele mai diverse traiecte de fractură, dar caracteristică este fractura cu traiect oblic în jos, înăuntru şi îndărăt. Atunci când fragmentele se deplasează, există o deplasare tipică sub forma angulaţiei şi a încălecării. Angulaţia fragmentelor formează un unghi deschis în jos, înăuntru şi îndărăt, iar încălecarea se produce pe o distanţă de 1-2 cm (fig 1.43.a). Fracturile din porţiunea externă au cele mai diverse deplasări în funcţie de sediul traiectului ca şi de integritatea (fig. 1.43.b) sau ruptura ligamentelor conoid şi trapezoid (fig 1.43.c). Fracturile din porţiunea internă sunt de obicei fără deplasare.

În ceea ce priveşte **leziunile părţilor moi**, ele ţin de vecinătatea vaselor subclaviculare şi a plexului brahial, dar protecţia oferită de muşchiul subclavicular face ca ele să fie rare. Mai adesea pot surveni leziuni tegumentare datorită situaţiei superficiale a osului. Leziunile la distanţă (ale domului pleural) par a fi de fapt în legătură cu traumatismul toracic şi nu cu fractura.

Un **tablou clinic** sugestiv este întâlnit în fracturile închise şi deplasate cu sediul în porţiunea mijlocie a osului. Încă din **interogatoriu**, bolnavul relatează

circumstanţele accidentului, afirmând că a căzut cu sprijin pe mână sau pe cot. El acuză **subiectiv** dureri şi impotenţă funcţională a umărului. Examenul **obiectiv** este caracteristic: la **inspecţia** umărului se constată o atitudine specifică traumatismelor membrului superior, atitudinea "de umilinţă". Ea însumează următoarele elemente: o înclinare a capului înainte şi de partea bolnavă, cu braţul lipit de torace, cu antebraţul în flexie şi susţinut cu mâna sănătoasă (fig. 1.45.). Tot la inspecţie se constată, după accident, o deformare a regiunii sub forma unei angulaţii cu vârful superior. Mai târziu, deformarea este mascată de edem dar apare în regiune o echimoză. Inspecţia umărului din spate va constata o îndepărtare a marginii spinale a omoplatului de linia apofizelor spinoase (fig. 1.46.).

Fig. 1.45. Atitudinea de "umilinţă"

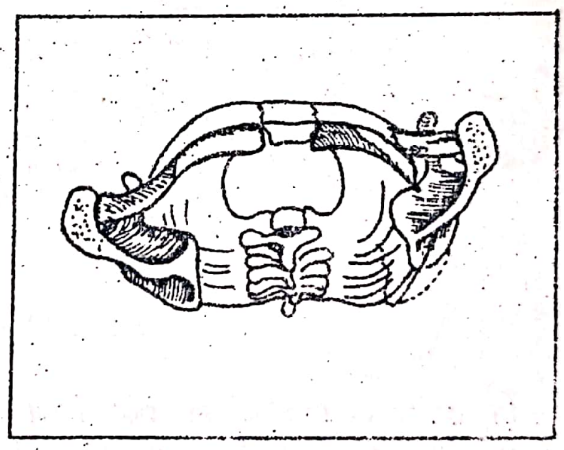

Fig. 1.46. Secţiune transversală prin torace: îndepărtarea marginii spinale a omoplatului de linia apofizelor spinoase

La **palparea** claviculei se descoperă durere vie în punct fix, întreruperea continuităţii osoase în porţiunea mijlocie dar şi faptul că extremitatea externă a fragmentului intern bombează sub piele. Măsurarea distanţei dintre acromion şi stern arată micşorarea acesteia, comparativ cu partea sănătoasă. Se va nota mărimea hematomului, starea vascularizaţiei şi inervaţiei distale.

Radiografia standard de faţă confirmă diagnosticul

Tratamentul fracturilor recente ale claviculei are ca metodă de elecţie tratamentul conservator dar există şi indicaţii speciale pentru tratamentul

chirurgical sau cel de mobilizare precoce.

Modalitatea de **tratament conservator** diferă în funcţie de vârstă şi deplasare. În fracturile nedeplasate sau în "lemn verde", obiectivul tratamentului este acela de a înlătura tracţiunea în focarul de fractură datorată greutăţii membrului. Acest scop poate fi atins prin imobilizare cu o eşarfă tip Mayor (fig. 1.47.) sau printr-un bandaj cu cotul la corp pentru o perioadă de 14 zile la copil şi 21 de zile la adult (fig. 1.49.a.).

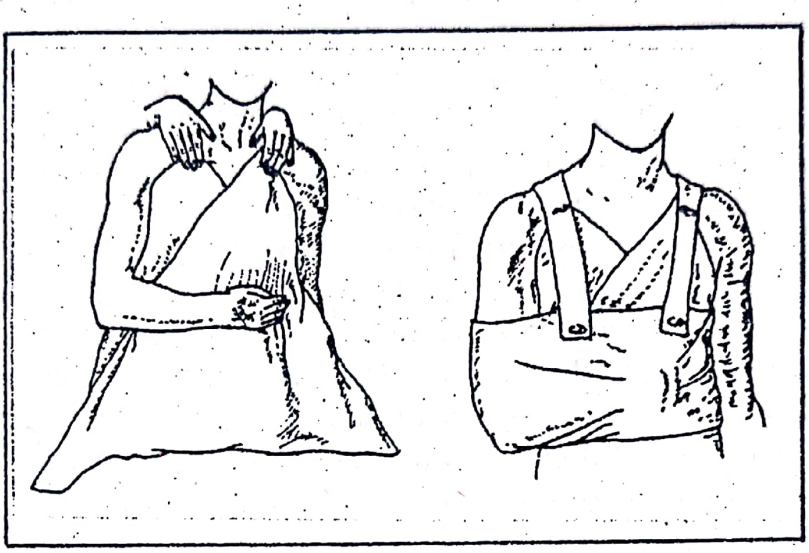

Fig. 1.47. Imobilizare cu eşarfă Mayor

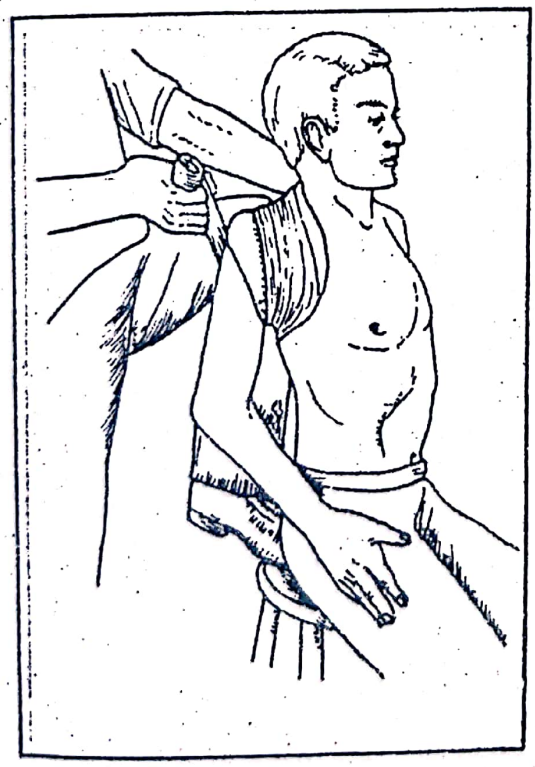

Fig. 1.48. Tehnica de reducere

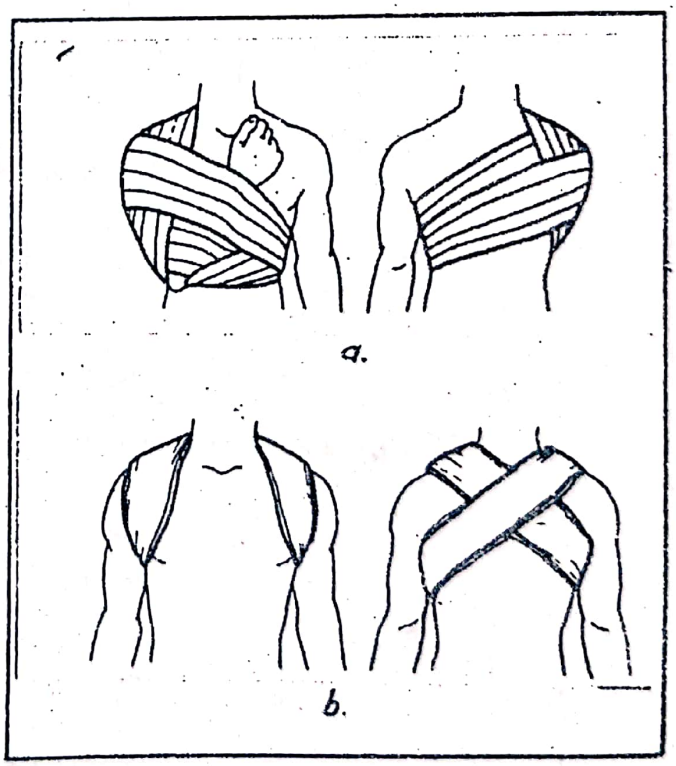

Fig. 1.49. Modalităţi de imobilizare

Scanned with OKEN Scanner

Când fractura este deplasată **reducerea** se va face prin tracţiune înapoi, înafară şi în sus. Reducerea este uşoară şi se obţine chiar fără anestezie, prin simpla adoptare a poziţiei de "drepţi" sau prin tracţiunea umerilor în timp ce genunchiul chirurgului este sprijinit între omoplaţi (fig. 1.48.). Reducerea, din nefericire, nu se poate menţine prin bandaj sau prin aparat gipsat toraco-brahial. În acestă situaţie se optează pentru extensia continuă cu ajutorul bandajului "în forma cifrei 8" descris de Watson Jones care menţine fragmentele în poziţia de reducere, până la consolidare (fig. 1.49.b).

Imobilizarea cu bandaj va fi păstrată pentru o perioadă de 6 săptămâni, perioadă în care se controlează, din 7 în 7 zile, funcţionalitatea bandajului şi se recomandă bolnavului să doarmă în decubitus dorsal şi fără pernă.

Acest tratament simplu reduce **indicaţiile chirurgiei** la fracturile ireductibile, complicate (vascular, nervos, tegumentar), fracturi bilaterale asociate cu leziuni pulmonare sau cu fracturi ale unghiului supero-extern al omoplatului (fig. 1.41.). Mai au indicaţii chirurgicale pseudartrozele dureroase sau persistenţa unor deplasări inacceptabile cosmetic. Pentru fixarea fragmentelor se apelează de obicei la osteosinteza centromedulară (fig. 1.50.) şi mai rar la placa înşurubată (fig. 1.51.) sau la fixatorul extern (fracturi deschise, pseudartroze infectate). În

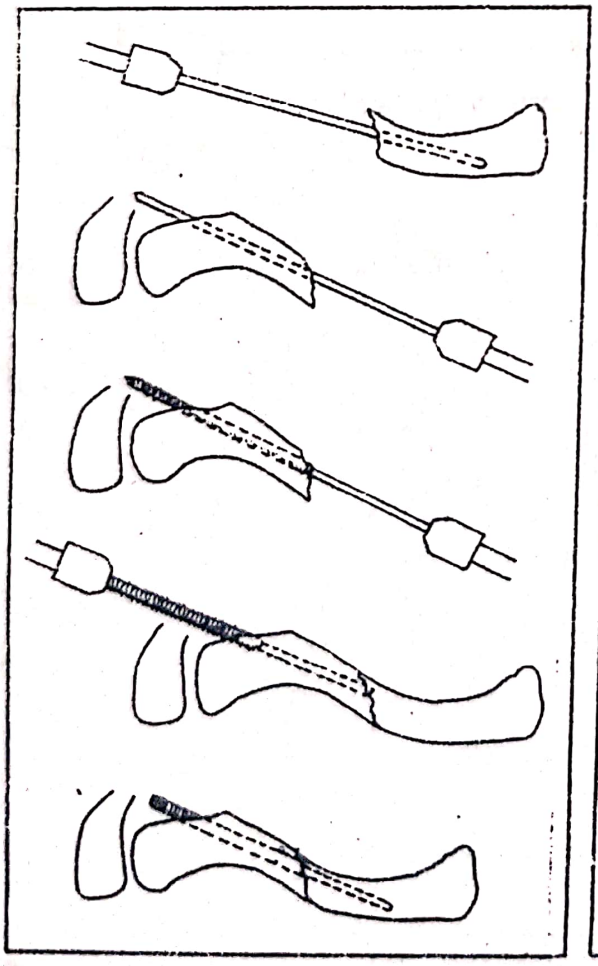

Fig. 1.50. Osteosinteză centromedulară

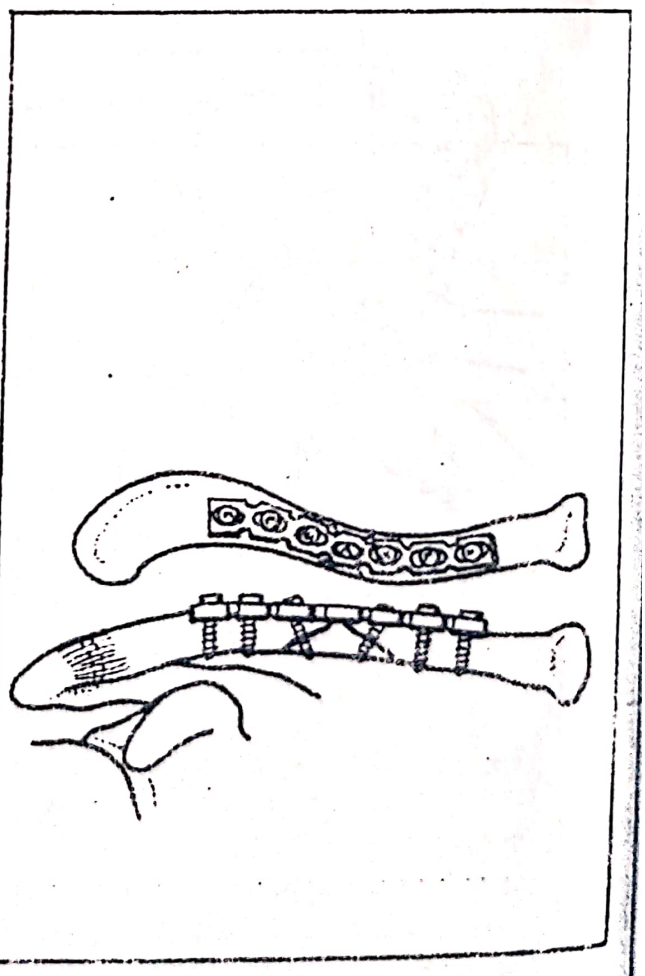

Fig 1.51. Osteosinteză cu placă

lezinile vechi se va avea în vedere refacerea lungimii osului înainte de fixare (fig. 1.52.).

Pe lângă tratamentul conservator şi cel chirurgical, **metoda mobilizării precoce** îşi găseşte indicaţia în fracturile claviculei ce survin la bătrâni, taraţi, mai ales dacă aceştia prezintă concomitent şi o afecţiune pulmonară.

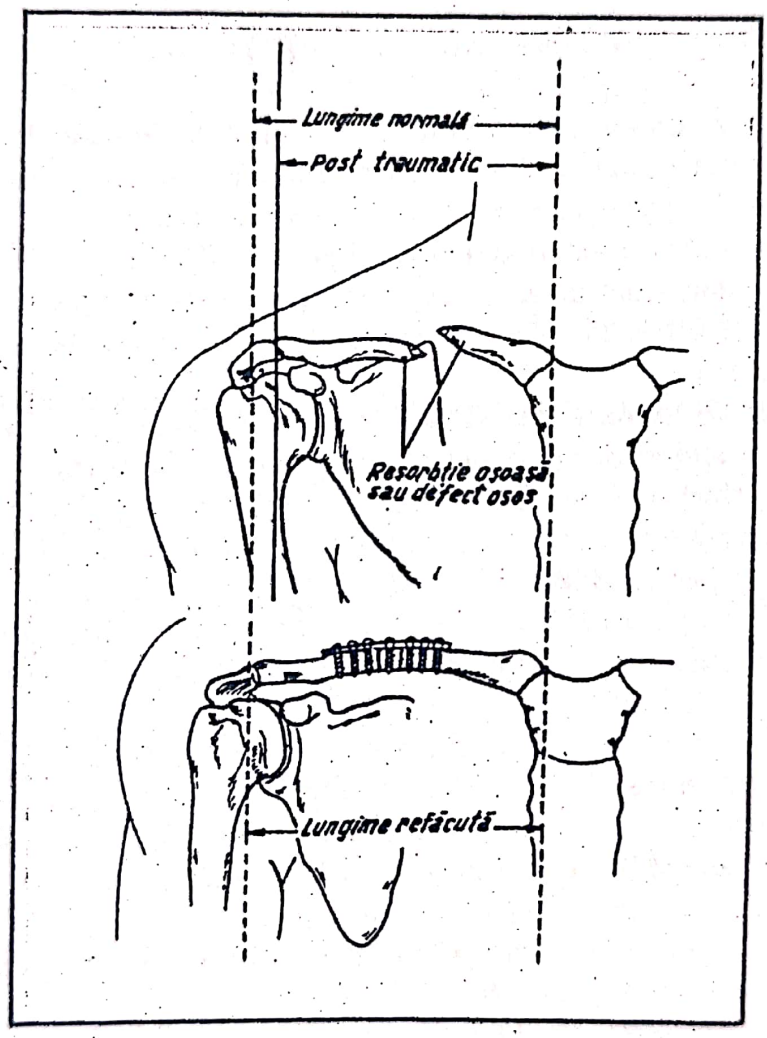

1.52. Refacerea lungimii claviculei prin tratament chirurgical

Scanned with OKEN Scanner

III FRACTURILE MEMBRULUI SUPERIOR

FRACTURILE HUMERUSULUI

Fracturile extremității humerale superioare

Delimitare. Fracturile situate între interliniul articular scapulo-humeral şi o linie ce trece prin marginea inferioară a tendonului marelui pectoral sunt încadrate în fracturile extremității humerale superioare (EHS).

Frecvență. Aceste fracturi au o frecvență de 4,5% - 8,5% între fracturile scheletului. Toți autorii sunt de acord că incidența lor este în creştere şi că sunt cele mai frecvente fracturi ale humerusului. Sunt mai frecvente la persoanele în vârstă, de sex feminin.

Mecanism de producere şi anatomie patologică. Traumatismul indirect (cădere cu sprijin pe mână sau pe cot cu membrul superior în abducție) produce o migrație superioară a humerusului, mişcare la care se opune într-un prim timp coiful rotatorilor, după care capul humerusului vine în contact cu acromionul. La impactul dintre acromion şi EHS, favorizat şi de terenul osteoporotic al vârstei a treia, apare un traiect de fractură subtuberozitar (col chirurgical al humerusului). Acest mecanism generează pe lângă ***leziuni osoase*** şi ***leziuni ale părților moi***.

Leziunile osoase interesează frecvent **colul chirurgical**. Traiectul de fractură, oblic de sus în jos şi dinafară înăuntru, rămâne uneori fără deplasare. În cazul în care forța traumatică este mai importantă, fragmentele de fractură unghiulează şi iau naştere **fracturile impactate** în valgus, în varus, în retropulsie sau penetrate egal - fracturile telescopate. Direcția unghiulării este în funcție de poziția membrului superior în momentul impactului cu acromionul. Unghiulările descrise mai sus se pot combina (exemplu: valgusul cu retropulsia).

În cazul în care forța traumatismului nu a epuizat energia, fracturile impactate (angrenate) se dezangrenează şi apar **fracturile deplasate**. Deplasarea urmează două direcții. Cel mai frecvent, o fractură angrenată în abducție se dezangrenează şi fragmentul distal alunecă pe cel proximal şi se aşează intern față de acesta (fractură deplasată în abducție - fig. 1.53.a).

Mai rar, o fractură angrenată în adducție se dezangrenează şi fragmentul distal alunecă pe cel proximal şi se aşează extern față de acesta (fractura deplasată în adducție - fig. 1.53.b).

În afara fracturilor colului chirurgical, la nivelul EHS există şi alte posibilități de localizare a traiectelor de fractură: ***col anatomic, trohiter, trohin***.

Fractura colului anatomic (fig. 1.56.) este extrem de rară şi apare ca rezultat al unui traumatism direct (exemplu: cădere pe umăr).

Scanned with OKEN Scanner

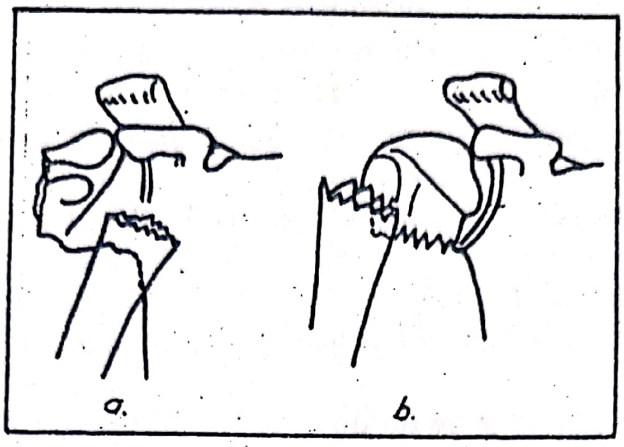

Fig. 1.53. Fracturi deplasate ale colului chirurgical

Fracturile trohiterului sunt frecvente, iar apariţia lor presupune diverse mecanisme:

- **mecanismul indirect** este incriminat în fracturile trohiterului ce însoţesc fracturile colului chirurgical. Acromionul separă "ca o lamă de topor" trohiterul iar în continuare apare fractura colului chirurgical. Această fractură poartă numele de cervico-trohanteriană (Delbet) sau fractura "în K" (Kocher) - fig. 1.54.a. În cazul luxaţiei antero-interne a capului humeral, trohiterul poate fi smuls, parcelar sau total (fig. 1.54.b), de către inserţiile muşchilor (supraspinos, subspinos şi mic rotund).
- **mecanismul direct** este responsabil de apariţia unor fracturi cominutive la nivelul trohiterului (fig. 1.54.c).

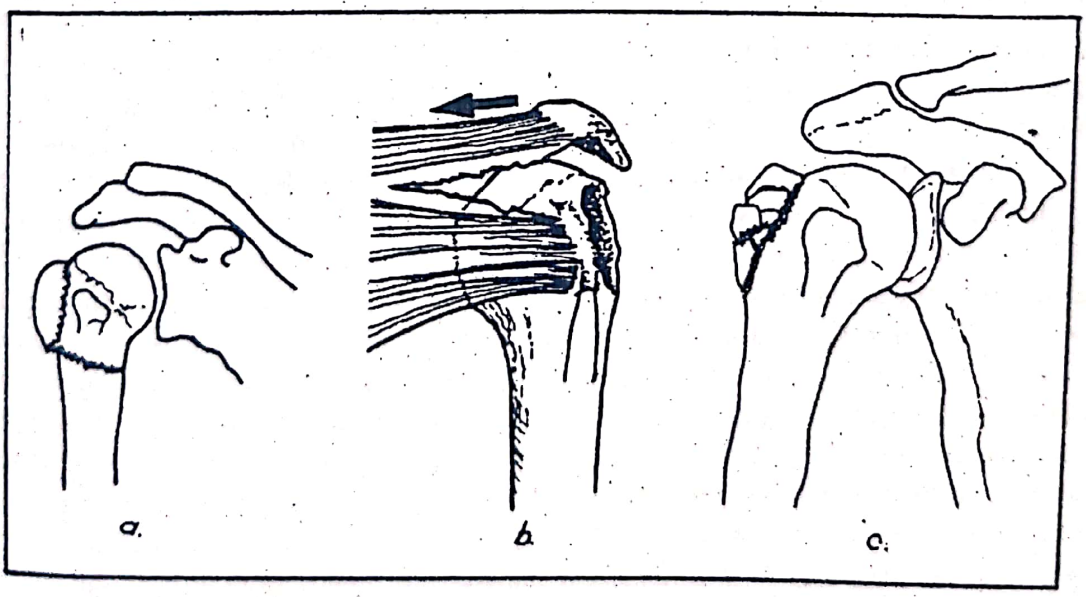

Fig. 1.54. Fracturi ale trohiterului

Fracturile trohinului (fig. 1.56.) sunt rare şi apariţia lor presupune două mecanisme:

- **fractura-smulgere:** în cazul luxaţiei posterioare a capului humeral trohinul este smuls de inserţia muşchiului subscapular.
- **mecanismul indirect** este incriminat atunci când fracturile trohinului însoţesc fracturile colului chirurgical.

În sfârşit, **fracturile-luxaţii** reprezintă o ultimă posibilitate gravă de interesare traumatică a EHS, dar din fericire rară (fig. 1.56.). Apariţia unor astfel de leziuni presupune un traumatism de mare intensitate care se soldează cu deplasarea segmentului capital din articulaţie în direcţia anterioară şi mai rar posterioară.

Fracturile se însoţesc şi de **leziuni ale părţilor moi**. Caracteristice pentru fracturile regiunii sunt leziunile ***vasculare, nervoase*** şi ***tendinoase***.

Leziunile vasculare interesează rar artera axilară, în cazul fracturilor deplasate în abducţie sau fracturilor-luxaţii cu deplasarea capului în direcţie anterioară. Leziunile vaselor care nutresc capul humeral sunt frecvente. De obicei se produce ruperea ramului ascendent al arterei circumflexe anterioare care urcă în şanţul bicipital şi penetrează capul la limita cartilajului. Leziunea acestei surse vasculare principale a capului poate conduce la apariţia necrozei.

Leziunile nervoase ale ramurilor plexului brahial (nervul suprascapular, nervul musculo-cutanat) şi trunchiurilor nervoase sunt rare; nervul circumflex este mai des interesat.

Leziunile tendinoase ale coifului rotatorilor sunt cauza vindecării acestor fracturi cu sechele (periartrită scapulo-humerală) iar luxaţia tendonului lungii porţiuni a bicepsului brahial din culisa bicipitală şi interpunerea în focarul de fractură deplasat reprezintă o cauză de ireductibilitate.

Clasificare. Pentru că permite deducţii terapeutice dar şi pentru faptul că înlătură confuziile generate de împărţirea fracturilor după sediu, mecanism, cea mai **acceptată clasificare** este cea descrisă de **Neer** (1971). Încă din 1934, Codman a descris posibiliatea separării la nivelul EHS a 4 segmente: **marea tuberozitate, mica tuberozitate, capul humeral, metafiza** (fig. 1.55.).

Clasificarea Neer în 4 părţi (fig. 1.56.) ţine cont de interesarea acestor 4 segmente.

Fracturile fără deplasare au cele 4 segmente în continuitate prin ţesuturile moi şi pot fi considerate ca fracturi **"cu o singură parte"**.

Dacă unul dintre segmente se deplasează în raport cu celelalte trei, apare noţiunea de fractură cu **"două părţi"** în care sunt cuprinse unele fracturi impactate dar şi cele deplasate. Sunt considerate deplasate fracturile EHS în care fragmentele au pierdut contactul pe mai mult de 1 cm sau atunci când fragmentele angulează mai mult de 45°.

Dacă două segmente sunt deplasate în raport cu celelalte două apare noţiunea de fractură **"în trei părţi"**.

În fractura cu **"patru părţi"**, toate segmentele fracturare se deplasează.

În clasificare sunt cuprinse şi **fracturile-luxaţii** care presupun luxaţia capului însoţită de o fractură cu două, trei sau patru părţi. Sunt excluse din această clasificare fracturile cavităţii glenoide, ce fac parte din capitolul fracturilor articulare.

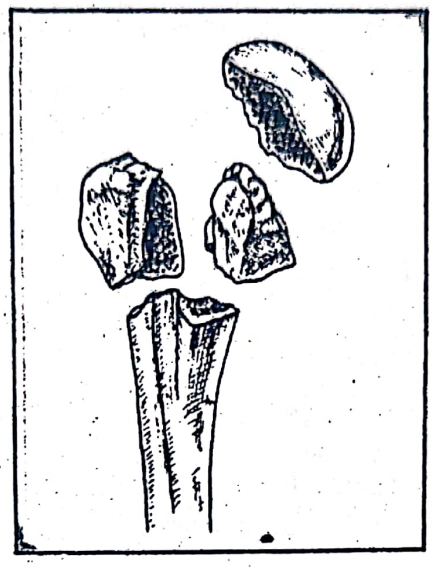

Fig. 1.55. Segmentele EHS ce se pot separa

Tabloul clinic tipic pentru o fractură a EHS ne este oferit de fractura colului chirurgical deplasată în abducţie. Se prezintă pentru consultaţie o bolnavă în vârstă. Din **interogatoriu** aflăm că a căzut cu sprijin pe palmă sau cot. Subiectiv acuză durere şi impotenţă funcţională a umărului. **Examenul obiectiv** descoperă atitudinea caracteristică a traumatismelor umărului ("de umilinţă"), dar ceea ce frapează imediat după traumatism este deformarea regiunii sub forma "loviturii de topor". Se diferenţiază de acelaşi semn întâlnit şi în luxaţia antero-internă a umărului prin faptul că este situată mai jos, se accentuează odată cu abducţia braţului iar semnul Berger este negativ. Mişcările imprimate cotului nu se transmit capului humeral care se găseşte la locul său, subacromial. Mai mult, în cursul acestei manevre se pot percepe crepitaţii osoase. În continuare vom observa că axul braţului prelungit în sus cade intern faţă de apofiza coracoidă şi la măsurătoare, distanţa dintre epicondil şi acromion este mai mică decât de partea sănătoasă, ceea ce indică o scurtare a braţului. După 24-48 de ore, deformarea este mascată de edem dar simptomele se completează prin apariţia unei echimoze. Marea echimoză Hennequin este şi ea caracteristică pentru fractura colului chirurgical şi se întinde din axilă atât intern, pe faţa externă a toracelui până la creasta iliacă, cât şi extern, pe faţa internă a braţului, până la cot. Examinarea axului neuro-vascular este importantă deoarece fragmentul intern ameninţă elementele vasculo-nervoase din axilă. Se vor nota mărimea hematomului, prezenţa pulsului la radială şi cele mai mici parestezii ale mâinii.

V. Hennequin -

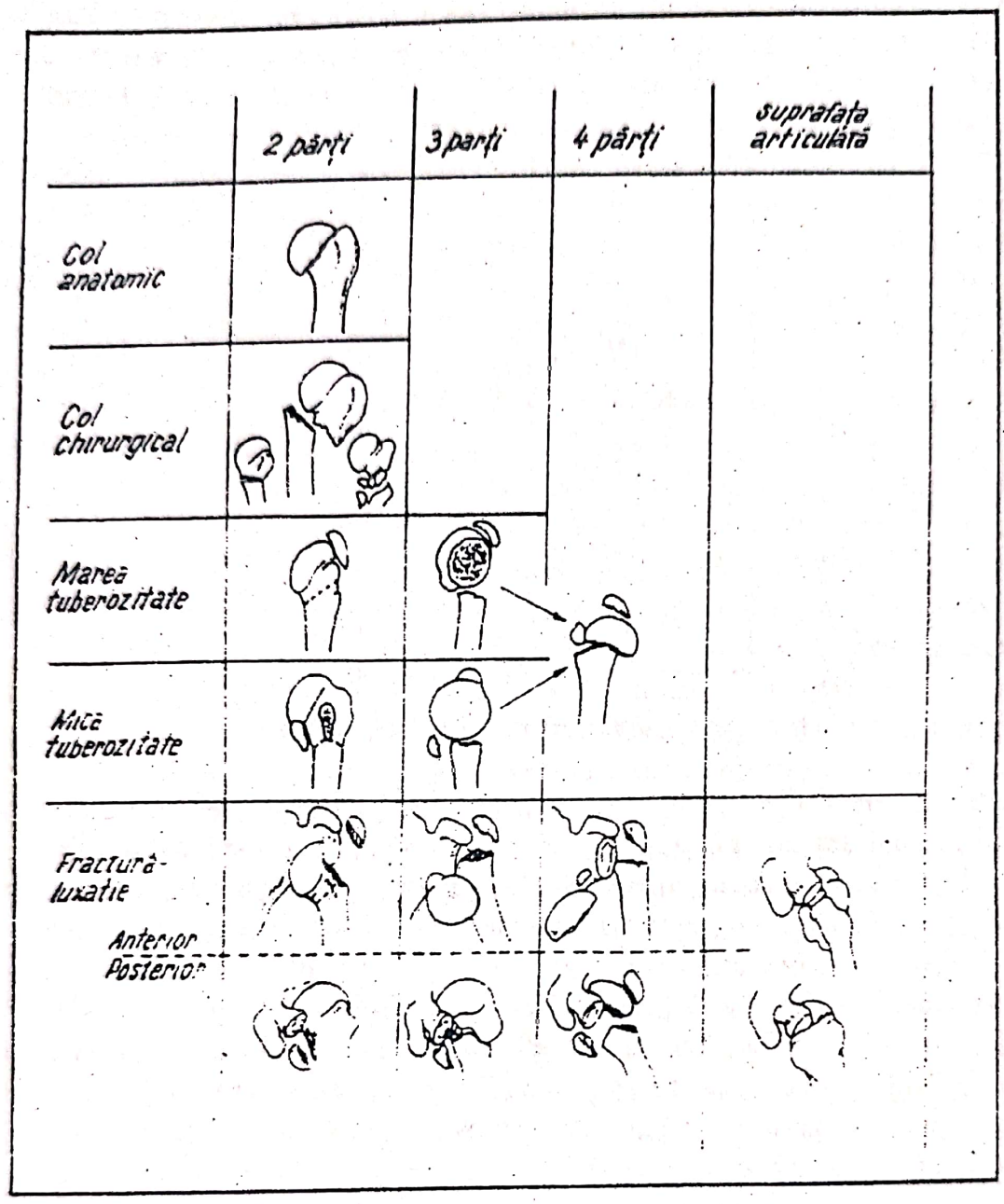

Fig. 1.56. Clasificarea Neer a fracturilor EHS

Nervul circumflex este interesat frecvent (clinic, sensibilitatea feței externe a umărului este în acest caz modificată, iar contracția deltoidului lipsește; radiografic constatăm subluxația inferioară a humerusului).

Examenul radiografic este singurul în măsură să orienteze diagnosticul în fracturile tuberozităților, fracturile fără deplasare sau cele impactate în care simptomatologia pretează la confuzii cu contuziile regiunii. În fracturile deplasate, prin radiografie, apreciem gradul deplasării și numărul segmentelor fracturate. În fracturi-luxații, edemul regiunii face examinarea dificilă și numai radiografia descoperă pierderea contactului între capul humeral și glenă. Pentru

aceste motive examinarea radiografică standard a umărului cuprinde trei incidenţe (fig. 1.57.a,b,c). În acest fel fractura este evaluată în trei planuri perpendiculare iar localizarea traiectelor ca şi deplasările pot fi corect estimate.

Pentru cazurile în care abducţia umărului este imposibilă, profilul transtoracic sau incidenţa Bloom-Obata sunt indicate. În cazurile neclare se poate solicita şi o tomografie computerizată a umărului.

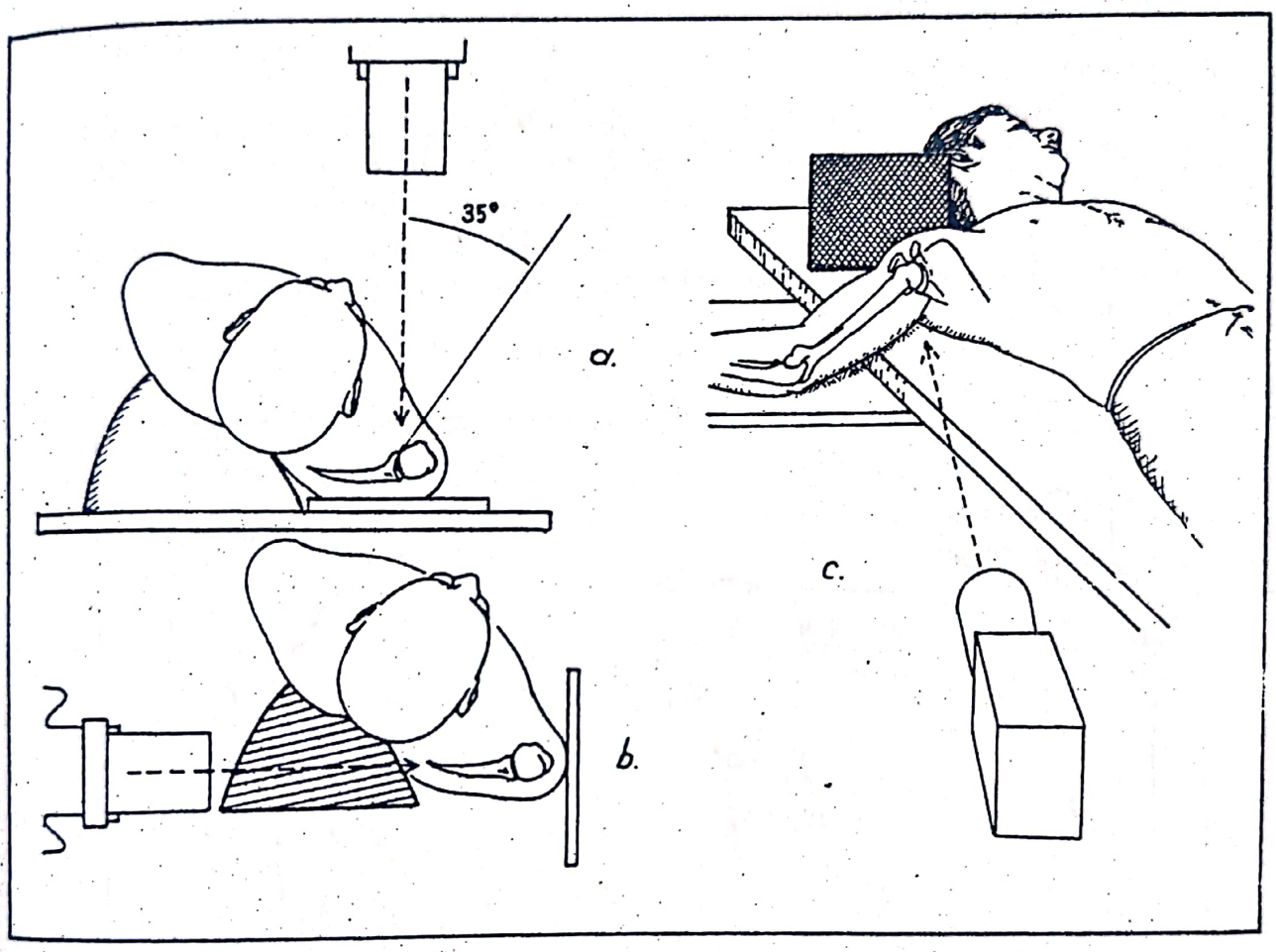

Fig. 1.57. Incidenţe radiografice în fracturile EHS

Diagnosticul pozitiv este rezultatul examinării clinice şi radiografice.

Tratamentul trebuie individualizat şi are ca scop evitarea complicaţiilor osoase (calusul vicios, necroza) sau cele datorate părţilor moi (PSH).

În fracturile cu **"o singură parte"** (nedeplasate) este suficientă imobilizarea umărului în poziţie funcţională (abducţie 30° şi uşoară antepulsie) pentru o perioadă de 14 zile, urmată de reeducarea funcţională care durează 1-2 luni. Această schemă terapeutică este unanim admisă.

În fracturile cu **"două părţi"** se face diferenţierea între **fracturile impactate** care se tratează după schema de mai sus (imobilizare scurtă, reeducare) şi **fracturile deplasate**, unde se procedează diferit în funcţie de

sediul traiectului fracturar:

• **când interesează tuberozităţile**, de cele mai multe ori fractura se reduce odată cu reducerea luxaţiei umărului şi urmează a fi tratată conservator. Uneori smulgerile tuberozitare rămân deplasate mai mult de 1 cm (aprecierea se face şi TDM) şi atunci este necesară reducerea chirurgicală urmată de fixarea osului cu şurub (fig. 1.58.a). Cu ocazia operaţiei se tratează (prin sutură) şi rupturile coifului rotatorilor.

• **când interesează colul anatomic**, fractura se tratează ortopedic la tineri şi prin hemiartroplastie la vârstnici (din cauza pericolului necrozei).

• **când interesează colul chirurgical**, de cele mai multe ori se tratează conservator prin reducere, imobilizare şi reeducare; în cazul ireductibilităţii, deplasării secundare sau a complicaţiilor, se operează iar fixarea cu placă "în T" este alegerea corectă (fig. 1.58.b) . O altă modalitate de tratament ar putea fi reprezentată de reducerea ortopedică şi broşaj percutanat (fracturi instabile) în maniera cu trei broşe (fig. 1.58.c) .

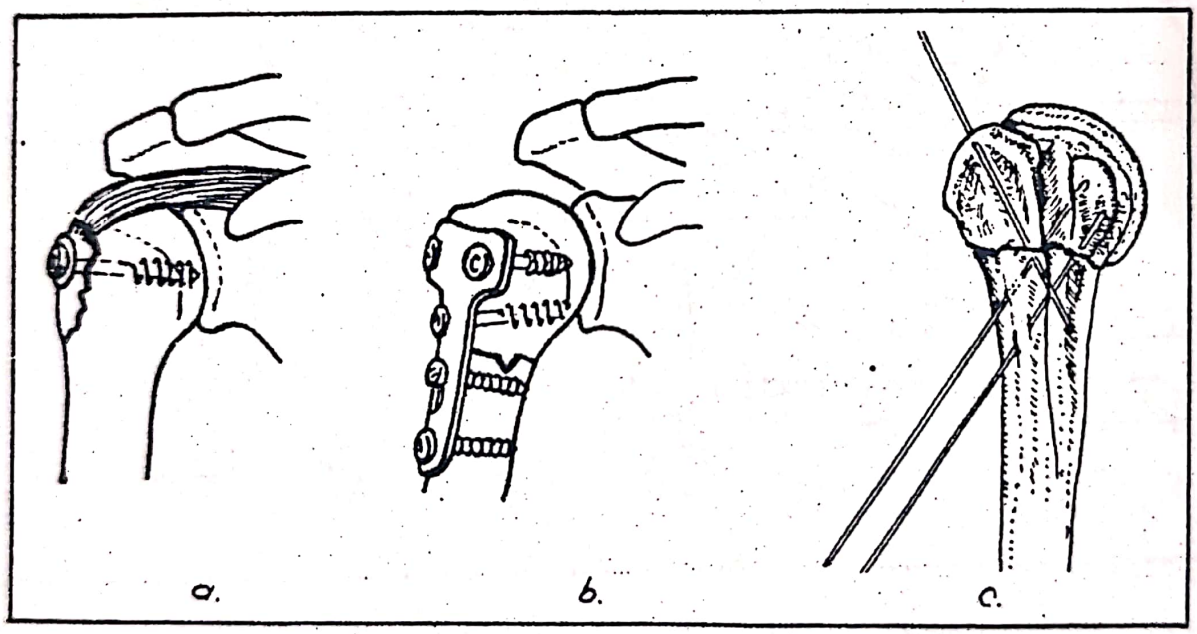

Fig. 1.58. Tratamentul fracturilor cu "două părţi"

Fracturile **"cu trei părţi"** este bine să fie tratate operator. Vascularizaţia capului este asigurată de una dintre tuberozităţi care rămâne ataşată la cap. Operatorul va încerca o reducere cât mai bună a fragmentului metafizar şi a celeilalte tuberozităţi urmată de o fixare fermă (mai ales la tineri). Acest lucru poate fi realizat printr-o "bandă de tensiune" cu care se reduc tuberozităţile la metafiză, combinată cu şuruburi adiţionale, prin care se previne varizarea capului (fig. 1.59.).

Scanned with OKEN Scanner

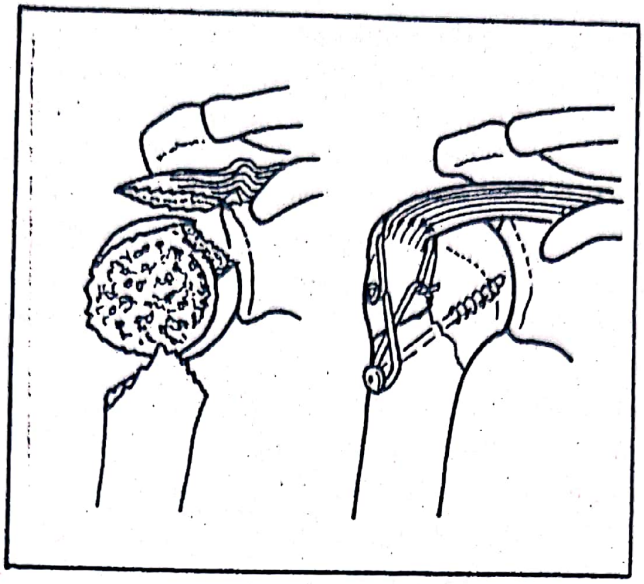

Fig. 1.59. Tratamentul fracturii "cu trei părţi"

În ambele variante fracturare - cu "două părţi" şi cu "trei părţi" - există şi posibilitatea ca, după reducerea ortopedică (cu ajutorul unor cuie Steinmann), fixarea să fie încredinţată unor broşe introduse percutanat şi conectate la o bară externă de neutralizare (fig. 1.60.).

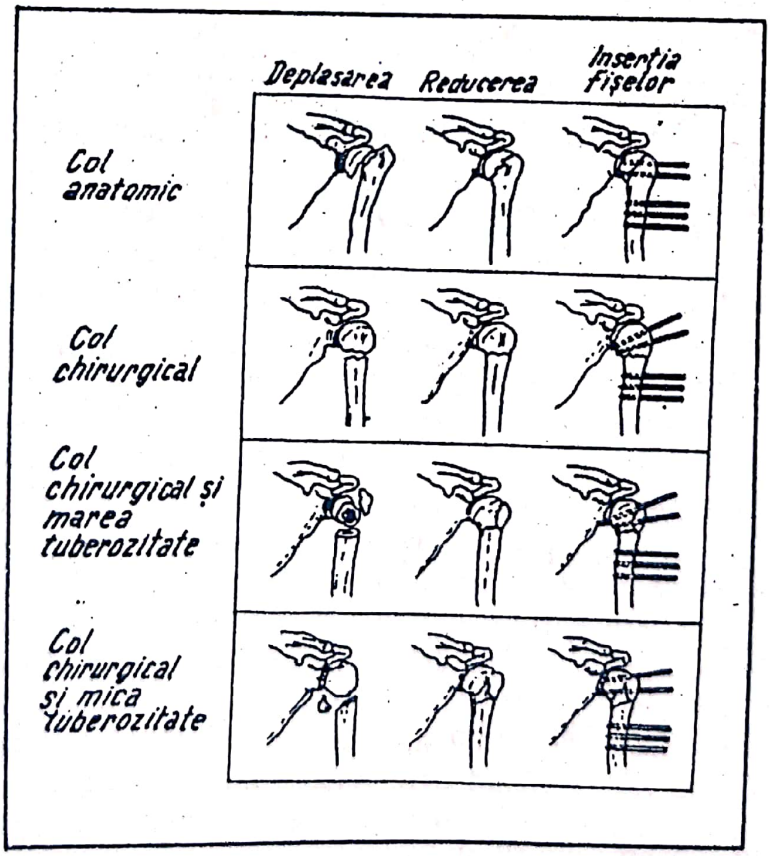

Fig. 1.60. Fixare percutanată în fracturile EHS

Scanned with OKEN Scanner

În fracturile cu **"patru părţi"** fragmentul cefalic este lipsit de vascularizaţie şi tratamentul ortopedic conduce la rezultate nefavorabile în care necroza se înscrie cu 34%. În aceste varietăţi fracturare nici tratamentul chirurgical nu poate evita necroza iar fixarea osului osteoporotic este iluzorie şi singura atitudine acceptată devine hemiartroplastia cu proteză Neer (fig. 1.61.). Aceasta este indicaţia de elecţie la pacienţii peste vârsta de 40 ani. La cei sub 40 ani, reducerea sângerândă are ca tactică operatorie fixarea la capul humeral a uneia dintre tuberozităţi. În acest fel, fractura cu "patru părţi" se transformă în una cu "trei părţi" care urmează a fi osteosintezată ca atare.

Fracturile-luxaţii cu "două părţi" se tratează ca şi smulgerile tuberozitare, în cele cu **"trei părţi"** se încearcă tratamentul conservator (reducere şi imobilizare) iar când acesta nu reuşeşte se practică reducerea chirurgicală a luxaţiei urmată de fixarea fermă a fracturii ca în fracturile cu "trei părţi"; fracturile-luxaţii cu **"patru părţi"** vor fi tratate numai cu proteză.

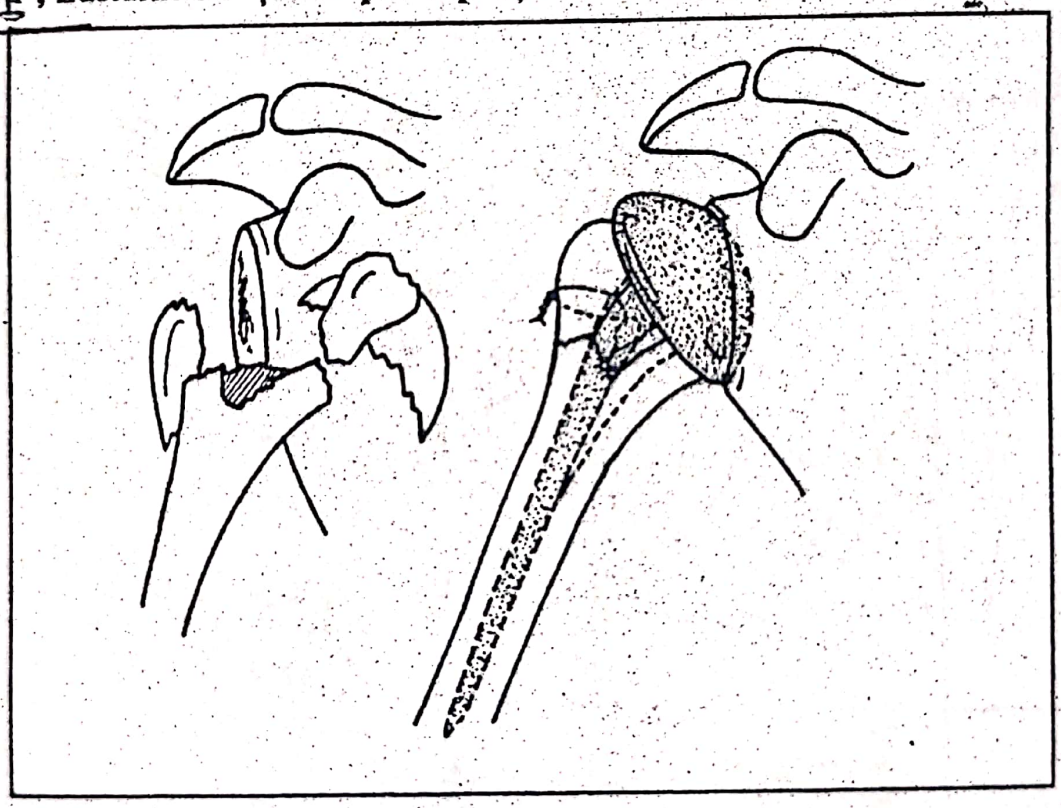

Fig. 1.61. Hemiartroplastia Neer

Fracturile diafizei humerale

Delimitare. Fracturile diafizare ale humerusului îşi au sediul între două planuri transversale, unul superior, corespunzător marginii inferioare a tendonului marelui pectoral şi altul inferior, situat la patru laturi de deget (8 cm) deasupra interliniului articular al cotului.

Scanned with OKEN Scanner

Frecvenţă. Reprezintă 1,29% din fracturile membrelor (Tanton).

Mecanismul de producere este cel direct (lovituri ale braţului în accidente de circulaţie, agresiuni, striviri) cu toate că pot apărea şi ca urmare a unor traumatisme indirecte (căderi pe mână sau cot, răsucirea braţului).

Aspectul anatomopatologic al traiectului fracturar ca şi deplasările depind de forţa traumatismului provocator, sediul fracturii şi contracţiile musculare (fig. 1.62.)

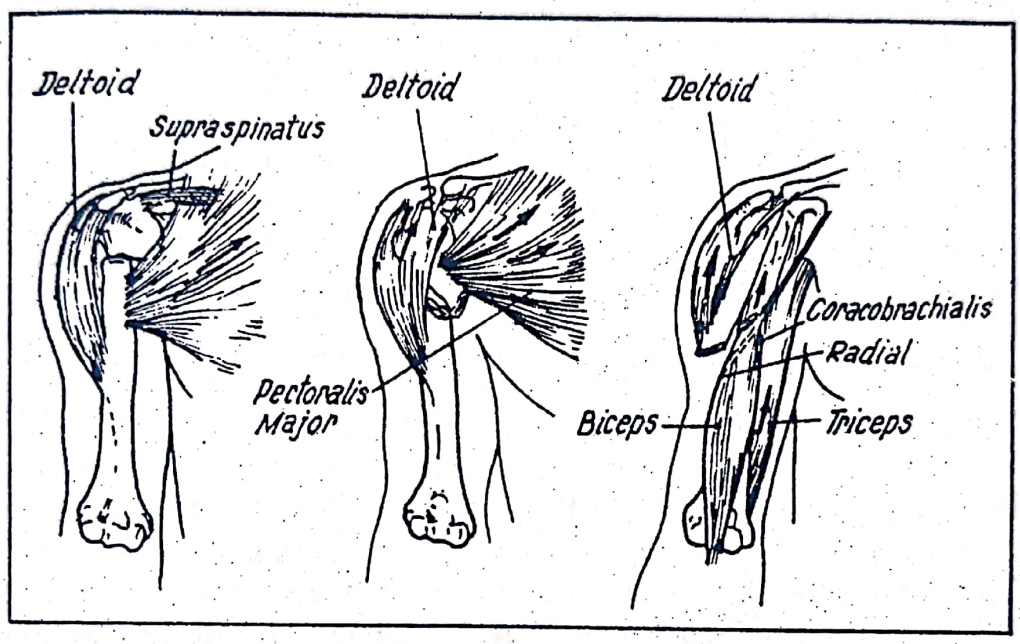

Fig. 1.62. Deplasările în fracturile diafizei humerale

Diagnosticul de fractură diafizară este evident în fracturile deplasate. Radiografia descoperă pe cele nedeplasate şi oferă date privind stabilitatea în cele cu deplasare. Esenţial în cursul examenului clinic este de a descoperi încă de la primul examen **atingerea nervului radial.** Nervul radial încrucişează faţa posterioară a diafizei şi traversează septul intermuscular extern (la 10 cm deasupra epicondilului). Paralizia nervului se traduce prin semne motorii şi senzitive. Motor, paralizia extensorilor pumnului şi degetelor realizează clasica deformare "în gât de lebădă". Senzitiv apare o anestezie pe faţa dorsală a primei comisuri interdigitale (teritoriul autonom al radialului).

Metodele de tratament sunt variate dar se preferă, ori de câte ori este posibil, o **conduită conservatoare.** Astfel, în fracturile fără deplasare este acceptată imobilizarea braţului cu aparat gipsat toraco-brahial în poziţie funcţională (abducţie 30°, uşoară antepulsie) pentru 6-8 săptămâni. Reeducarea continuă tratamentul după suspendarea imobilizării. În fracturile deplasate va fi practicată mai întâi reducere urmată de imobilizare, fie cu atelă tip Merle D'Aubigné în fracturile stabile (fig. 1.63.), fie cu un aparat gipsat de "atârnare" (Caldwell - fig. 1.64.) în fracturile instabile.

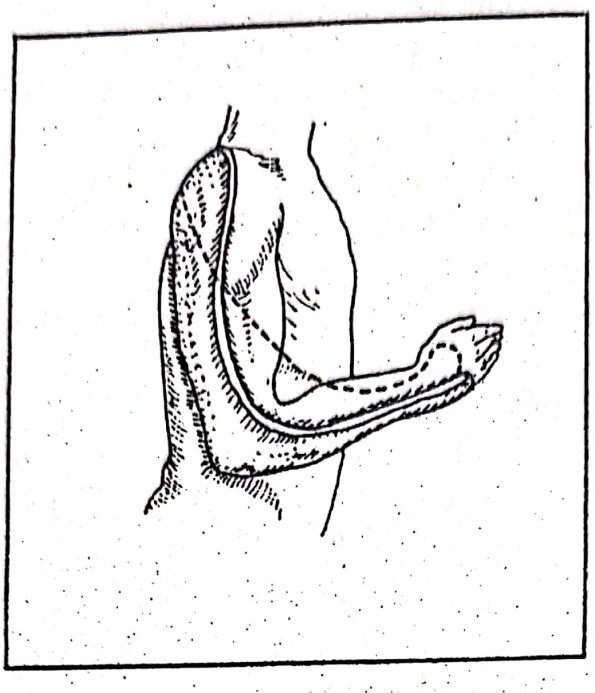

Fig. 1.63. Imobilizare cu atelă tip Merle D'Aubigné

Imobilizarea durează 60 zile în fracturile stabile şi 45 zile în cele instabile cu precizarea că gipsul de atârnare, deosebit de incomod, se schimbă după 21 de zile cu o atelă tip Merle D'Aubigné. În ambele eventualităţi, reeducarea umărului şi cotului va fi continuată până la completa recuperare a mişcărilor şi forţei musculare.

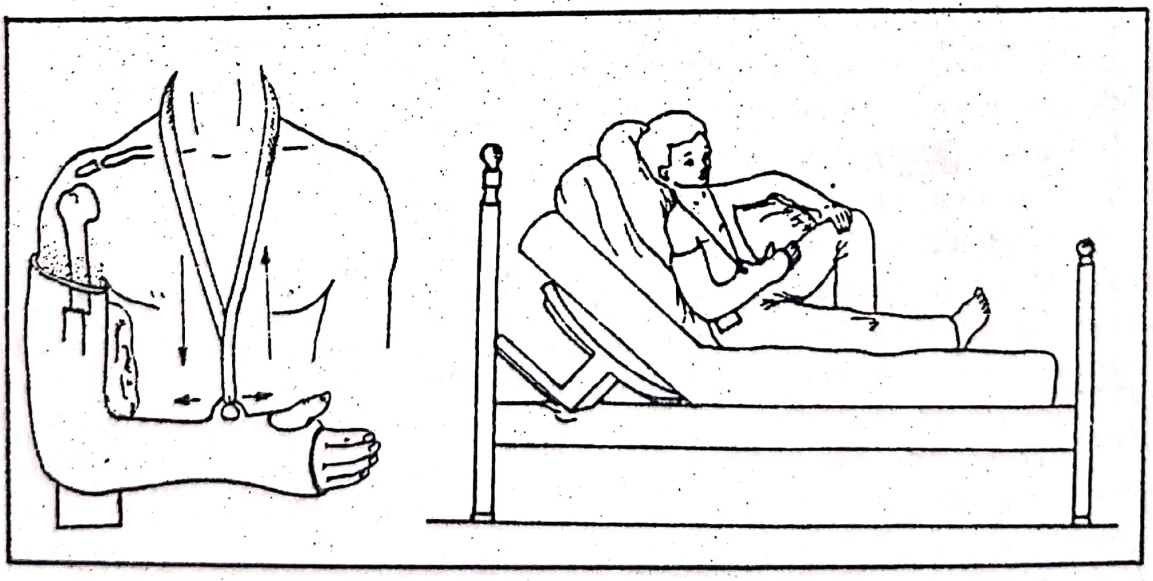

Fig. 1.64. Imobilizarea cu aparat gipsat Caldwell şi poziţia pacientului

Scanned with OKEN Scanner

În fracturile humerusului complicate cu paralizia nervului radial fractura se tratează ca mai sus, urmând ca leziunea nervoasă să fie tratată, la nevoie, secundar. De obicei, încă în timpul consolidării fracturii, asistăm la revenirea sensibilităţii şi motilităţii în teritoriul nervului radial.

Rezultatele bune ale tratamentului ortopedic fac ca **tratamentul chirurgical** să fie rezervat unor situaţii precise: fracturi ireductibile, bifocale, etajate, bilaterale, pe os bolnav. În aceste cazuri, pentru fixarea fragmentelor se recurge la plăci înşurubate sau osteosinteza centromedulară (tije centromedulare tip Küntscher, eventual blocate static sau dinamic, broşe Kirschner după tehnica Hackettal sau tije elastice Ender).

Fracturile humerusului distal

Delimitare. Se încadrează sub această denumire fracturile având sediul sub o linie orizontală care trece la patru laturi de deget (8 cm) de interliniul articular al cotului.

Frecvenţă. Sunt extrem de frecvente la copil (paleta humerală fragilă neosificată) şi mai rare la adult (unde luxaţia apare mai frecvent ca fractura).

Anatomia chirurgicală a epifizei humerale inferioare descrie două coloane, una laterală care porneşte extern din metafiză şi se termină cu capitelul şi alta medială care porneşte intern tot din metafiză şi se termină cu trohleea. Condilul lateral se articulează cu cupuşoara iar trohleea cu olecranul. Epicondilul şi epitrohleea se extind lateral de condil (fig. 1.65.).

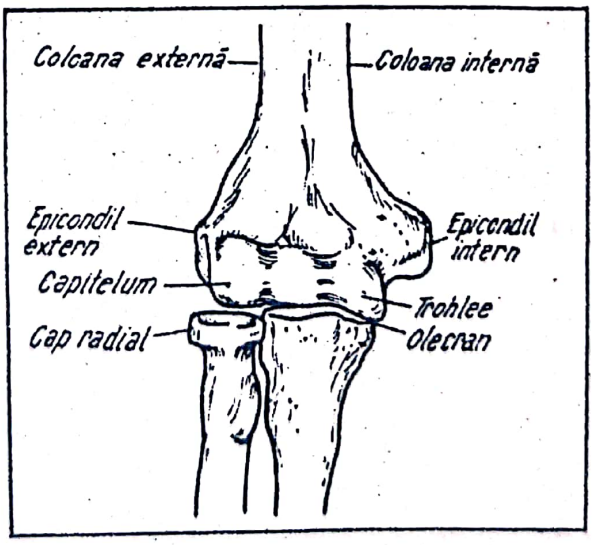

Fig. 1.65. Anatomia chirurgicală a paletei humerale

Anatomie patologică. Fracturile paletei prezintă trei variante: ***extraarticulare, parțial articulare*** și ***articulare.***

Aria supracondiliană a osului este mai subțire și în această zonă apar fracturile supracondiliene (fig. 1.66.a). În cadrul acestor **fracturi extraarticulare** distingem ***fracturi prin hiperextensie*** și ***fracturi prin hiperflexie.***

- **fractura prin hiperextensie** (cu deplasare dorsală), frecventă (fig. 1.66.b), se produce printr-un mecanism indirect și este fractura copilului.
- **fractura prin hiperflexie**, rară, se produce prin mecanism direct și este fractura adultului (fig. 1.66.c)

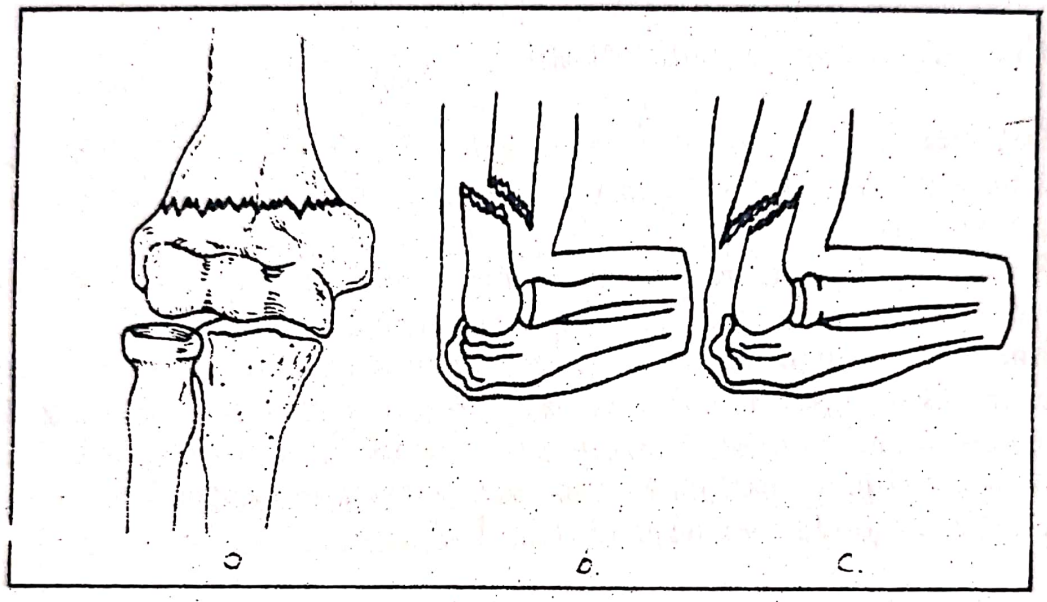

Fig 1.66 Fracturile supracondiliene

In fracturile supracondiliene traiectul este situat în plan transversal și în afara deplasărilor sagitale (anterioare sau posterioare) epifiza se poate deplasa în direcție medială, laterală, se poate înclina in var, valg sau se rotează sub metafiză.

Fracturile partial articulare au traiectul ce coboară din regiunea supracondiliană, laterală sau mediană, până în articulație (fig. 1.67). Printr-un traiect de fractură situat de această dată în planul sagital se desparte unul din condili de restul paletei - **fracturi unicondiliene.**

Fracturile articulare au o varietate cunoscută și frecventă: **fractura supra și intercondiliană** (bicondiliană). Traiectele de fractură sunt reprezentate de o combinație între un traiect supracondilian și un al doilea traiect, sagital, care separă condilii între ei. Se realizează în final forma literei T (fig. 1.68.a), V sau Y. Mai există în cadrul fracturilor articulare și alte două variante, una rară (1% din fracturile cotului) - **fractură de capiteliu** sau decalotarea condilului extern

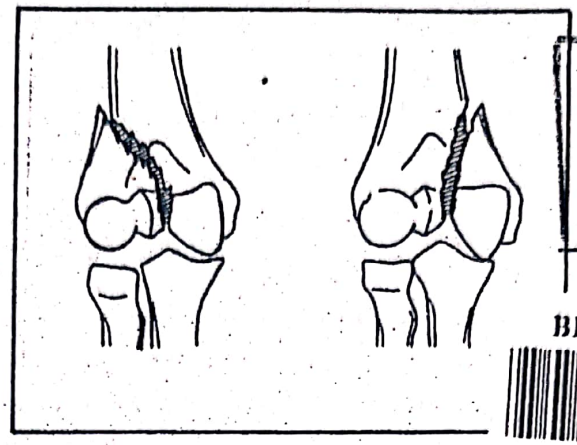

Inv.
B.E
Cota 962
BIBLIOTECA U.M.F. IASI
BARCOD: 0409352388

Fig 1.67. Fracturi parţial articulare.

cu traiectul de fractură în plan frontal (fig. 1.68.b) şi cealaltă excepţională, reprezentată de **fractura diacondiliană** (Kocher), în care întreaga suprafaţă articulară este separată de restul epifizei (fig. 1.68.c).

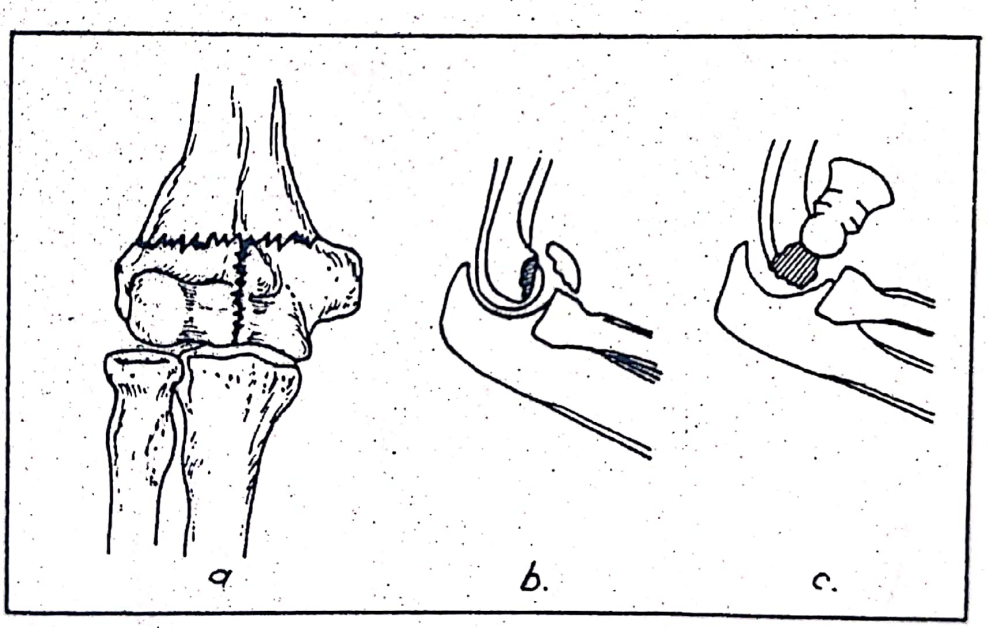

Fig. 1.68. Fracturi articulare

Clinic, fracturile paletei pot fi numai bănuite, având în vedere circumstanţele accidentului, vârsta, deformarea în "lovitură de topor" cu semnul Astley-Cooper pozitiv sau prin apariţia echimozei liniare transversale deasupra plicii cotului (echimoza Kirmisson).

Evaluarea în vederea tratamentului nu este posibilă decât prin **radiografii** de bună calitate în incidenţele standard, completate uneori cu incidenţe oblice sau radiografii în tracţiune.

Tratamentul fracturilor paletei diferă în funcţie de fractură, vârsta pacientului şi asocierile lezionale.

Fracturile supracondiliene fără deplasare se tratează prin imobilizarea cu o atelă gipsată brahi-antebrahi-palmară pentru o perioadă de 14-21 zile. Imobilizarea este urmată de reeducare.

Fracturile deplasate ale **copilului** se tratează conservator iar metoda variază în funcţie de gradul deplasării. Toate fracturile trebuie reduse. După reducere, imobilizarea se va face cu un simplu bandaj (tip Blount) sau cu o atelă brahi-antebrahi-palmară în deplasările mici (angulaţii). În deplasările importante, instabilitatea post-reducţională va fi anulată prin broşaj percutanat tip Judet. În cazurile în care reducerea nu reuşeşte, este necesară reducerea sângerândă iar fixarea se face cu broşe în X. Reeducarea precoce, activă, blândă a mişcărilor cotului, insistând asupra flexiei, face parte din protocolul de tratament.

La **adult**, fracturile supracondiliene sunt mai rare şi se tratează prin aceleaşi mijloace ca şi fracturile diafizare (reducere - în fracturile stabile, urmată de imobilizare, reducere şi gips de atârnare - în fracturile instabile). Reducerea sângerândă, la tineri mai ales, are avantajul unei imobilizări de scurtă durată urmată de reeducare şi are rezultate funcţionale superioare.

Fracturile unicondiliene, ca şi cele **supra- şi intercondiliene** au ca tratament de electie pe cel chirurgical. Abordul, în ambele variante este transolecranian (prin osteotomia olecranului). În fracturi unicondiliene se obţine o fixare satisfăcătoare prin înşurubare (fig. 1.69.). Mijlocul cel mai performant de osteosinteză a fracturilor supra- şi intercondiliene pare a fi placa premulată (fig. 1.70.) aplicată pe coloana externă, după reconstrucţia atentă a suprafeţelor articulare. În cazuri deosebite, a doua placă stabilizează şi coloana internă.

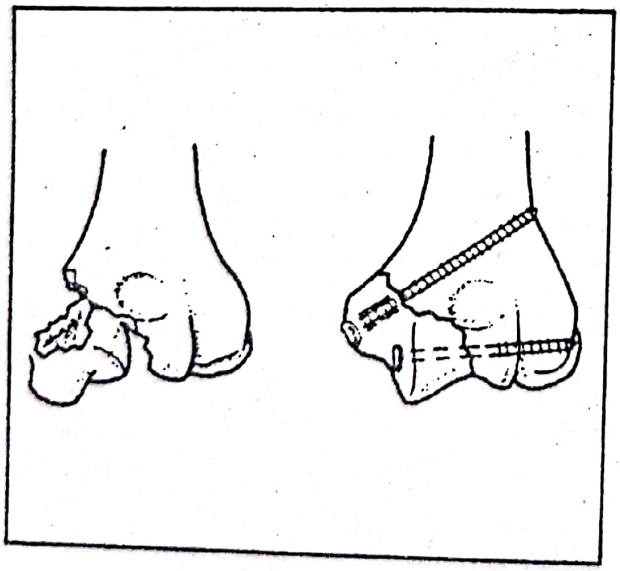

Fig. 1.69. Osteosinteză prin înşurubare

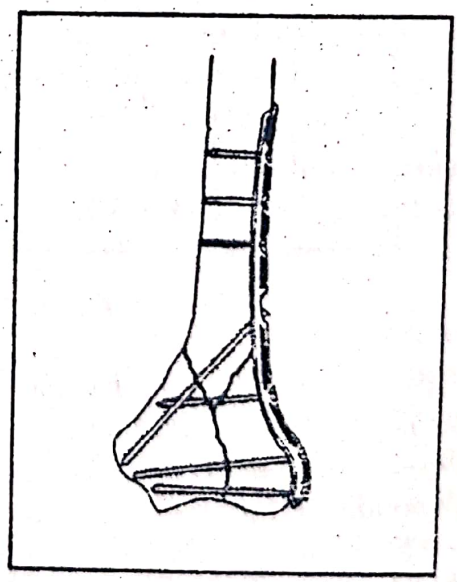

Fig. 1.70. Osteosinteză cu placă

Scanned with OKEN Scanner

Refacerea continuității olecranului se face prin hobanaj. Această fixare oferă posibilitatea reeducării precoce, fapt ce reprezintă unul din dezideratele tratamentului în fracturile articulare.

FRACTURILE ANTEBRAȚULUI

Fracturile extremității superioare a radiusului

Delimitare. Sub această denumire se încadrează fracturile radiusului situate deasupra unui plan care trece prin tuberozitatea bicipitală.

Frecvență. Sunt fracturi relativ rare la adult (6-10% din fracturile cotului) și frecvente la copil, în jurul vârstei de 10 ani.

Mecanismul de producere este, de regulă, indirect. În căderile pe mână valgusul fiziologic al cotului în extensie face ca epifiza radială să lovească condilul humeral (fig. 1.71.). Acest mecanism explică asocierea frecventă dintre fracturile extremității superioare a radiusului și leziunile capsulo-ligamentare (de partea internă a cotului mai ales). Există o deosebire a leziunilor anatomopatologice în funcție de vârstă.

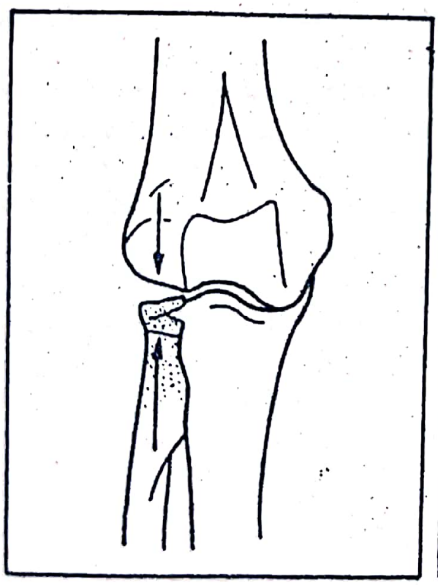

Fig. 1.71. Mecanism de producere

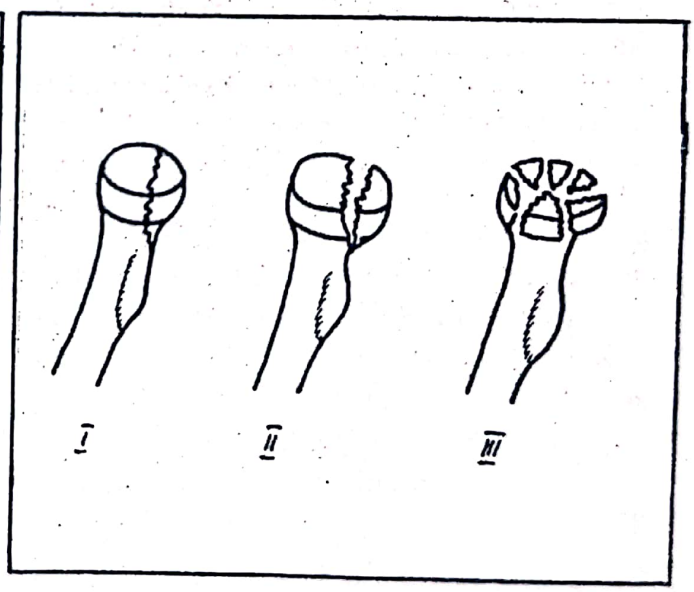

Fig. 1.72. Clasificarea Mason

La **adult** fracturile interesează cupușoara radială și sunt clasificate după Mason (1954) în trei tipuri (fig.1.72.): **tipul I** cuprinde fracturile fără deplasare, **tipul II** fracturile deplasate iar **tipul III** fracturile polifragmentare.

La **copil**, cupușoara fiind suplă, cartilaginoasă, fractura apare la nivelul colului radial și aceste fracturi sunt clasificate după Judet (1964) în patru grade (fig. 1.73.): **gradul I** -fracturile fără deplasare, **gradul II** - fracturile cu

deplasare moderată (translaţie laterală sub jumătate din diametrul suprafeţelor fracturate, bascula externă a fragmentului cefalic sub 35°). În **gradul III** se încadrează fracturile cu deplasare importantă: fragmentele au o translaţie laterală peste jumătate din diametrul suprafeţelor fracturare, dar mai rămân în contact; bascula externă ajunge însă la 60°. **Gradul IV** cuprinde fracturile colului radial cu pierderea contactului dintre suprafeţele fracturare şi basculă de peste 60°.

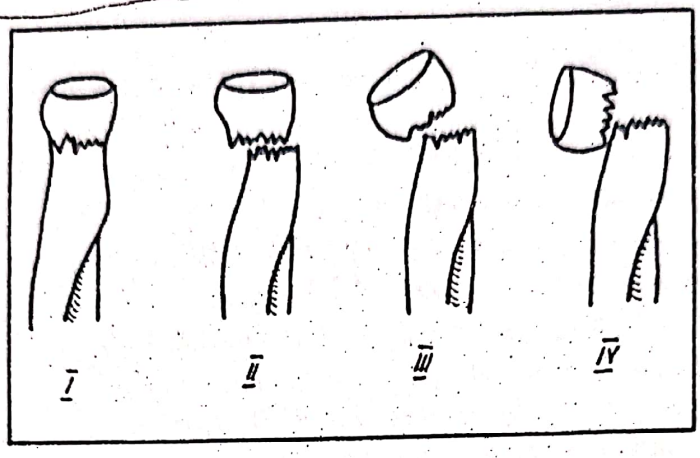

Fig. 1.73. Clasificarea Judet

Odată cu producerea leziunilor descrise mai sus pot apărea şi asocieri lezionale osoase şi ligamentare.

Cele osoase se găsesc localizate fie la nivelul condilului humeral extern, fie la nivelul apofizei coronoide. Leziunile ligamentare, importante de cunoscut pentru tratament, merg de la simple entorse interne ale cotului până la luxaţii ale cotului.

Fractura cupuşoarei radiale asociată cu leziuni ligamentare extensive situate la nivelul membranei interosoase şi ligamentelor radio-cubitale inferioare poartă numele de sindromul Essex-Lopresti (1956).

Tratamentul diferă la ***adult şi copil***. În principiu el urmăreşte restabilirea anatomică a raporturilor dintre suprafeţele articulare deoarece fractura este articulară şi are un rol important atât în flexia şi extensia cotului cât şi în mişcarea de prono-supinaţie a antebraţului.

Astfel, **la adult**, tratamentul variază de la cel ortopedic (în fracturile tip I şi II) ce constă în imobilizare cu atelă gipsată (12 zile) urmată de reeducare, la cel chirurgical (în fracturile tip II şi III). Tratamentul chirurgical are ca metode comun folosite excizia fragmentului fracturat sau rezecţia cupuşoarei. Osteosinteza este o orientare justificată în aceste fracturi articulare. Rezecţia este acuzată de scăderea forţei musculare, de deformarea în valgus a cotului, de dureri la nivelul pumnului ca urmare a luxaţiei radio-cubitale inferioare. Osteosinteza întâmpină greutăţi în realizarea practică din cauza fragmentelor mici, cominuţiei în foc şi rezultatelor funcţionale mediocre în ciuda reconstrucţiei anatomice. Prezenţa leziunilor capitellului o contraindică.

Scanned with OKEN Scanner

Pentru realizarea osteosintezei sunt necesare şuruburi mici AO (ASIF) sau şuruburi speciale tip Herbert al cărui cap poate fi înfundat subcartilaginos (fig. 1.74.) . Pentru a se evita inconvenientele rezecţiei s-a propus ca după rezecţie capul radial să fie înlocuit cu o proteză tip Swanson (fig. 1.75.). Nici o proteză nu este lipsită de unele complicaţii (luxaţie, fracturi ale protezei) dar defecţiunea majoră este reprezentată de toleranţa scăzută în timp.

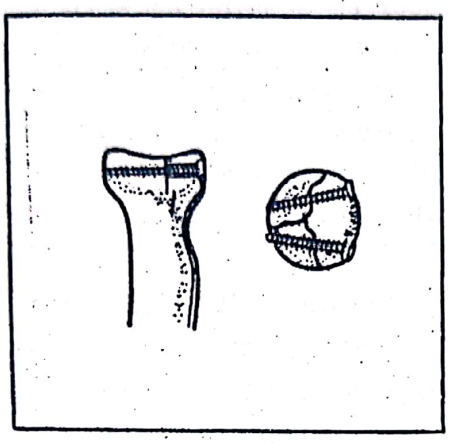

Fig 1.74. Osteosinteză cu şuruburi

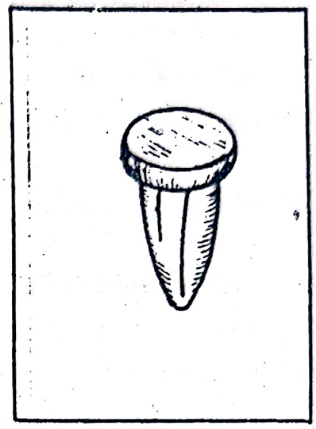

Fig. 1.75. Proteza Swanson

În asocierile lezionale dintre fractura capului radial şi leziunile planului capsulo-ligamentar intern (entorse interne de cot, luxaţii externe ale cotului reduse) se procedează în maniera următoare: dacă fractura este mică şi îşi are sediul anterior pe cupuşoară, tratamentul se rezumă la cel al leziunilor ligamentare; dacă fragmentul fracturat este mare şi instabilizează cotul este necesară osteosinteza. Într-o fractură de tipul III asociată cu leziuni capsulo-ligamentare interne dar şi cu fractura coronoidei ("triada teribilă") există pericolul instabilizării cotului în direcţie externă şi posterioară. Cum rezecţia devine uneori necesară (osteosinteza fiind imposibilă), atitudinea diferă în funcţie de stabilitatea cotului. Când cotul rămâne stabil în extensie până la 30° este de ajuns o imobilizare a cotului cu o orteză care împiedică extensia cotului peste 30°. Când cotul se luxează în extensie în jurul amplitudinii de 30°, fixarea coronoidei (în fracturi) sau reinserţia tendonului brahialului anterior (în dezinserţii) este necesară. Protezarea se indică atunci când îmbunătăţeşte evident stabilitatea cotului în valgus iar sutura planului capsulo-ligamentar intern are o valoare discutabilă.

În asocierile dintre fractura capului radial şi subluxaţia radio-cubitală inferioară, translaţia proximală a radiusului nu poate fi prevenită decât prin osteosinteza fracturii; atunci când cominuţia face osteosinteza imposibilă, rezecţia capului radial va fi urmată de broşaj temporar al radiusului la cubitus, broşaj executat în tracţiune şi în supinaţie. Proteza de silicon îşi găseşte de asemenea o indicaţie.

În tratamentul fracturilor **la copil** se va pleca de la constatările că prin creştere unele imperfecţiuni se corectează şi că tratamentul chirurgical se soldează cu rezultate funcţionale proaste. Fracturile de gradul I (fără deplasare) consolidează printr-o simplă imobilizare cu eşarfă timp de 3-6 săptămâni.

Scanned with OKEN Scanner

Vindecarea se face fără sechele. Fracturile de gradul II au acelaşi prognostic bun dacă se reduc perfect şi această reducere este urmată de o imobilizare de 3-6 săptămâni şi reeducare. Imperfecţiunile de reducere a acestor fracturi conduc la rezultate funcţionale mai puţin bune. Fracturile de gradul III vor fi tratate atunci când se reduc la fel ca fracturile de gradul II. Când fracturile de gradul III nu se reduc, se tratează ca cele de gradul IV. În fracturile de gradul IV reducerea ortopedică este imposibilă. Reducerea sângerândă devine în acest caz singura soluţie şi ea va fi urmată de fixarea focarului cu o broşă transcondiloradială. Oricare ar fi calitatea reducerii, rezultatele funcţionale sunt mediocre şi umbrite de riscul necrozei, factor agravant în fracturile colului radial complet deplasate.

Fracturile extremităţii superioare a cubitusului

Sunt încadrate sub această denumire fracturile cubitusului situate deasupra planului ce trece prin baza apofizei coronoide şi îşi au sediul la nivelul olecranului sau coronoidei. Fracturile olecranului sunt mai des întâlnite decât ale apofizei coronoide.

Fracturile olecranului

Fracturile olecranului sunt în marea lor majoritate articulare şi se produc printr-un **mecanism indirect** (cădere cu sprijin pe palmă cu cotul flectat - fig.1.76.) Mişcarea de flexie forţată a cotului este frânată de contracţia tricepsului şi în aceste circumstanţe olecranul se rupe sub acţiunea acestor două forţe contrarii având ca punct de sprijin trohleea. Dacă energia nu s-a epuizat se rup în continuare aripioarele cotului iar fractura se deplasează (fig.1.77.).

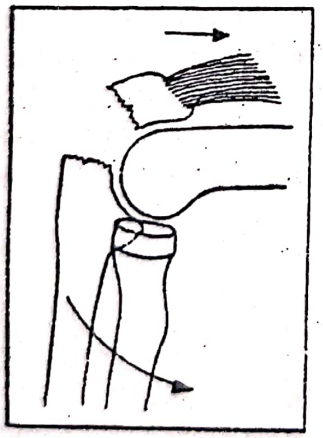

Fig. 1.76. Mecanismul indirect

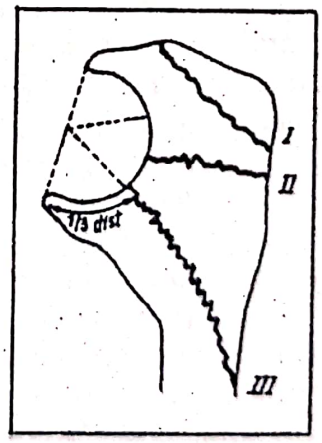

Fig. 1.77. Traiecte de fractură ale olecranului

Mecanismul direct (lovitură cu un corp dur pe olecran) este o altă posibilitate de producere a fracturii.

Diagnosticul este uşor deoarece olecranul este situat superficial iar radiografia din profil evidenţiază localizarea traiectului fracturar, deplasările şi leziunile asociate.

Tratament. În fracturile fără deplasare este satisfăcătoare o simplă imobilizare, 14 zile, cu o atelă brahi-antebrahi-palmară urmată de reeducare. Fracturile deplasate se tratează, în principiu, chirurgical prin două metode: osteosinteză sau olecranectomie. După reducerea perfectă a fracturii (articulară), fragmentele vor fi fixate de obicei (în fracturile transversale) cu o "bandă de tensiune" (fig. 1.78.a), adică două broşe Kirschner şi o sârmă în forma cifrei 8.

În fracturile oblice se introduce mai întâi un şurub de compresiune interfragmentară şi apoi se execută montajul cu aceeaşi bandă de tensiune (fig. 1.78.b). Fracturile cominutive vor fi fixate, după reducere, cu plăci speciale de reconstrucţie (fig. 1.78.c). Olecranectomia constă în excizia fagmentelor fracturate urmată de reinserţia tricepsului. Metoda se foloseşte numai în imposibilitatea osteosintezei sau în eşecurile acesteia.

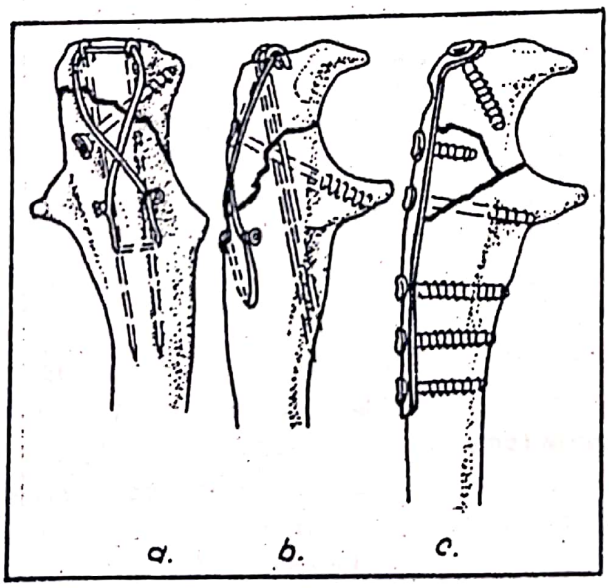

Fig. 1.78. Osteosinteza fracturilor olecranului

Fracturile diafizare ale oaselor antebraţului

Delimitare. Sunt încadrate sub această denumire soluţiile de continuitate ale radiusului sau cubitusului situate între două planuri ce trec unul prin tuberozitatea bicipitală şi al doilea la 4 cm deasupra interliniului articular radio-carpian.

Mecanismul de producere general admis este cel indirect (fig. 1.79.a.). Este vorba de căderi cu sprijin pe mână în care oasele antebraţului sunt solicitate între greutatea corpului şi impactul cu solul.

Scanned with OKEN Scanner

Mai rar fracturile apar prin mecanism direct atunci când oasele sunt lovite cu un corp dur sau când în cădere cubitusul întâlneşte un obstacol (fig. 1.79.b).

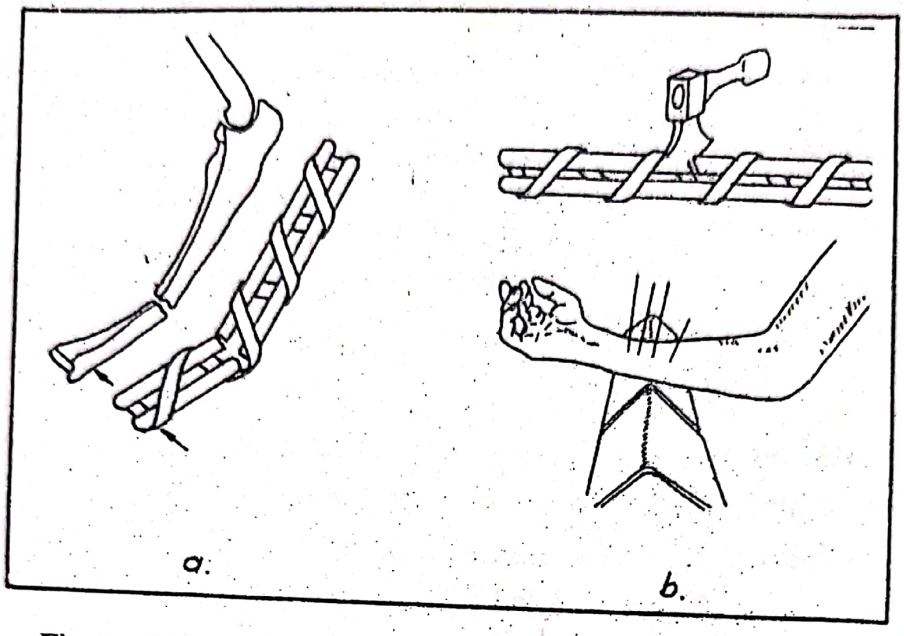

Fig. 1.79. Mecanismele de producere ale fracturilor de antebraţ

Anatomie patologică. Leziunile osoase care apar vizează fie ambele oase, fie un singur os. Fracturile ambelor oase (56%) sunt situate în treimea superioară (21%), medie (61%) sau inferioară (18%) a diafizelor. Fracturile unui singur os (44%) interesează radiusul (25%) sau cubitusul (19%).

Fracturile oaselor antebraţului prezintă din punct de vedere traumatic unele **caracteristici.** Prima este aceea că se compromite grav pronosupinaţia atunci când nu se reuşeşte refacerea anatomică a continuităţii osoase. În al doilea rând, antebraţul este un segment cu oase duble la care se aplică regula: atunci când unul dintre oase se fracturează iar fragmentele de fractură se deplasează, fractura lui va fi însoţită obligator de luxaţia celuilalt os. Astfel, luxaţia radio-cubitală inferioară însoţeşte fractura deplasată a radiusului (fractura - luxaţie Galeazzi - fig. 1.83.a) iar luxaţia capului radial însoţeşte fractura deplasată a cubitusului (fractura - luxaţie Monteggia - fig. 1.83.b). Alte caracteristici se referă la tratament. Tratamentul diferă la copil unde este ortopedic de cel de la adult unde este exclusiv chirurgical. Indiferent de felul tratamentului aplicat, scopurile urmărite sunt aceleaşi: refacerea curburilor pronatorii şi supinatorii, respectarea inegalităţii de lungime relativă a oaselor, păstrarea integrităţii articulaţiilor şi respectarea axei lor comune de rotaţie.

Leziunile oaselor şi ale părţilor moi sunt cele descrise în capitolul *fracturi -generalităţi*. Specific regiunii este apariţia, de regulă, a deplasării în rotaţie - **decalajul** - care diferă ca amplitudine în funcţie de sediul traiectului de fractură radial (fig. 1.80.).

Scanned with OKEN Scanner

Gradul decalajului se apreciază radiografic în funcţie de rapoartele dintre tuberozitatea bicipitală şi stiloida radială. Normal, pe radiografia de faţă tuberozitatea bicipitală priveşte înăuntru iar apofiza stiloidă radială înafară. Cele două repere sunt opuse (fig. 1.81.a). În supinaţie completă tuberozitatea priveşte înăuntru (fig. 1.81.b). Pronaţia completă face ca tuberozitatea şi stiloida să se afle iarăşi în poziţii opuse dar de această dată tuberozitatea priveşte înafară şi stiloida înăuntru (fig. 1.81.c). În sfârşit, în poziţie intermediară (între pronaţia şi supinaţia completă), tuberozitatea bicipitală nu se mai observă pe radiografia de faţă deoarece este situată posterior şi se suprapune peste radius (fig. 1.81.d). Deplasările în rotaţie depind de acţiunea forţelor musculare şi se fac pe seama fragmentului radial distal. Rotaţia maximă (decalajul maxim) se întâlneşte atunci când traiectul de fractură radial se află situat în treimea proximală (rotundul şi pătratul pronator pronează şi bicepsul supinează) iar rotaţia intermediară (decalaj mediu) se întâlneşte atunci când traiectul de fractură radial se află situat în treimea medie (sub inserţia rotundului pronator, acţiunea rotundului pronator este parţial anulată de biceps).

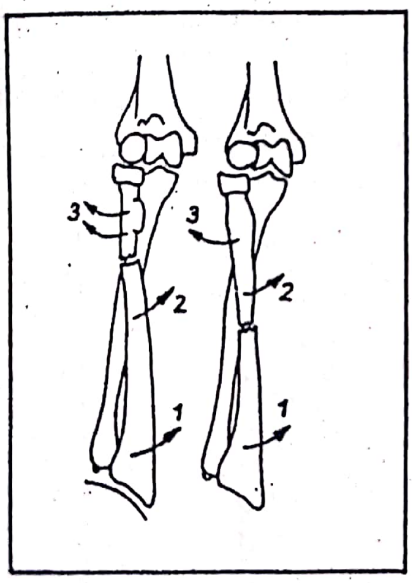

Fig. 1.80. Decalajul şi direcţiile de acţiune ale grupelor musculare

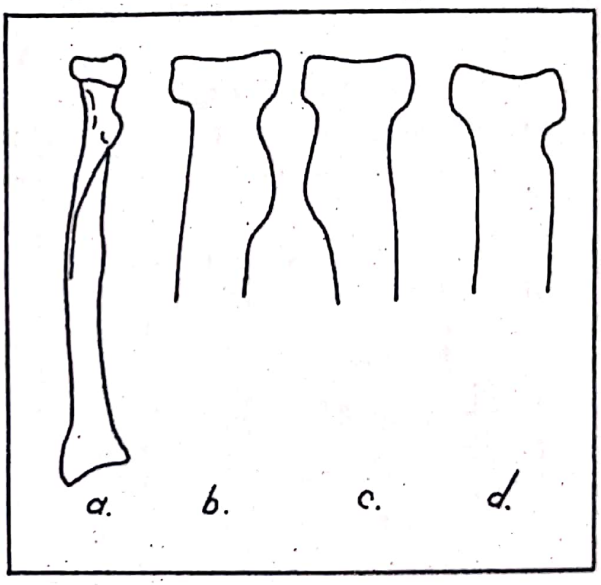

Fig 1.81. Semnele radiologice ale decalajului

Aceste informaţii sunt necesare pentru aprecierea radiografică a reducerii fracturilor deplasate de antebraţ în cazul în care acestea sunt tratate conservator (la copil).

Diagnosticul este în general uşor iar **radiografiile** de faţă şi profil trebuie să cuprindă articulaţiile cotului şi pumnului.

Tratamentul fracturilor ambelor oase

Fracturile fără deplasare se tratează prin imobilizare şi reeducare.

Metodele de tratament în **fracturile deplasate** diferă în funcţie de vârstă. **La copil se aplică tratamentul conservator iar la adult tratamentul chirurgical.**

Scanned with OKEN Scanner

Tratamentul conservator constă în reducerea fracturilor (niciodată anatomică) urmată de imobilizare cu aparat gipsat brahi-antebrahi-palmar aplicat de chirurg. Urmărirea clinică şi radiografică este fundamentală. În orele, zilele şi săptămânile ce urmează reducerii se vor surprinde deplasările secundare şi se va secţiona gipsul constrictiv. **Durata imobilizării** este de **2 luni** la copil şi **3 luni** la adolescenţi.

Tratamentul chirurgical este singura modalitate de tratament acceptată în facturile deplasate la adult. Operaţia se execută sub bandă hemostatică. Focarele de fractură vor fi abordate prin două incizii separate iar după reducerea lor perfectă fixarea se face cu plăci înşurubate. Implantul ideal pare a fi placa înşurubată cu o grosime de 3,5 mm având cel puţin trei găuri deasupra şi trei dedesubtul focarului de factură (în fracturile transversale) (fig. 1.82.a). Placa cu 8 sau chiar 10 găuri este destinată fracturilor instabile (fig. 1.82.b) Înainte de aplicare plăcile se mulează pe conturul osului subjacent şi ori de câte ori este posibil se foloseşte compactarea sau autocompactarea.

În **fracturile cominutive** (este semnificativă cominuţia ce interesează o treime sau mai mult din circumferinţă) este bine ca după osteosinteza cu placă, golul de la nivelul focarului de fractură să fie umplut cu grefon osos autogen recoltat din creasta iliacă (fig. 1.82.c). Grefa va fi aşezată cât mai departe de membrana interosoasă (pentru evitarea calusului vicios sinostotic).

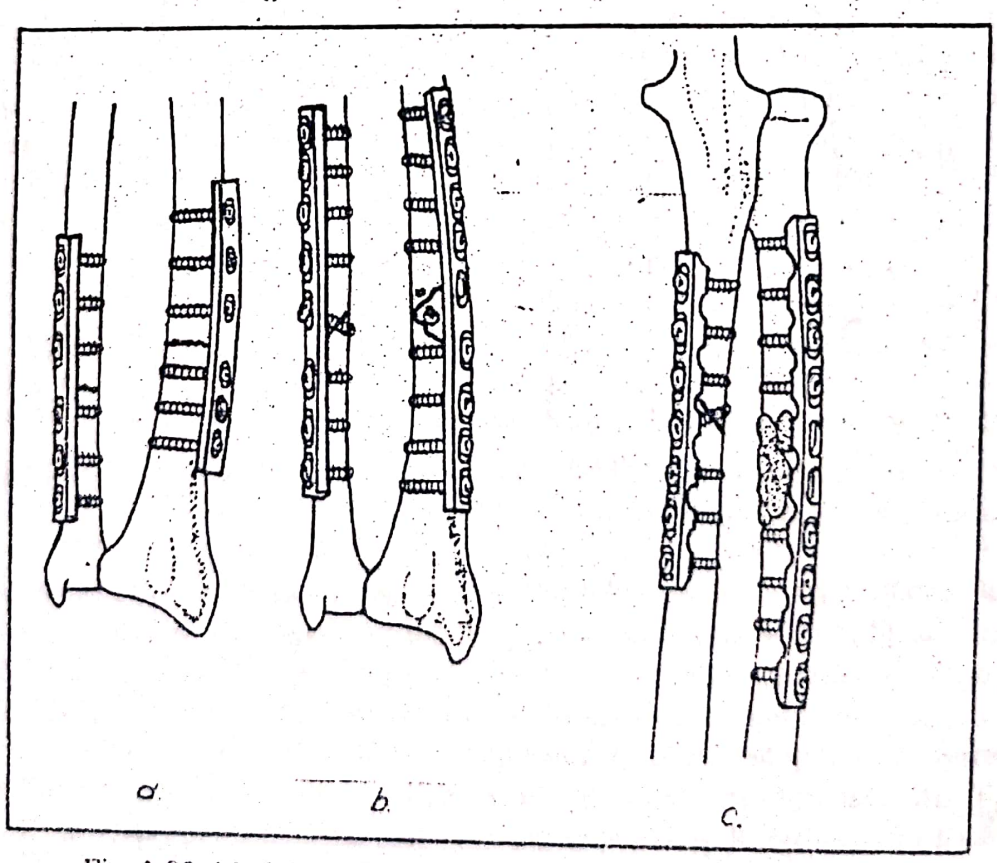

Fig. 1.82. Modalităţi de osteosinteză ale fracturilor de antebraţ

Scanned with OKEN Scanner

În tratamentul fracturilor deplasate ale unui singur os, fractura se tratează în aceeaşi manieră ca mai sus. Faţă de leziunile articulare atitudinea este diferită. În fracturile tip Monteggia, situate de obicei în treimea superioară a diafizei, luxaţia radio-cubitală superioară (luxaţia capului radial) se poate uneori reduce şi este stabilă după efectuarea osteosintezei focarului cubital (fig. 1.83.d). În această eventualitate ea rămâne a fi tratată ortopedic. În cazurile în care, după fixarea focarului cubital, luxaţia nu s-a redus se indică reducerea sângerândă (de obicei se foloseşte o cale de abord unică tip Boyd prin care se expun concomitent fractura şi luxaţia). Dacă reducerea este stabilă, tratamentul luxaţiei va fi de asemenea ortopedic. Dacă reducerea luxaţiei este instabilă, ea va fi stabilizată fie prin repararea ligamentului inelar, fie prin fixare temporară cu o broşă Kirschner condilo-radială. În fracturile tip Galeazzi, fractura deplasată a radiusului se osteosintezează cu placă înşurubată (fig. 1.83.b). Luxaţia radio-cubitală inferioară (luxaţia capului cubital) se poate reduce şi reducerea este stabilă după efectuarea osteosintezei. În această eventualitate luxaţia rămâne a fi tratată ortopedic. În cazurile în care, după fixarea focarului radial, luxaţia nu s-a redus se indică reducerea sângerândă urmată de obicei de fixarea temporară (30 zile) cu două broşe Kirschner ce trec din cubitus în radius.

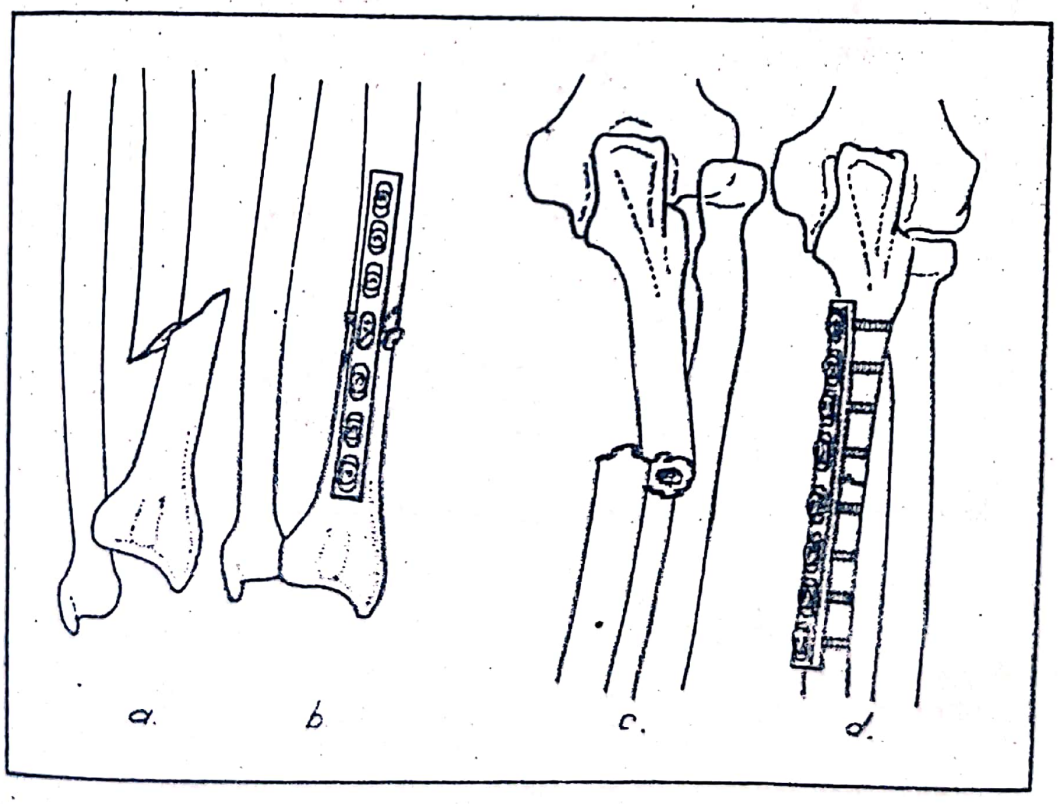

Fig. 1.83. Fracturile - luxaţii Galeazzi şi Monteggia şi tratamentul lor

Scanned with OKEN Scanner

Fracturile extremității inferioare a radiusului

Delimitare. Sunt încadrate în acest grup lezional fracturile raduisului situate sub un plan ce trece la 4 cm deasupra interliniului radio-carpian.

Frecvență. Fracturile extremității inferioare a radiusului (EIR) sunt cele mai frecvente fracturi ale membrului superior, cele mai frecvente fracturi ale radiusului și reprezintă 12% din totalul fracturilor.

Mecanismul de producere este cel indirect. Căderea se produce de obicei cu pumnul în hiperextensie, adică cu degetele în direcția de mișcare a corpului. Mâna rămâne fixată pe sol și ligamentele anterioare ale pumnului se tensionează și transferă mai întâi forțele de încărcare semilunarului și scafoidului. Dacă acestea rezistă (nu se luxează sau nu se fracturează), atunci aceste forțe se transferă radiusului. Ca orice coloană osoasă, care este acționată în flexiune, radiusul se încarcă cu forțe de compresiune dorsal (2000 kg/cm^2) și forțe de tracțiune ventral (900 kg/cm^2). Structura osoasă cedează și la acest nivel apare un traiect de fractură (fig. 1.84.)

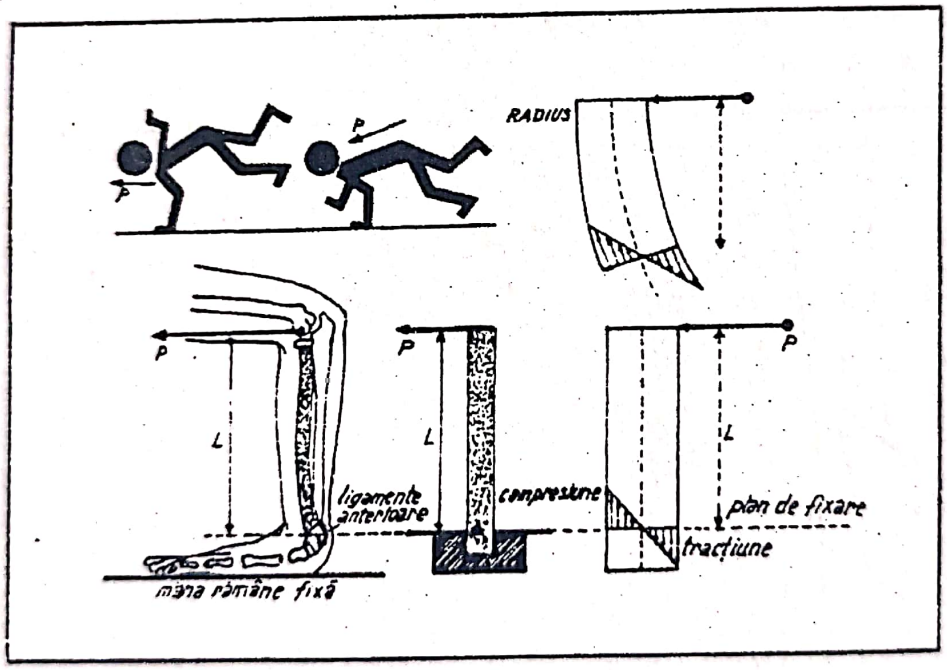

Fig. 1.84. Mecanismul de producere al fracturii EIR prin hiperextensie

Foarte rar căderea are loc cu pumnul în hiperflexie. Mecanismul de producere al fracturii este același dar încărcarea coloanei radiale se inversează (fig. 1.85.).

În cazul în care poziția mâinii în momentul sprijinului pe sol este înclinată (contact radial sau cubital) atunci se adaugă și un al treilea tip de forțe, forțele de forfecare (fig. 1.86.).

Scanned with OKEN Scanner

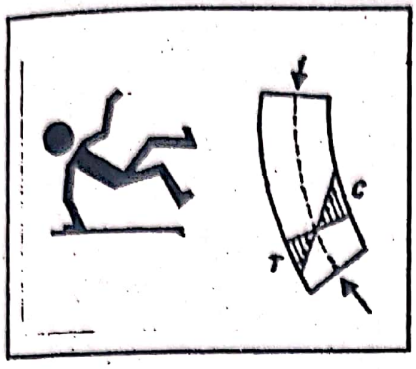

Fig. 1.85. Mecanismul de producere al fracturilor EIR prin hiperflexie

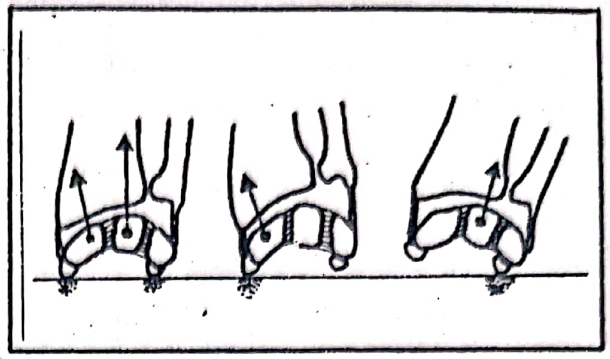

Fig. 1.86. Puncte de contact ale pumnului cu solul şi forţele de forfecare rezultate

Anatomie patologică. În funcţie de mecanismul de producere, fracturile extremităţii inferioare ale radiusului pot fi încadrate în două grupuri (fig. 1.87.a,b): compresie - extensie şi compresie - flexie.

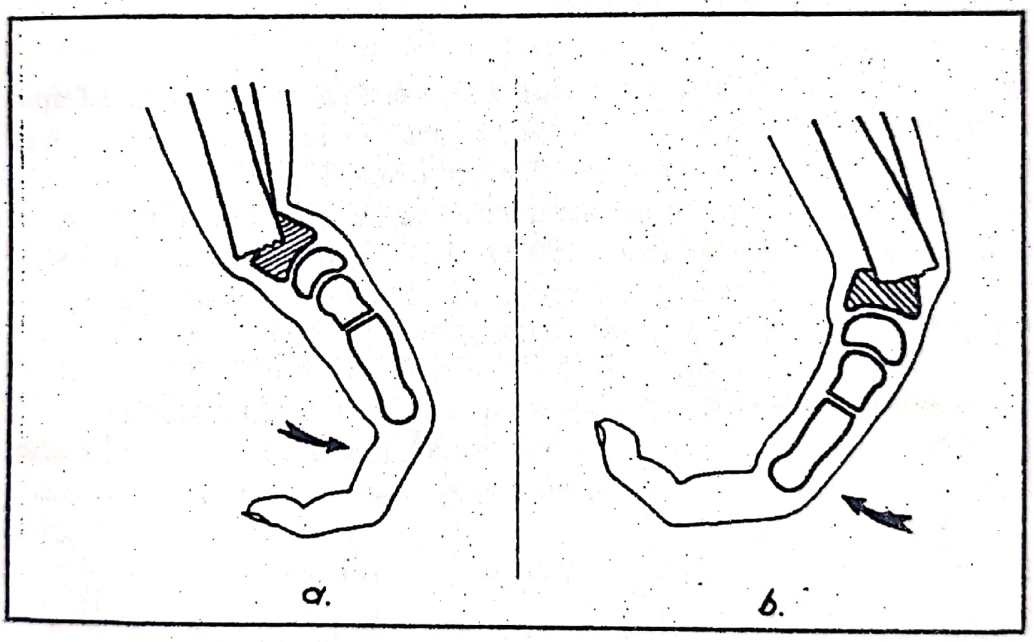

Fig. 1.87. Mecanismul de producere: a-prin compresie-extensie, b-prin compresie-flexie

În primul grup sunt cuprinse fracturile prin ***compresie-extensie*** numite şi fracturi cu deplasare posterioară care la rândul lor se împart în: fracturi tip ***Pouteau-Colles***, fracturile cu ***fragment postero-intern*** şi fracturile ***complexe***.

Fracturile tip Pouteau-Colles (18%) au traiectul situat la 15-25 mm de suprafaţa articulară a radiusului (deci extraarticular - fig. 1.88.a) şi se caracterizează printr-o tasare a ţesutului spongios la nivelul corticalei posterioare (fig. 1.88.b).

Fracturile cu fragment postero-intern (35%) apar atunci când asupra

epifizei radiale acţionează preponderent semilunarul (fig. 1.89.).

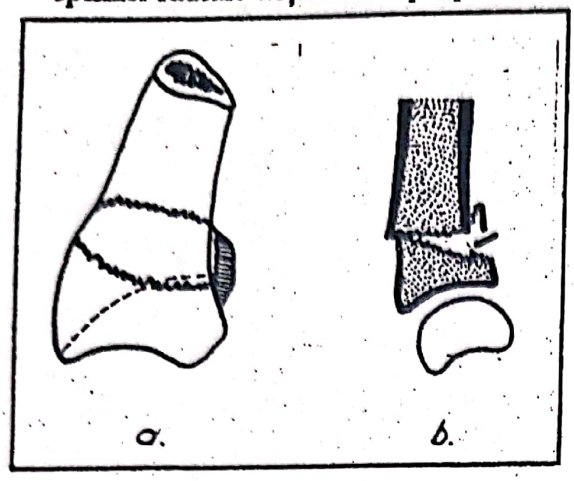

Fig. 1.88. Fractura Pouteau - Colles

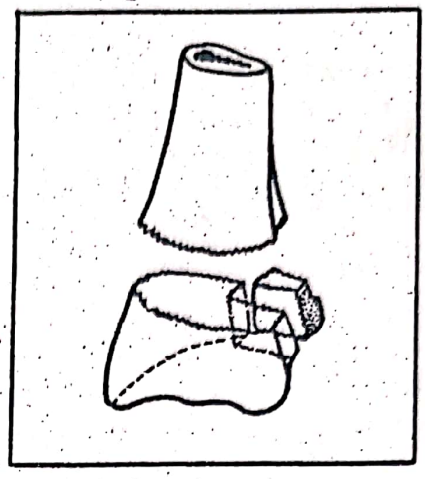

Fig. 1.89.Fractură cu fragment postero-intern

Fracturile complexe (47%) sunt fracturi articulare. În cazul sprijinului simetric al carpului pe epifiza radială inferioară apar fracturile în T sagital (fig. 1.90.a).

În cazul sprijinului "asimetric" al carpului pe epifiza radială inferioară apar fracturile cu compozantă internă (fig. 1.90.b) (mână în înclinaţie cubitală) sau fracturile cu compozantă externă (mâna în înclinaţie radială - fig. 1.90.c).

Traumatismele de mare intensitate fac să apară traiecte noi de fractură ca în cazul fracturilor "în cruce" (fig. 1.90.d). Prin continuarea acţiunii forţei traumatice se ajunge câteodată la o fractură ce dezorganizează întrega epifiză radială şi scapă descrierii anatomice (fractură explozivă).

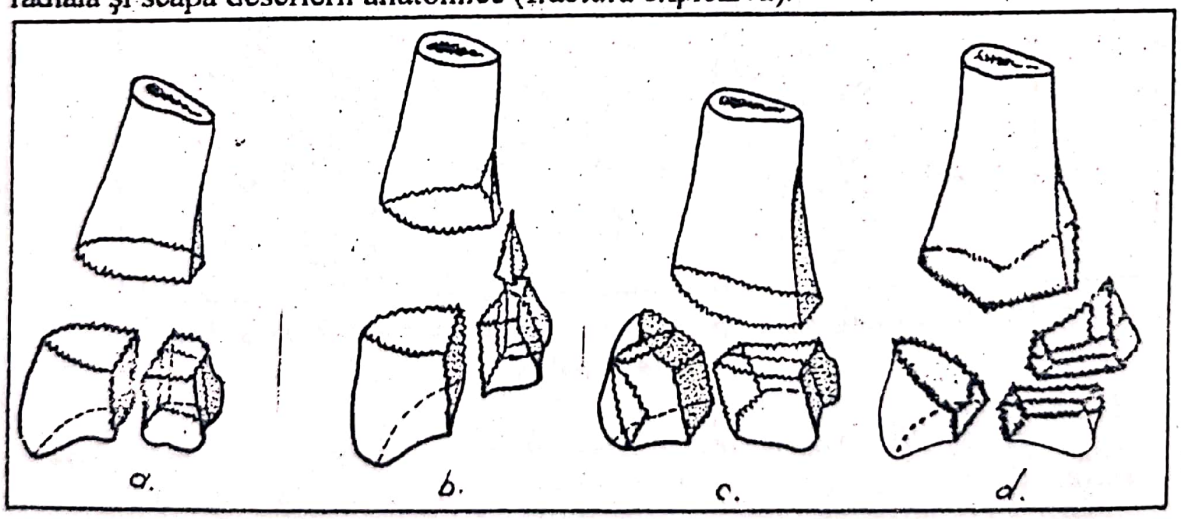

Fig. 1.90. Fracturi complexe

În **cel de-al doilea grup** al fracturilor extremităţii inferioare a radiusului sunt cuprinse **fracturile prin compresie-flexie**, numite şi fracturi cu deplasare anterioară. Mult mai rare (6,5%), aceste fracturi se împart în **fracturi tip**

Goyrand-Smith (fig. 1.91.a) şi **fracturi marginale anterioare** (fig. 1.91.b).

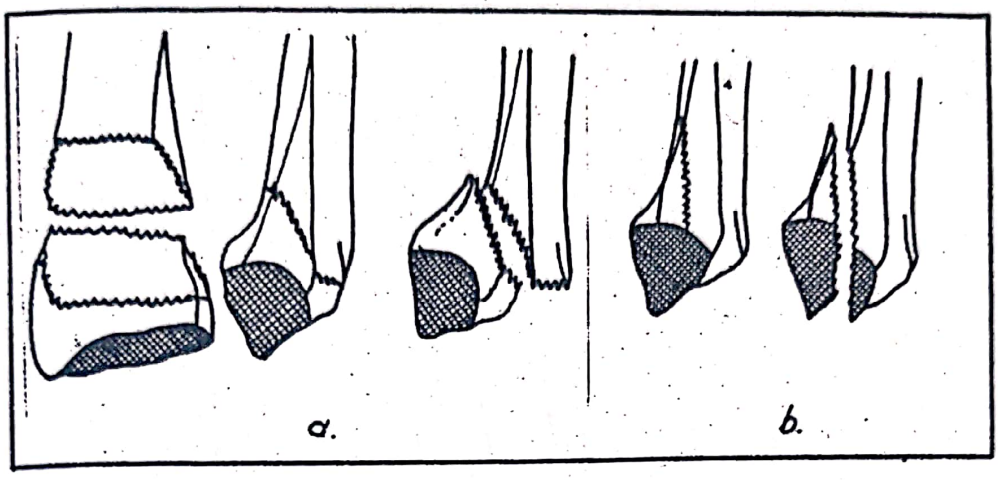

Fig. 1.91. Fracturi prin compresie-flexie

Traiectele de fractură descrise mai sus pot rămâne fără deplasare. Atunci când se deplasează, epifiza radială urmează totdeauna aceleaşi direcţii. În cazul fracturii tip Pouteau-Colles prima direcţie de deplasare este cea posterioară. La această deplasare se pot adăuga translaţia externă a epifizei şi în final ascensiunea epifizară. În cazul fracturii tip Goyrand-Smith (numită şi fractură Pouteau-Colles inversată) prima direcţie a deplasării este cea anterioară. Prin analogie, deplasările pot continua lateral şi cranio-caudal dar caracteristică este deplasarea în plan sagital.

Simptomatologie. Vom descrie aspectul clinic al unei fracturi compresie-extensie deplasată al cărei tablou este perfect ilustrat de fractura Pouteau-Colles.

Din **interogatoriu** aflăm că pacientul a suferit un traumatism indirect prin cădere cu sprijin pe mână în hiperextensie. Această cădere a provocat (subiectiv) apariţia unor dureri la nivelul pumnului şi incapacitatea de a mobiliza această articulaţie.

Obiectiv, la inspecţie se constată deformaţia caracteristică "în dos de furculiţă" (semnul Nélaton-Velpeau). Examinând regiunea din profil vom constata că relieful epifizar dorsal poate fi asemănat cu dosul unei furculiţe în care degetele ar reprezenta dinţii iar diafiza radială coada.

Inspecţia din faţă descoperă deformarea "în baionetă". Mâna este deviată în afară în aşa fel încât axul mâinii reprezentat de cel de-al treilea metacarpian nu mai este în prelungirea axului antebraţului. Ruptura continuităţii are loc în dreptul fracturii şi se explică prin deplasarea externă. Tot la inspecţia din faţă se constată faptul că pe marginea internă a pumnului bombează sub piele capul cubital (semnul Tillaux) - fig. 1.92.. În continuare, palparea descoperă durerea vie, circumferenţială, la 2 cm deasupra interliniului articular ca şi orizontalizarea

liniei bistiloidiene (semnul Laugier) ca urmare a ascensiunii stiloidei radiale. Vom nota prezenţa sau absenţa unor complicaţii (tegumentare mai des).

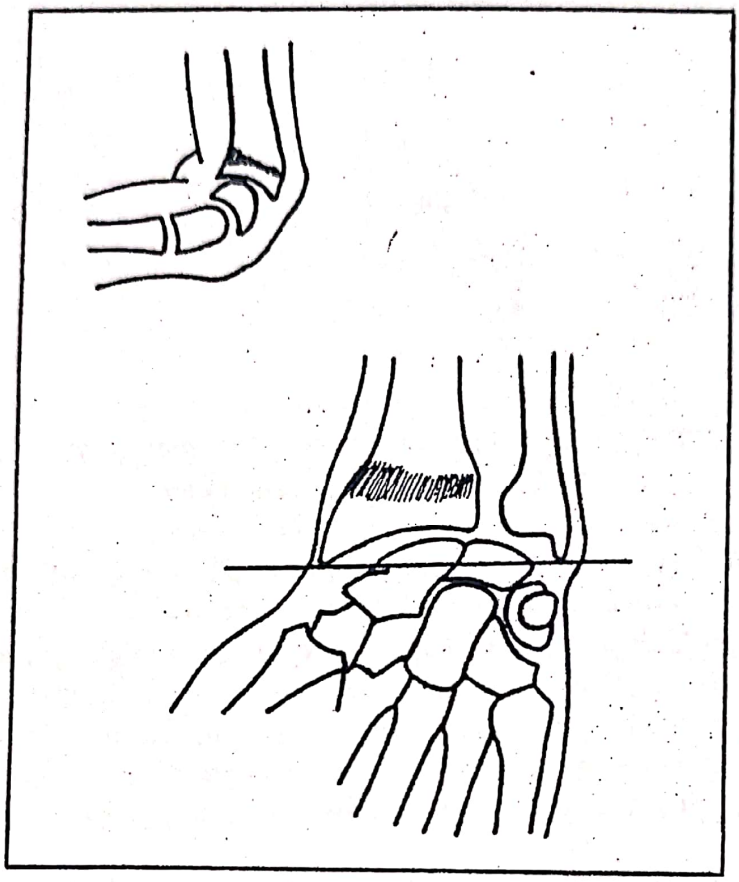

Fig. 1.92. Semne clinice în fractura Pouteau -Colles

Pentru confirmarea diagnosticului se indică un **examen radiografic** al pumnului de faţă şi din profil. Cu această ocazie constatăm prezenţa unui traiect de fractură dar şi unele modificări ale reperelor anatomice în comparaţie cu anatomia normală (fig. 1.93.). Aceste modificări sunt explicate de deplasările în focarul de fractură.

Prognosticul acestor fracturi este dominat de dogma benignităţii. Studiul efectuat de Castaing (1964) atrage atenţia asupra faptului că aplicarea unui tratament nediferenţiat în fracturile deplasate se soldează cu vindecări cu sechele (calus vicios) în aproximativ 50% din cazuri.

Acesta este motivul pentru care **tratamentul** va trebui diferenţiat în funcţie de stabilitatea în focar. Fracturile fără deplasare se tratează prin simpla imobilizare cu aparat gipsat antebrahi-palmar în poziţie funcţională (35 zile) şi reeducarea mişcărilor. Fracturile cu deplasare se reduc. Reducerea fracturilor este uşoară şi se obţine prin tracţiune în ax (extensie şi contraextensie) combinate cu

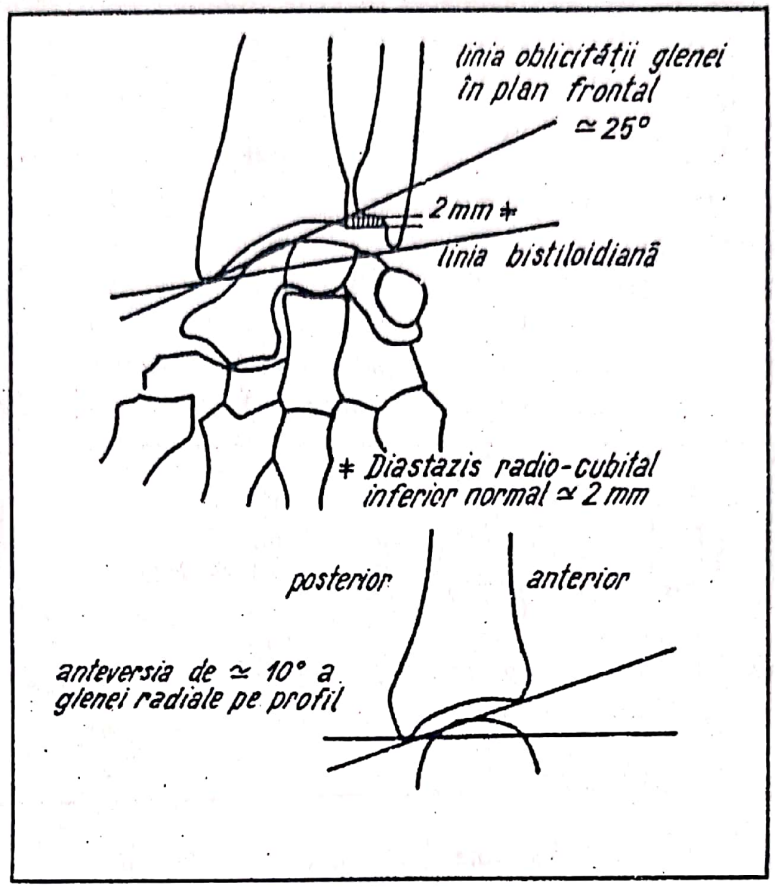

Fig. 1.93. Anatomia normală a pumnului

mici manipulări în focar (presiune cu pulpa policelui). Problema este cea a imobilizării, şi din acest punct de vedere:

• se imobilizează cu **aparat gipsat antebrahi-palmar** (fig. 1.94.), în poziţie funcţională a pumnului, fracturile stabile (cu deplasare posterioară pură);

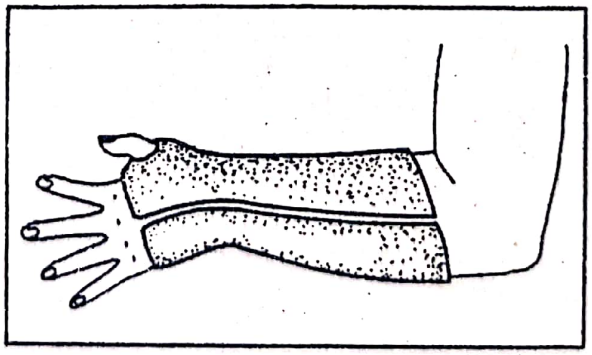

Fig. 1.94. Aparatul gipsat antebrahi - palmar

Scanned with OKEN Scanner

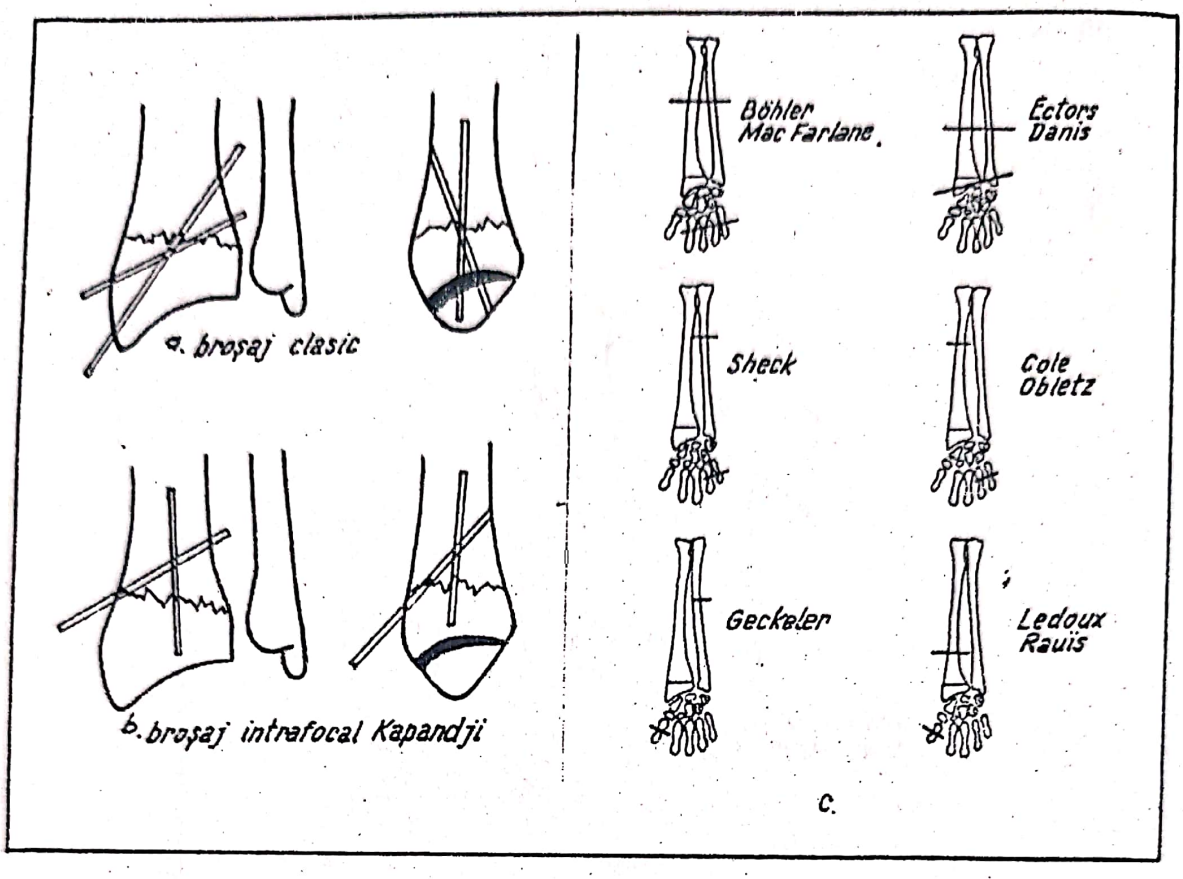

Fig. 1.95. Variante de broşaj în fracturile EIR

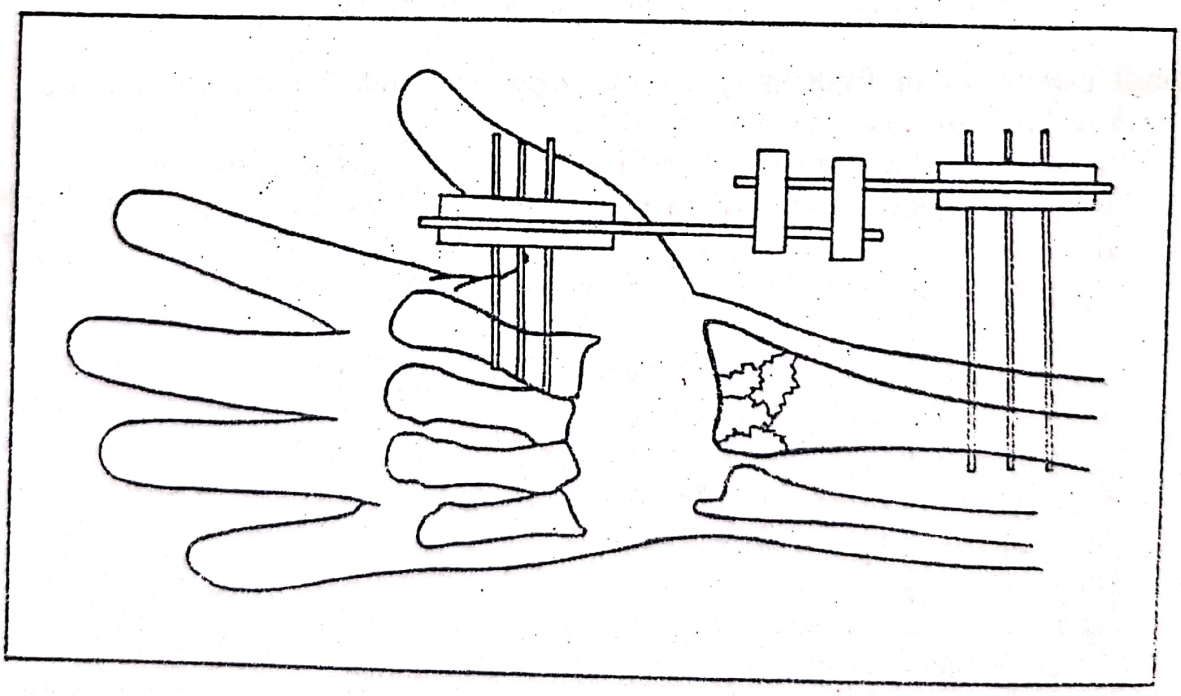

Fig. 1.96. Fixatorul extern în fracturile EIR

• se **stabilizează** toate celelalte fracturi (instabile) în aşa fel încât să evităm deplasarea secundară folosind în funcţie de gradul instabilităţii:

- aparatul **gipsat în flexie** (Judet şi Caracostas 1958);
- se stabilizează, după reducere, prin metoda clasică a **broşajului stiloidian** (fig. 1.95.a) urmată de imobilizare în poziţie funcţională;
- se foloseşte **broşajul intrafocal Kapandji** şi nu se mai imobilizează (fig. 1.95.b), ci se începe imediat reeducarea;
- se aplică **fixatorul extern** (fig. 1.96.) sau **broşajul bipolar** (fig. 1.95.c.). Noi preferăm metoda Ledoux, Rauis Van der Ghinst.

Folosind acest tratament diferenţiat, rezultatele sunt mult îmbunătăţite şi vindecările fără sechele se ridică la peste 90% din cazuri.

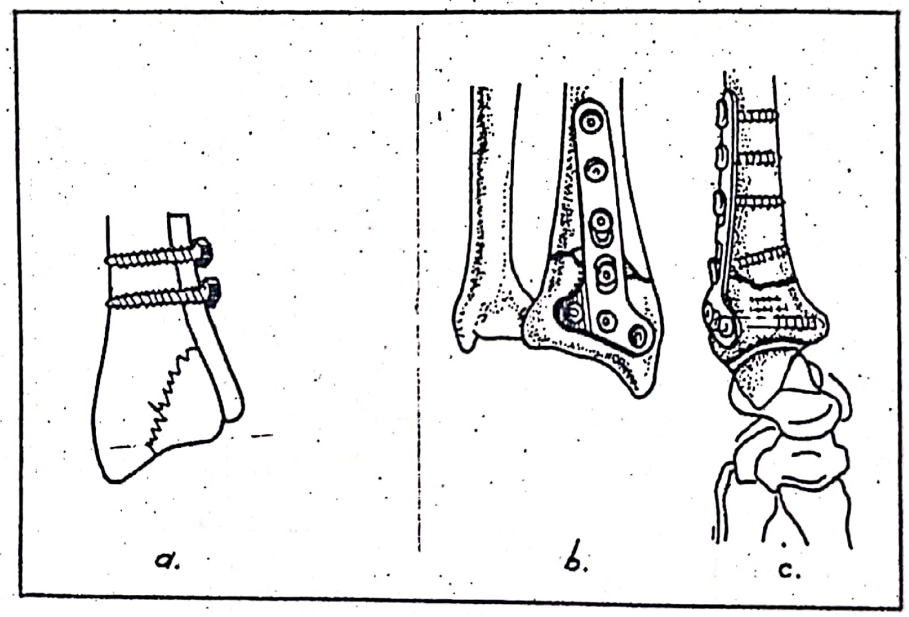

Fig. 1.97. Tratament chirurgical în fracturile EIR

Tratamentul chirurgical este rar indicat. Indicaţii pentru această modalitate de tratament o au uneori fracturile marginale anterioare (fig. 1.97.a) şi mai rar fracturile tip Goyrand-Smith (fig. 1.97.b,c).

Scanned with OKEN Scanner

IV FRACTURILE BAZINULUI

Cu acest termen sunt denumite fracturile oaselor iliace, sacrului şi coccisului.

Anatomie chirurgicală. Inelul pelvin este format din cele două oase iliace unite la partea anterioară prin intermediul simfizei pubiene şi solidarizate la partea posterioară la sacru prin intermediul articulaţiilor sacroiliace (fig. 1.98.). Acest inel osteoarticular are rolul de a asigura transmiterea forţelor între trunchi şi membrele inferioare (fig. 1.100) şi de a oferi protecţie viscerelor pelvine, vaselor şi nervilor.

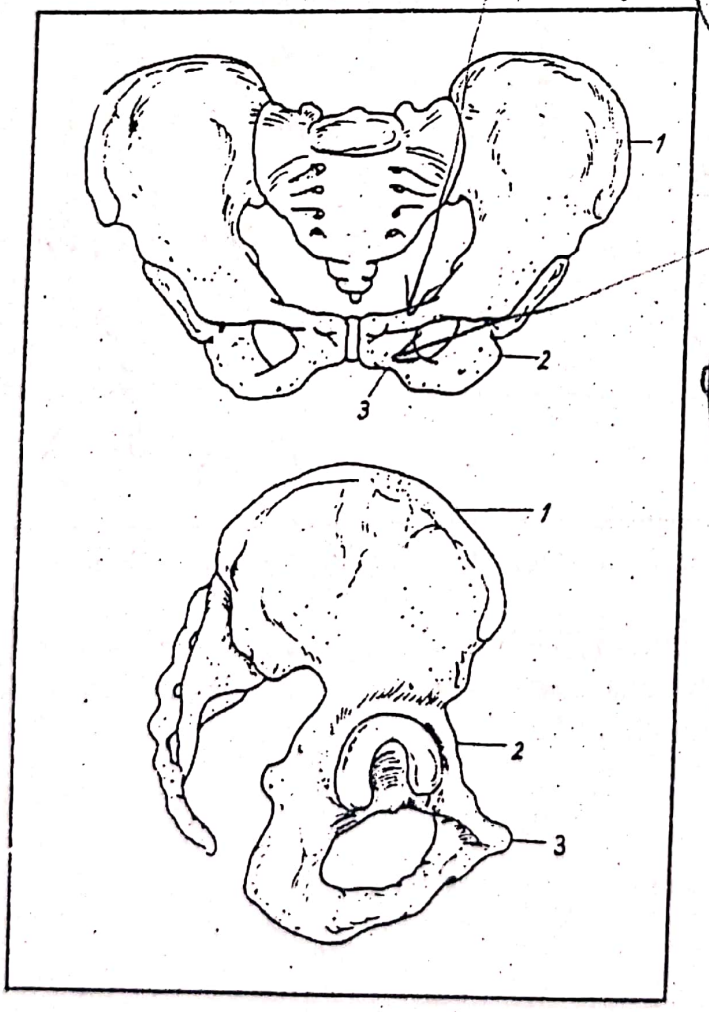

Fig. 1.98. Anatomia bazinului: 1-ilium, 2-ischium, 3-pubis

Scanned with OKEN Scanner

Stabilitatea pelvisului depinde de integritatea **complexului sacroiliac posterior** care cuprinde articulaţiile sacroiliace şi cele două ligamente sacroiliace importante (sacrotuberal şi sacrospinal). Ligamentele menţin poziţia sacrului; ligamentul sacrotuberal se opune forţelor de rotaţie din planul sagital iar cel sacrospinal forţelor de rotaţie externe (fig. 1.99.). La stabilitatea inelului participă, deasemenea, fasciile şi muşchii planşeului pelvin.

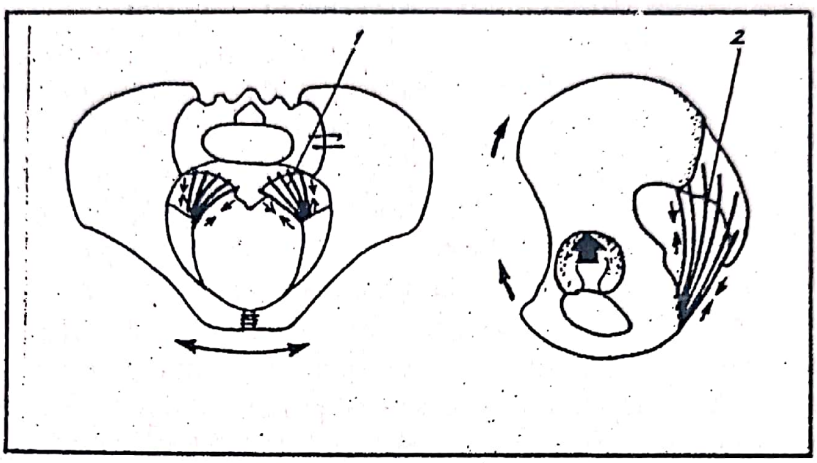

Fig. 1.99. Ligamentele sacroiliace: 1-lig. sacrospinos, 2-lig. sacrotuberal

Rezistenţa inelului pelvin nu este uniformă. Se disting zone rezistente şi zone slabe (fig. 1.100.) care sunt şi locurile în care inelul cedează ca urmare a traumatismelor. Aceste zone slabe sunt situate anterior (în jurul găurilor obturatorii), posterior (în jurul articulaţiilor sacroiliace) şi lateral în dreptul cavităţilor cotiloide.

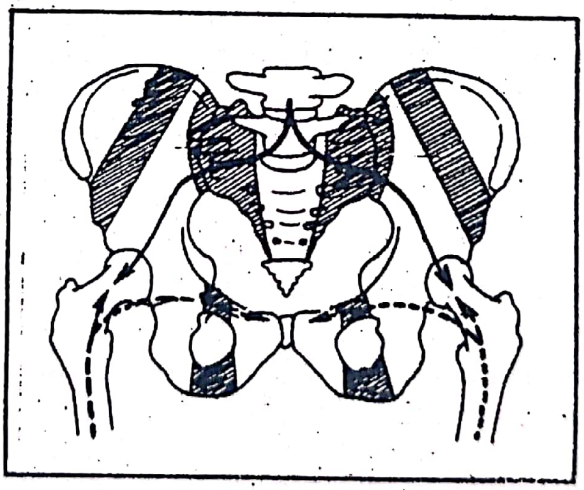

Fig. 1.100. Repartiţia forţelor în sprijin, la nivelul bazinului şi zonele slabe ale inelului pelvin (zonele haşurate)

Frecvenţa. Fracturile bazinului reprezintă aproximativ 5% din fracturile scheletului; 2/3 dintre ele apar ca urmare a traumatismelor de circulaţie; 10% din

pacienţii cu fracturi de bazin au şi leziuni ale viscerelor şi la acest grup cota mortalităţii depaşeşte 10%.

26 **Mecanismul de producere şi anatomia patologică.** Din punct de vedere al mecanismului de producere putem împărţi fracturile inelului pelvin în două categorii:

- ⇨ fracturi care întrerup continuitatea inelului,
- ⇨ fracturi care nu întrerup continuitatea inelului (parcelare).

În cazul **fracturilor care întrerup continuitatea inelului pelvin,** acesta cedează atunci când asupra sa acţionează forţe de rotaţie externă, rotaţie internă şi de forfecare. Rotaţiile apar ca urmare a ***compresiunii sagitale*** (externă) sau ***transversale*** (internă) pe când ***forfecarea*** solicită inelul într-un al treilea sens şi anume cel vertical. Locul în care inelul pelvin se fracturează, indiferent de mecanism, se află la nivelul punctelor slabe.

■ **Compresiunea sagitală** a inelului (în sens antero-posterior). Forţa se exercită dinainte-înapoi tinzând să deschidă bazinul transversal. Există două posibilităţi: prima, atunci când impactul se produce asupra crestelor iliace (frecvent) şi a doua, în care impactul se produce asupra corpului pubisului (rar).

În prima eventualitate inelul cedează mai întâi la partea anterioară şi se rup ligamentele interpubiene (dar şi ramurile se pot fractura uni- sau bilateral). Dacă forţa traumatică îşi epuizează energia rezultă numai o entorsă pubiană (sau o fractură dublă anterioară, uni- sau bilaterală fără deplasare - fig. 1.101.a). Chiar dacă există o mică îndepărtare a corpurilor pubisului (disjuncţie - fig. 1.101.b) de până la 2,5 cm, la partea posterioară a inelului leziunile sunt neînsemnate (decelabile numai prin scintigrafie). Rezultă o **leziune stabilă, de tip A.** În cazul în care îndepărtarea este mai mare de 2,5 cm (disjuncţiile pubiene pot ajunge până la 10 cm) leziunile compexului sacroiliac posterior sunt constante dar parţiale: rotaţia externă a hemipelvisului este oprită de spina iliacă posterosuperioară care se sprijină pe sacru. Ligamentele sacroiliace rămân intacte. Fractura de bazin este în acest caz **rotaţional instabilă** dar vertical stabilă şi se încadrează în categoria fracturilor **"în carte deschisă"** ("open book"), cu mărirea diametrului transversal al bazinului (tip B).

În a doua eventualitate, a impactului asupra corpului pubian, rezultă o fractură minoră şi stabilă (tip A), unilaterală sau dublă verticală anterioară.

■ **Compresiunea laterală** a inelului (în sens transversal) este mai frecventă şi poate fi gradată în funcţie de violenţa traumatismului. Într-o formă **minoră** (este cazul unui impact limitat pe trohanter, în căderile în decubitus lateral la bătrânii osteoporotici) se produce o fractură minoră, stabilă (tip A) a ramurilor ischiopubiene (fig. 1.101.c); în cazul unui traumatism mai violent forţa de compresiune laterală este aplicată hemipelvisului şi leziunile debutează posterior printr-o strivire la partea anterioară a articulaţiei sacroiliace. La partea anterioară bazinul cedează la nivelul simfizei (sau a ambelor ramuri pubiene). Deplasarea are loc prin încălecarea corpurilor pubisului (sau fragmentelor de

Scanned with OKEN Scanner

fractură), diametrul transversal al bazinului se micşorează (fig. 1.101.d). În acest caz fractura care rezultă este **"în carte închisă", rotaţional instabilă** dar vertical stabilă **(de tip B)** în care ligamentele complexului sacroiliac posterior şi planşeului rămân intacte.

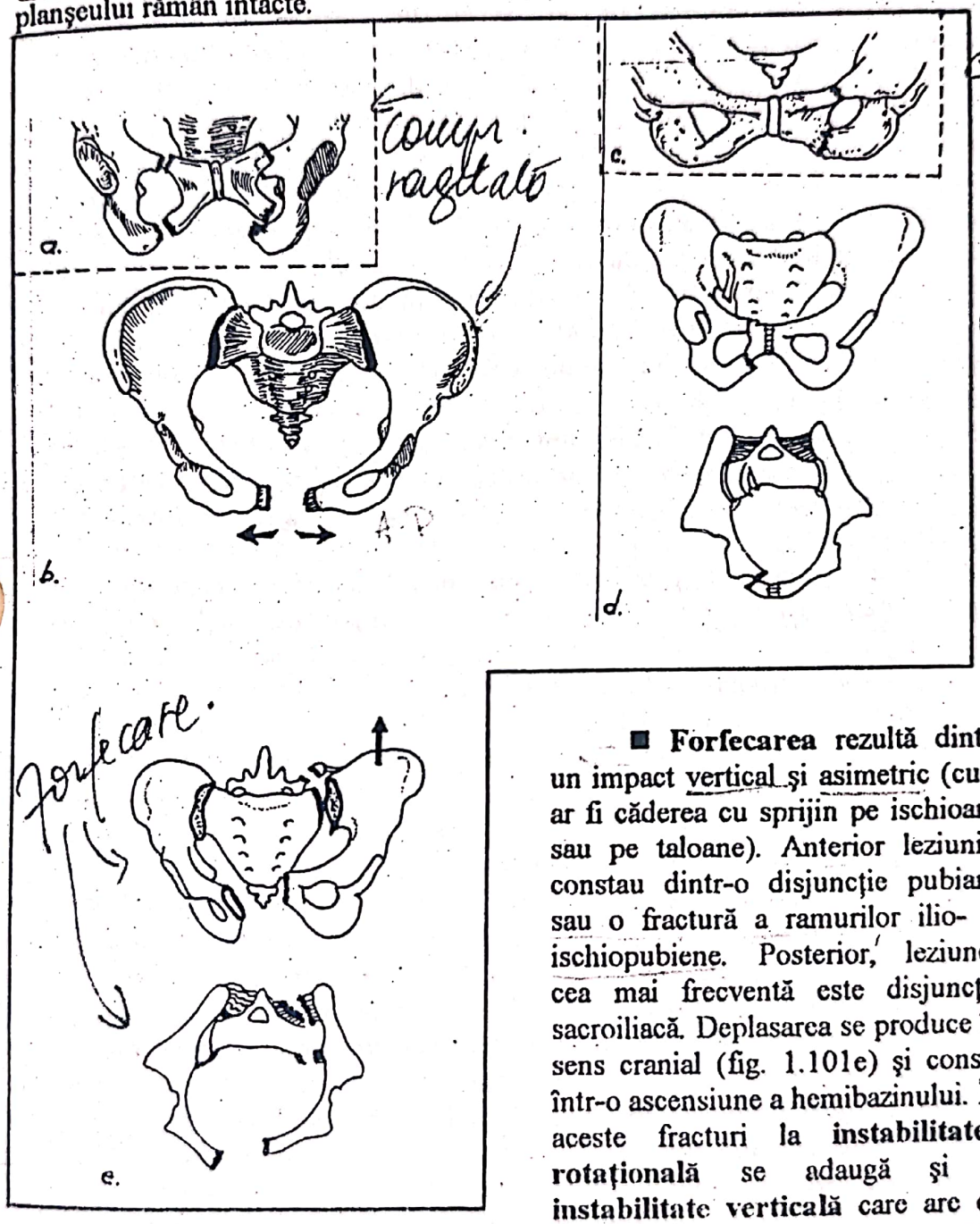

Fig. 1.101. Leziuni ale inelului pelvin produse prin compresiune sagitală (a,b), laterală (c,d) şi forfecare (e)

■ **Forfecarea** rezultă dintr-un impact vertical şi asimetric (cum ar fi căderea cu sprijin pe ischioane sau pe taloane). Anterior leziunile constau dintr-o disjuncţie pubiană sau o fractură a ramurilor ilio- şi ischiopubiene. Posterior, leziunea cea mai frecventă este disjuncţia sacroiliacă. Deplasarea se produce în sens cranial (fig. 1.101e) şi constă într-o ascensiune a hemibazinului. În aceste fracturi la **instabilitatea rotaţională** se adaugă şi o **instabilitate verticală** care are ca suport anatomopatologic o ruptură a complexului sacroiliac posterior şi a planşeului pelvin. Leziunea se bănuieşte radiografic atunci când pe

lângă ascensiunea hemibazinului descoperim o smulgere a apofizei transverse L_5 sau a micii spine sciatice. Este cea mai gravă varietate lezională, cu sacrul instabil (tip C), susceptibilă de complicaţii neurologice, vasculare sau viscerale.

Mecanismul de producere al fracturilor care nu întrerup continuitatea inelului pelvin este diferit. Fracturile parcelare se produc fie prin şoc direct, fie prin smulgere. Fractura aripii iliace prin lovire şi fractura izolată a ramului ischiopubian prin "cădere călare", fracturile coccisului prin "lovitura dezonorantă" sunt cele mai ilustrative exemple. La tinerii sportivi smulgerea inserţiilor tendinoase de pe spina iliacă antero-supeioară, spina iliacă antero-inferioară, ischion, inserţiile muşchilor adductori sau abdominali sunt eventualităţile posibile ale unor astel de fracturi.

Clasificarea fracturilor de bazin. Se numesc **extracotiloidiene** fracturile inelului şi cele parcelare; cu termenul de **articulare** sunt desemnate toate disjuncţiile sau disjuncţiile - fractură (ale simfizei şi articulaţiilor sacroiliace) ca şi fracturile cotilului.

Două clasificări rămân în uz, având fie importanţă diagnostică, fie terapeutică. Clasificarea Westerborn (**anatomică**, după sediul fracturii) este cea care permite diagnosticul iar clasificarea Tile, privind **stabilitatea**, este deosebit de utilă pentru stabilirea conduitei terapeutice.

Clasificarea anatomică a fracturilor inelului pelvin împarte fracturile în trei grupe: ***fracturile arcului anterior***, ***fracturile arcului posterior*** şi ***fracturile asociate***.

- **Fracturile arcului anterior** pot avea sediul pe:
  a) ramurile orizontale ale pubisului,
  b) pe ramurile ascendente (ischiopubiene),
  c) pe corpul pubisului,
  d) la nivelul simfizei.
- **Fracturile arcului posterior** au patru localizări:
  a) la nivelul aripei iliace (fractura Malgaigne),
  b) disjuncţia sau disjuncţia - fractură a articulaţiei sacroiliace,
  c) fractura aripioarei sacrale (Voillemier),
  d) fractura verticală a corpului sacrului ("în timbru poştal").
- **Fracturile asociate** (complexe) realizează diverse combinaţii între fracturile descrise mai sus:
  a) duble verticale anterioare (uni- sau bilaterale),
  b) dublă verticală homolaterală,
  c) dublă verticală încrucişată,
  d) cvadruplă.

Clasificarea după stabilitate înglobează toate leziunile de la nivelul bazinului în cadrul celor **trei tipuri**: A, B, C.

- În cele de **tip A** sunt încadrate fracturile **stabile**, fără deplasare sau minim deplasate, fracturile parcelare şi fractura transversală a sacrului şi coccisului.

Scanned with OKEN Scanner

• În **tipul B** sunt cuprinse fracturile **rotaţional instabile**.

• În **tipul C** se încadrează fracturile în care se sumează **instabilitatea rotatorie şi verticală**; tot în acest tip se încadrează fracturile inelului asociate cu fracturile acetabulului.

Taboul clinic al fracturilor de bazin este polimorf şi ne putem afla în faţa a trei ipostaze:

- tablou clinic **minor** care corespunde fracturilor de tip A,
- tablou clinic **complex**, în care semnele generale trec pe primul plan (bolnavi şocaţi, politraumatizaţi), ce corespunde fracturilor de bazin tip C,
- tablou clinic **tipic** al unei fracturi de bazin cu instabilitate rotatorie care corespunde fracturilor de tip B, tablou ce va fi descris în cele ce urmează.

Din **interogatoriu** aflăm circumstanţele accidentului (clasic -tamponarea între vagoane, prabuşirea unui zid, căderea de la înălţime iar modern - accidentele de circulaţie). Vom stabili dacă bolnavul a urinat, când şi ce aspect avea urina după accident. **Subiectiv**, bolnavul acuză durere locală (coxală şi inghinală) cu impotenţă funcţională, uneori bilaterală, a membrelor înferioare. **Obiectiv**, la inspecţie, se constată prezenţa unor hematoame la locul de impact ca şi a unor echimoze inghinale, perineale, sacrate. Rotaţia membrului inferior (externă sau internă) poate fi prezentă. Palparea va căuta să identifice punctele dureroase situate anterior (simfiză, braţe orizontale pubis, pliurile genitocrurale) sau posterior (la nivelul articulaţilor sacroiliace). În continuare vom testa durerea provocată prin manevrele speciale descrise de Larrey (îndepărtarea crestelor iliace) şi Verneuil (apropierea crestelor iliace). Mai rar palparea poate descoperi o îndepărtare a corpurilor pubiene sau deschiderea interliniului articulaţiei sacroiliace. Din examenul clinic nu trebuie să lipsească o atentă palpare a abdomenului, tuşeele rectal şi vaginal şi o examinare neurologică.

Examinarea radiografică cuprinde, pentru început, o radiografie de faţă a bazinului. Pentru a obţine detalii sau în cazuri speciale se solicită incidenţele oblice (ascendente, descendente, obturatorii sau alare). În fracturile de cotil poate fi necesară şi TDM.

Două **complicaţii**, ***vasculară*** şi ***urinară***, sunt caracteristice, fiind şi grave şi frecvente. Mai pot exista şi complicaţii nervoase (marele sciatic, obturator), viscerale (anorectale, colice, intestinale), perineogenitale (la femei). Fractura deschisă are o frecvenţă de 4% la acest nivel.

Complicaţiile vasculare sunt cele mai **grave** şi explică decesele în 75% dintre fracturile de bazin. Braţele arterei iliace, însoţite de vene, ajung în pelvis la nivelul articulaţiei sacroiliace şi a marii scobituri sciatice. Ele sunt vulnerabile în fracturile care interesează partea posterioară a inelului pelvin (tip C). Hemoragia poate fi arterială sau venoasă, sângele se acumulează subperitoneal iar clinic se traduce mai ales prin semne generale (şoc hemoragic şi trumatic). Există mai rar o scurgere de sânge prin vagin sau rect.

Complicaţiile urinare sunt cele mai **frecvente**. Vezica se găseşte în

Scanned with OKEN Scanner

spatele simfizei; trigonul vezical este fixat la bărbat de ligamentele laterale ale vezicii şi la prostată, care se găseşte între vezică şi planşeul pelvin. Uretra este fixată prin muşchii şi aponevrozele planşeului pelvin şi prin ligamentul pubouretral. Leziunile vezicii şi uretrei (mai frecvente la bărbat) sunt posibile în cazul rupturilor planşeului (fracturile tip C) sau în cazul marilor deplasări ale fragmentelor de fractură.

În **rupturile uretrei** (deobicei în porţiunea membranoasă) se întâlneşte o triadă simptomatică clasică formată din uretroragie (semnul caracteristic), glob vezical cu nevoia imperioasă de a urina şi urohematomul perineal. În **rupturile vezicii** cu sediul **superitoneal** (obişnuit) bolnavul nu are glob vezical dar nici nu a urinat, există o infiltrare suprapubiană, loc unde abdomenul inferior se apără; rupturile **intraperitoneale** ale vezicii (rare) se traduc prin aceleaşi semne, cu menţiunea că de această dată simptomele difuzează spre abdomen care prezintă uneori contractură.

Tratament. În cadrul măsurilor de **prim ajutor** bolnavul va fi imobilizat pe o targă cu genunchii uşor flectaţi şi membrele inferioare legate între ele; suprimarea durerii este un obiectiv al acestei etape de tratament.

Atunci când **bolnavul a ajuns la spital** trebuiesc avute în vedere priorităţile actului terapeutic. Din acest punct de vedere, în urgenţă se va răspunde la următoarele 6 întrebări:

1. Căile aeriene sunt libere ?
2. Plămânii ventilează corect?
3. Bolnavul pierde sânge?
4. Are un traumatism abdominal?
5. Vezica urinară sau uretra sunt traumatizate?
6. Fractura inelului pelvin este stabilă sau instabilă?

După rezolvarea terapeutică a primelor 5 întrebări se va trece la **tratamentul propriu-zis** al fracturii care va fi diferenţiat în funcţie de tip.

■ **Fracturile stabile de tip A**, minim deplasate sau fracturile parcelare ale bazinului, se tratează prin simplu repaus la pat. După 4-6 săptămâni pacientul va putea relua mersul.

■ **Fracturile cu instabilitate rotatorie de tip B** vor fi tratate astfel:

◆ Fracturile tip B cu instabilitate rotatorie **externă** ("în carte deschisă"):

• în cazul în care îndepărtarea la nivelul simfizei pubiene este mai mică 2,5 cm, tratamentul va consta în simplu repaus la pat sau se va utiliza metoda "hamacului" care apropie între ele corpurile pubiene (fig. 1.102.).

• în cazul traumatismelor "în carte deschisă", având o îndepărtare mai mare de 2,5 cm, se foloseşte reducerea prin întoarcerea pacientului în decubit lateral şi apăsarea pe creasta iliacă. Cea mai eficientă metodă de menţinere a reducerii este fixatorul extern cu fişe în ambele creste iliace conectate la o bară anterioară (fig. 1.103.a); placa înşurubată deasupra simfizei (fig. 1.103.b) se foloseşte atunci când pacientul necesită o laparotomie (în urgenţă) sau când reducerea nu s-a

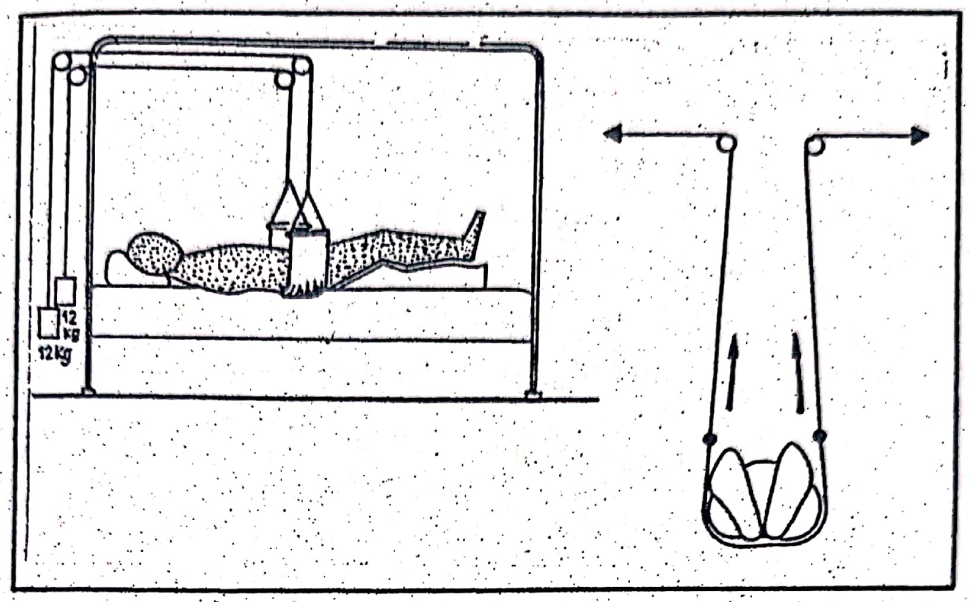

Fig. 1.102. Metoda "hamacului"

obţinut prin alte metode.

◆ În traumatismele tip B cu instabilitate rotatorie **internă** ("în carte închisă") repausul la pat 6 săptămâni este suficient, iar în cazul în care există o deformaţie evidentă la nivelul bazinului, se va folosi fixatorul extern pentru 6-8 săptămâni.

■ **Fracturile instabile rotator şi vertical de tip C** sunt cele mai periculoase şi cele mai dificil de tratat. În aceste cazuri, reducerea şi menţinerea se poate face folosind:

• fixatorul extern combinat cu extensia longitudinală timp de 10 săptămâni;

• fixarea anterioară şi posterioară: anterior cu placă suprapubiană sau placă dublă supra- şi prepubiană (fig. 1.103.c) iar posterior cu bare (fig. 1.103.d) sau şuruburi (fig. 103.e). Operaţiile cu plăci pentru fixarea fracturilor anterioare ilio-pubiene şi posterioare tip Malgaigne este bine să fie făcută de chirurgi antrenaţi în acest tip de intervenţii.

FRACTURILE COTILULUI

Fracturile cotilului se produc printr-o lovire a acetabulului de către capul femural şi acest lucru se întâmplă, fie în căderile de la înălţime în decubitus lateral, fie în loviriile feţei anterioare a genunchiului ca în cazul "accidentelor de bord".

Aceste fracturi se discută separat dată fiind frecvenţa lor în creştere datorată accidentelor de circulaţie (de la 30% la 60%) dar şi gravitatea lor

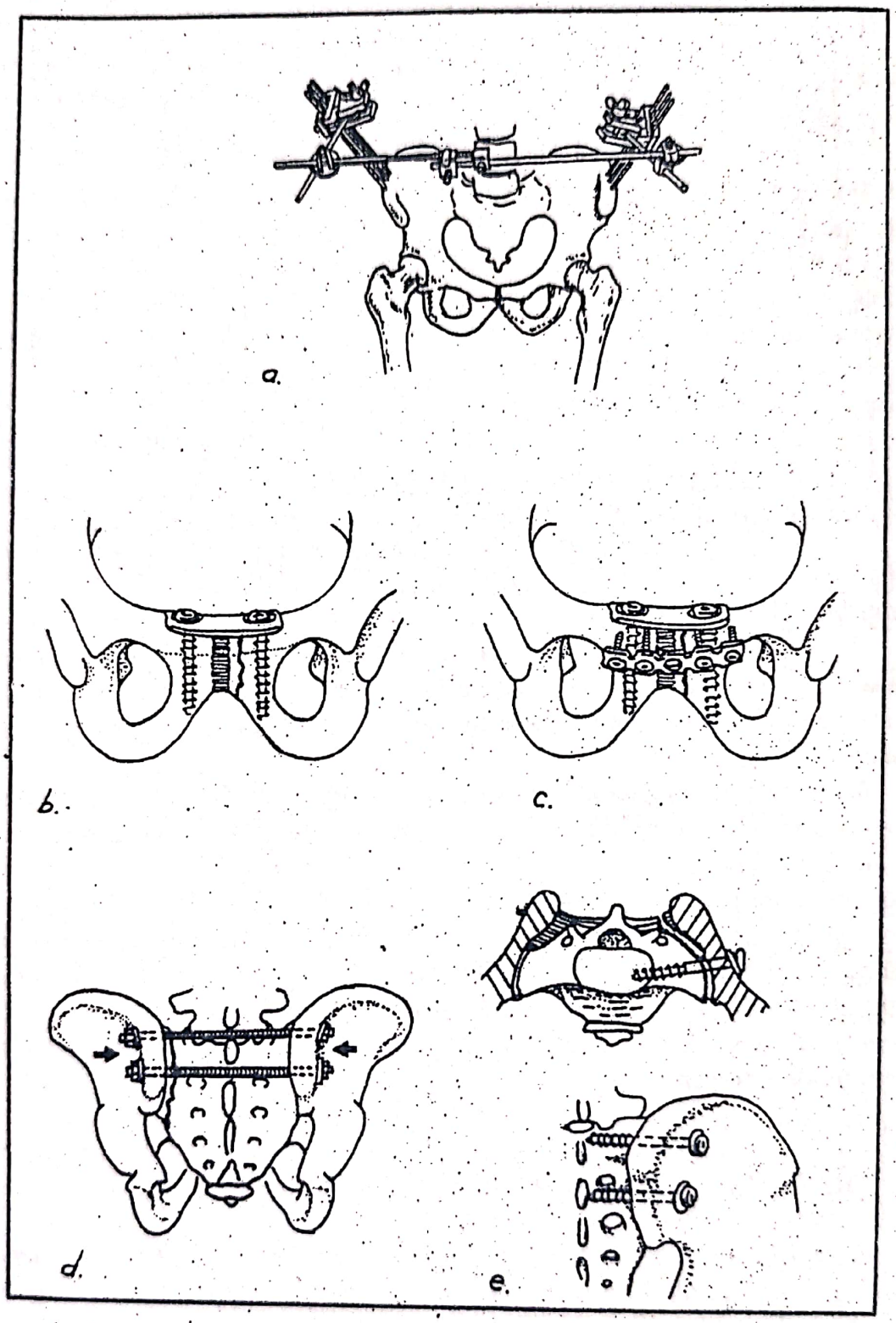

Fig. 1.103. Metode de tratament în fracturile inelului pelvin

Scanned with OKEN Scanner

deosebită prin interesarea unei articulaţii mari, portante, aşa cum este cea coxofemurală.

Lucrarea clasică asupra acestui subiect este cea a autorilor Judet şi Letournel (1964).

Pentru a înţelege principiile de tratament ale acestor fracturi este nevoie ca în prealabil să fie cunoscute câteva noţiuni ***privind cotilul chirurgical*** şi ***cotilul funcţional, investigaţia radiologică a cotilului*** şi ***clasificarea fracturilor de cotil.***

Cotilul "chirurgical". Din punct de vedere chirurgical, cotilul nu este compus numai din cavitatea articulară descrisă în tratatele de anatomie ci şi din masivele osoase care o înconjoară şi care susţin suprafaţa articulară. Aceste masive osoase pot fi schematic descrise ca având forma literei Y răsturnat. Cele două braţe ale literei sunt numite coloanele cotiloidiene (fig. 1.104.a). La locul de unire al coloanelor se găseşte plafonul cotiloidian. Coloana anterioară sau iliopubiană, concavă înainte şi înăuntru, are 3 porţiuni (iliacă, cotiloidiană şi pubiană) şi cuprinde elementele marginii anterioare a osului coxal. Coloana posterioară sau ilioischiatică, cu direcţie verticală, este reprezentată de marginea posterioară a osului coxal. În partea inferioară coloanele diverg, îndreptându-se spre pubis şi ischion. În partea superioară tind să se unească, şi la unirea lor, la vârful unghiului (cu deschiderea în jos), se găseşte o porţiune importantă a cotilului, numită acoperişul cotiloidian.

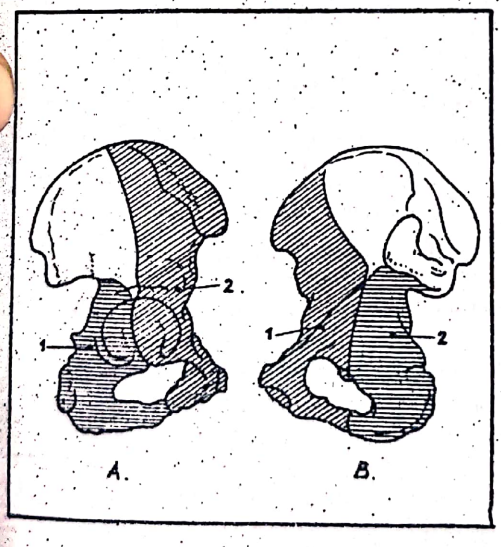

Fig. 1.104.a Coloanele cotilului (1-anterioară, 2-posterioară); A-vedere exopelvină, B-vedere endopelvină

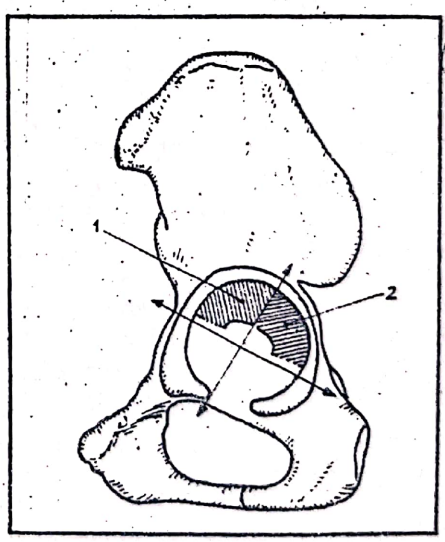

Fig. 1.104.b Cotilul funcţional. Zonele portante sunt haşurate (1-acoperişul, 2-peretele posterior)

Cotilul "funcţional". Dacă împărţim cotilul în 4 părţi prin două linii oblice la 45° care se intersectează în centrul său, atunci există **două zone portante** care garantează stabilitatea şoldului dar şi congruenţa (centrajul) capului faţă de cotil (fig. 1.104.b). Prima zonă este **acoperişul cotiloidian,** garant al stabilităţii şoldului în extensie; a doua zonă este **peretele posterior al cotilului,** garant al stabilităţii şoldului în flexie. Zonele neportante (peretele anterior şi cvadrantul inferior) nu participă nici la stabilitate, nici la congruenţă.

Investigaţia radiologică a cotilului. Radiografia standard de faţă a bazinului poate stabili diagnosticul de fractură a cotilului prin studierea reperelor cotiloidiene. Cotilul este situat la un unghi de 45° faţă de planul sagital şi apare oblic pe radiografia de faţă a bazinului (fig. 1.105.a).

Pentru a proiecta pe casetă o imagine "de faţă" şi "de profil" a cavităţii cotiloidiene este necesar ca bazinul să fie înclinat cu 45° de partea sănătoasă sau de partea bolnavă. Pe aceste incidenţe, numite şi **3/4 obturator** şi **3/4 alar,** se obţin imagini ale cotilului de faţă şi de profil (fig. 1.105.b,c).

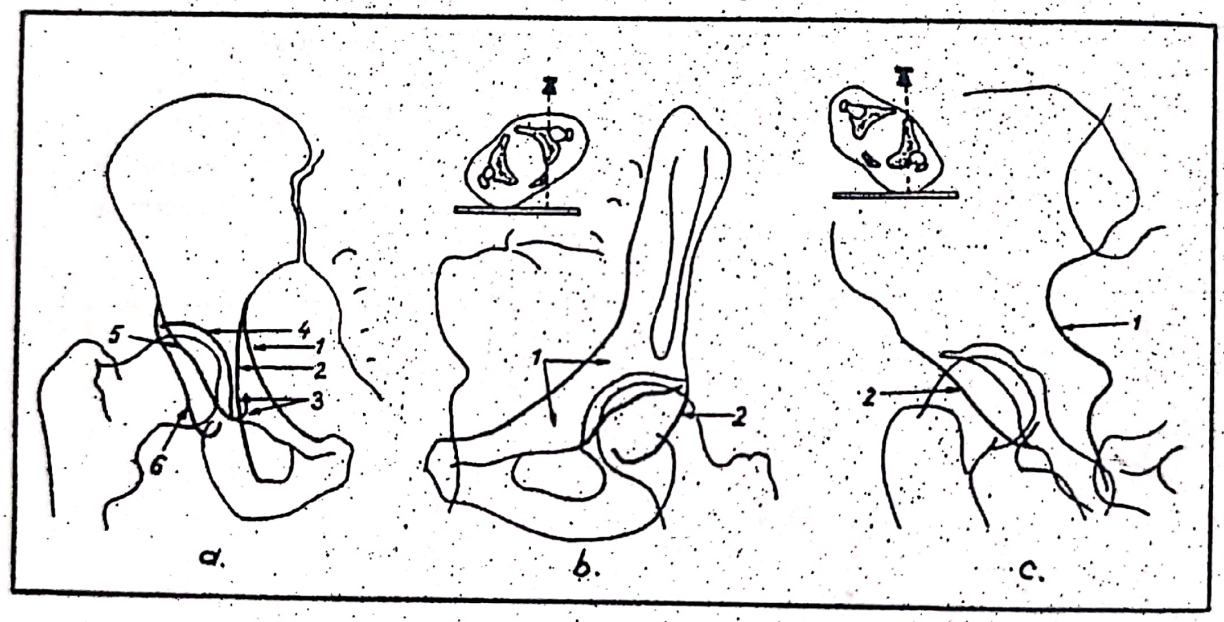

Fig. 1.105. a-repere radiografice pe radiografia de faţă a bazinului (1-linia iliopectineală, 2-linia ilioischiatică, 3-"U" radiografic, 4-acoperiş, 5-marginea anterioară, 6-marginea posterioară; b-radiografia obturatorie (1-coloana anterioară, 2-marginea posterioară); c-radiografia alară (1-coloana posterioară, 2-marginea anterioară)

TDM este necesară, fiind singura în măsură să descopere corpii străini intraarticulari.

RMN poate oferi imagini detaliate ale traiectelor de fractură şi deplasării acestora.

Clasificarea fracturilor de cotil. Judet şi Letournel împart fracturile de cotil în două categorii, **elementare** şi **mixte**. Atât fracturile elementare, cât şi cele

mixte, se împart, la rândul lor, în câte 5 categorii (fig. 1.106.). Există şi o clasificare funcţională legată de noţiunile de **"zone de stabilitate"** şi **"zone portante"** care este utilă pentru tratament. Sunt considerate ca având implicaţii asupra congruenţei şi stabilităţii fracturile care interesează zonele portante. Acestea au indicaţie de tratament chirurgical. Se încadrează în această categorie 3 fracturi elementare (fractura peretelui posterior, a coloanei anterioare şi cea transversală înaltă) ca şi majoritatea fracturilor mixte. Sunt considerate fără implicaţii asupra congruenţei şi stabilităţii fracturile situate înafara zonelor portante (fracturile transversale joase şi ale peretelui anterior); acestea au indicaţie de tratament conservator.

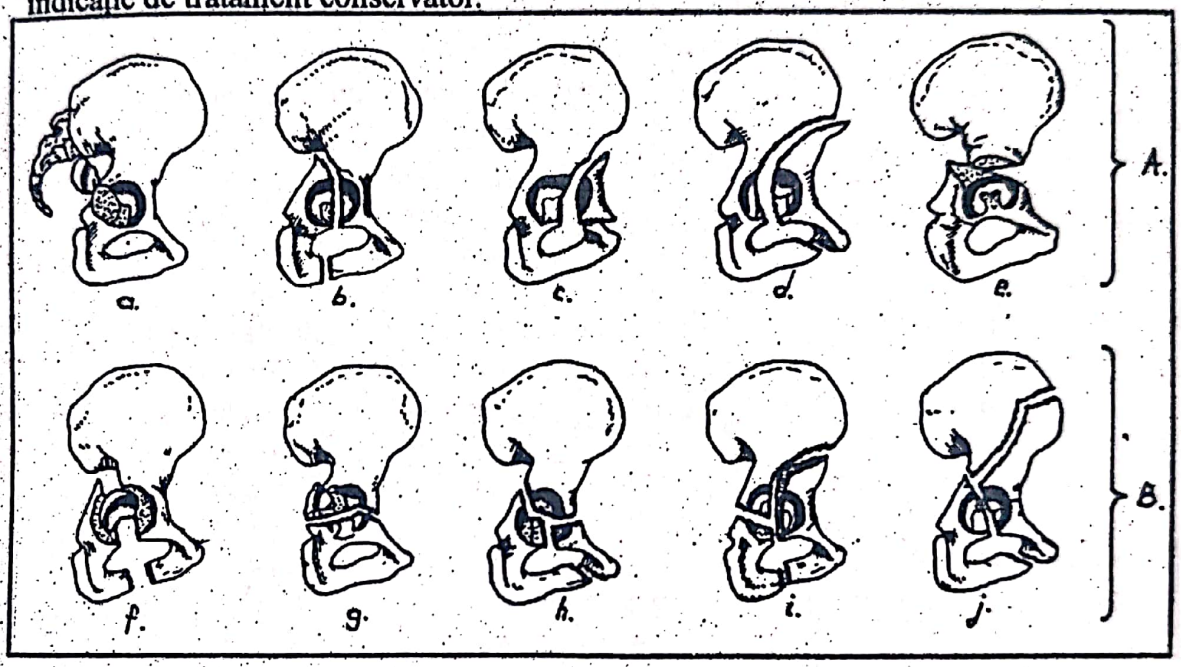

Fig. 1.106. Clasificarea Judet şi Letournel a fracturilor cotilului: A-elementare (a-perete posterior, b-coloană posterioară, c-perete anterior, d-coloană anterioară, e-transversală); B-mixte (f- coloană posterioară şi perete posterior, g- transversală şi perete posterior, h-în "T", i-anterioară şi posterioară hemitransversală, j-completă a ambelor coloane)

Trebuie subliniat faptul că deplasarea fragmentelor de fractură conduce la luxaţii ale capului femural în sens posterior (frecvent), anterior (rar) sau central (intrapelvin), la leziuni vasculare generatoare de necroză şi la leziuni nervoase. Nervul sciatic este interesat în 8-17% din cazuri datorită deplasărilor sau elongaţiilor.

Tratament. În urgenţă, tratamentul constă în **reducerea luxaţiei**. Se aplică în continuare o extensie continuă pentru următoarele 3-4 zile; până la 7 zile este bine să se stabilească dacă tratamentul va fi *conservator* sau *operator*.

Tratamentul conservator. Preferinţa actuală se îndreaptă spre tratamentul chirurgical în fracturile cotilului. Fiind o fractură articulară,

reducerea trebuie să fie anatomică, fixarea solidă şi mobilizarea precoce. Aceste deziderate sunt greu de realizat prin tratament conservator. Există totuşi unele situaţii în care intervenţia chirurgicală nu este necesară sau este imposibil de realizat. Astfel de situaţii sunt:

- fracturile cu minimă deplasare;
- fracturile deplasate având sediul în zonele neportante (transversale joase, cvadrantul anterior şi inferior);
- la pacienţii peste 50 de ani la care reducerea ortopedică pare realizabilă;
- la pacienţii cu "contraindicaţii medicale".

În toate aceste circumstanţe se practică o reducere sub anestezie generală după tehnica Rowe (fig. 1.107.) şi dacă reducerea este congruentă, se instituie o extensie bidirecţională (longitudinală şi laterală) pentru un interval de 8-12 săptămâni; în continuare bolnavul merge cu cârje axilare, continuă reeducarea şi se va sprijini pe şoldul fracturat tardiv, la 5 luni de la accident.

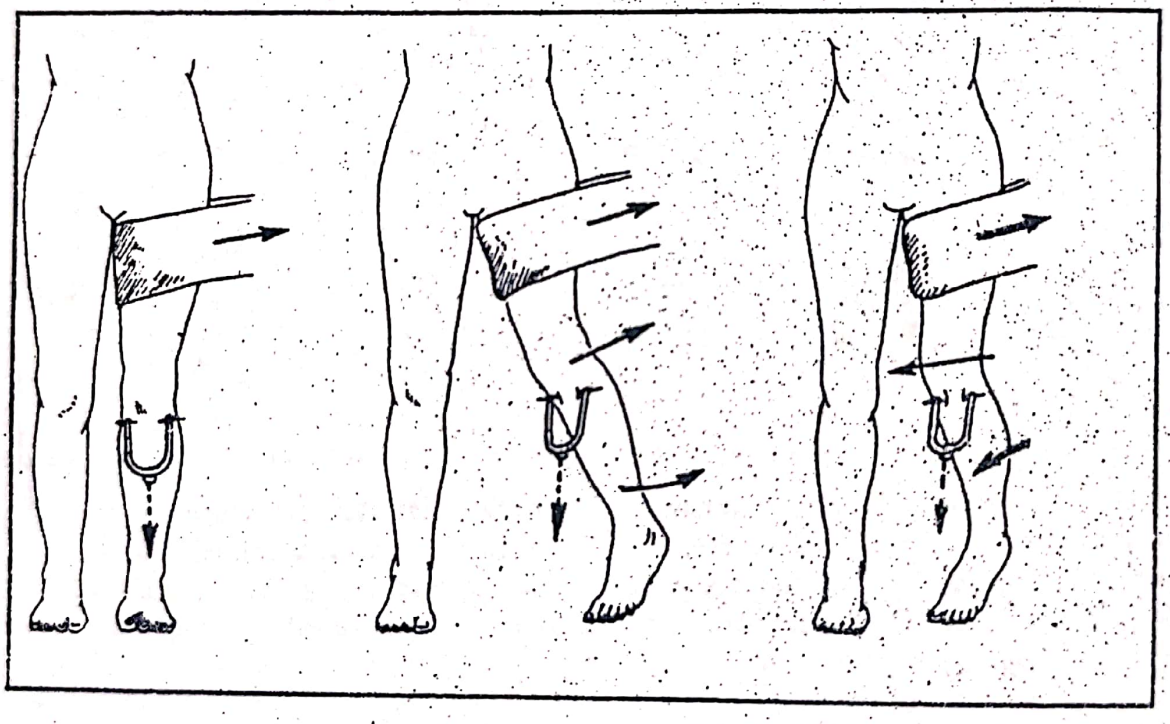

Fig. 1.107. Manevrele de reducere după tehnica Rowe

Tratamentul operator este urgent în fracturile-luxaţii ale şoldului cu peretele posterior al cotilului fracturat. În rest, operaţia poate fi amânată 4-5 zile, timp în care bolnavului i se instalează o extensie continuă longitudinală. Există şi posibilitatea de a se încerca mai întâi o reducere ortopedică, congruenţa fiind apreciată prin măsurarea "arcului acoperişului" descris de Matta (fig. 1.108.) sau prin coxometria Pecorelli şi Della Torre (1981).

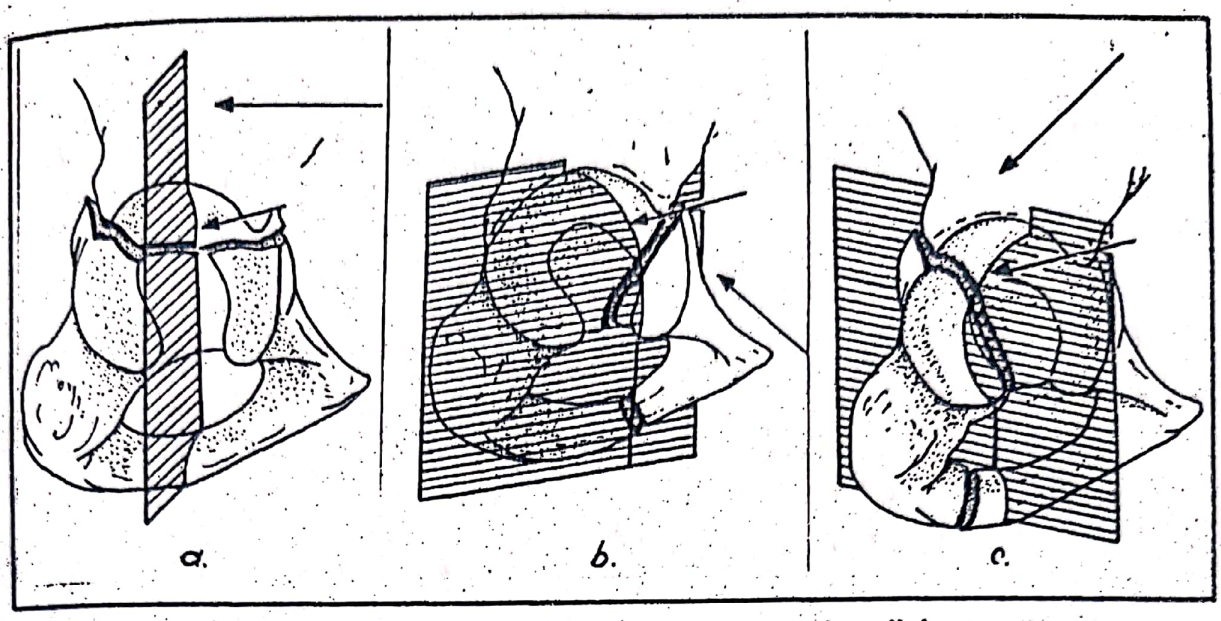

Fig. 1.108. Măsurarea arcului acoperişului (Matta): a-arcul medial este măsurat pe incidenţa antero-posterioară; b-arcul anterior este măsurat pe incidenţa obturatorie; c-arcul posterior este măsurat pe incidenţa alară

Se porneşte de la concepţia că reducerea sângerândă este o operaţie pe bazin şi nu pe cotil, de unde o cale de abord corespunzătoare, largă, este esenţială pentru rezolvarea fracturii. Dacă se poate, calea de abord va fi unică (fig. 1.109.a), cu osteotomia marelui trohanter şi, după reducere, fragmentele se vor fixa cu şuruburi de spongie sau plăci speciale care se mulează pe reliefurile osoase reduse (fig. 1.109.b). Reducerea se va face cu ajutorul distractorului (fig. 1.110.). Este o operaţie laborioasă în care sunt angajate importante resurse ale instituţiei sanitare şi care, pentru a fi încununată de succes, se cere a fi efectuată de chirurgi antrenaţi în acest gen de intervenţii.

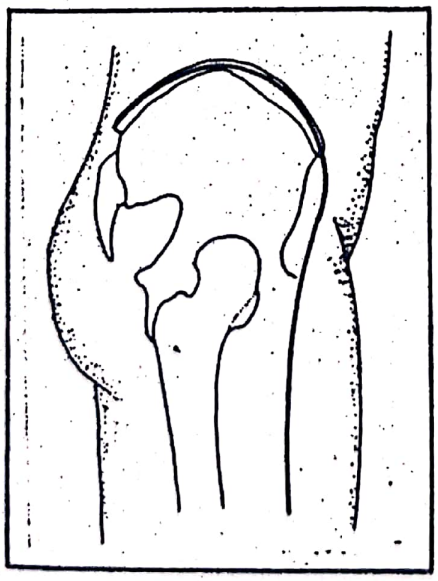

Fig. 1.109.a. Abordul unic extern

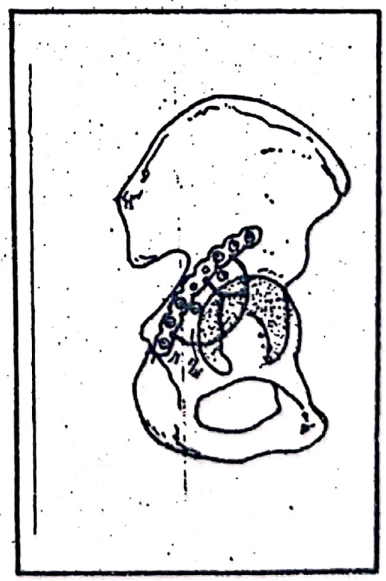

Fig. 1.109.b Fixarea cu placă

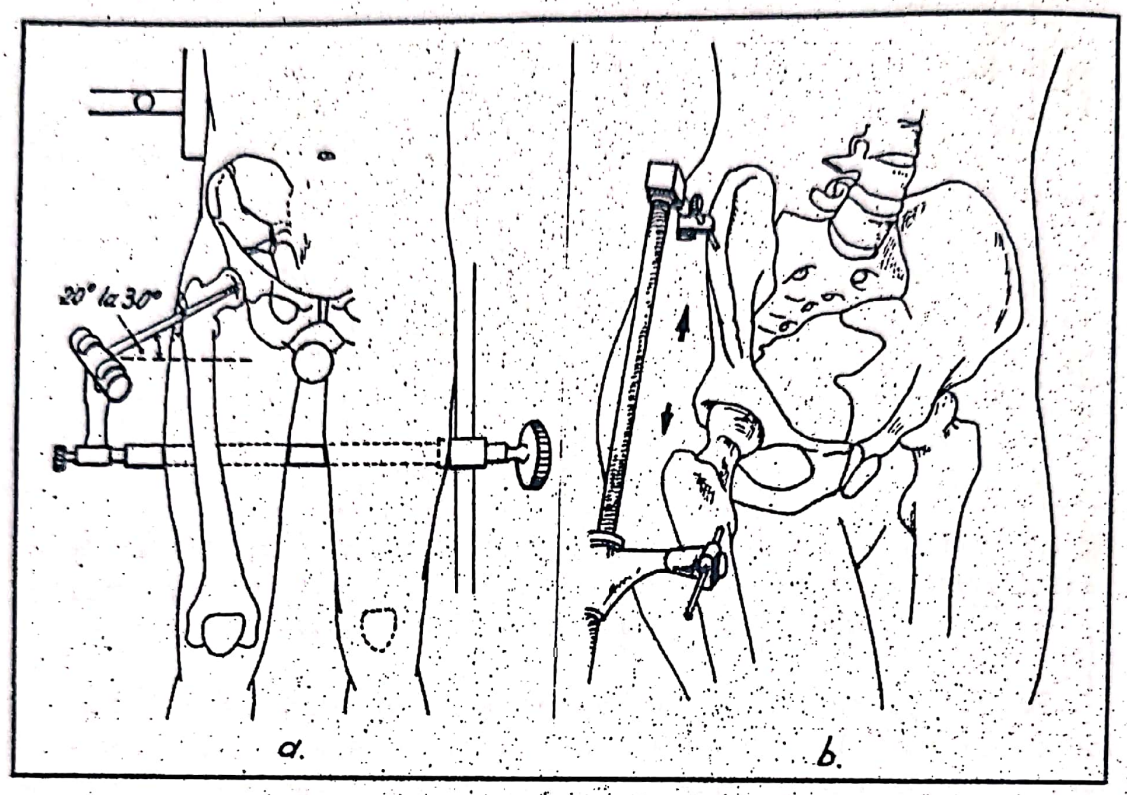

Fig. 1.110. Reducerea fracturii utilizând masa ortopedică (a) sau distractorul (b)

Scanned with OKEN Scanner

V FRACTURILE MEMBRULUI INFERIOR

FRACTURILE FEMURULUI

Fracturile extremității femurale superioare (EFS)

La nivelul extremității superioare a femurului se pot întâlni trei varietăți de fracturi: ***fracturile capului, fracturile colului*** și ***fracturile regiunii trohanteriene.***

Fracturile capului complică unele dintre luxațiile șoldului.

Fracturile colului și cele **trohanteriene** sunt două entități traumatice care trebuiesc studiate separat, în ciuda vecinătății anatomice și simptomatologiei apropiate. Au în comun faptul că interesează o regiune osoasă caracterizată printr-o arhitectură particulară și o vascularizație deosebit structurată.

Din punct de vedere **arhitectural** extremitatea femurală superioară este o ilustrare perfectă a adaptării structurilor osoase la solicitările mecanice. În primul rând ea este **curbă** având o inclinație de 125° in planul frontal și 15° în planul sagital. Aceste două curburi se continuă la nivelul diafizei sub forma unui "S" italic (fig. 1.111.). Axa mecanică corespunde feței posterioare a osului. La **exterior**, colul femural este acoperit de o lamă subțire de os cortical alcătuind un manșon. Acest manșon este îngroșat în două zone: corticala inferioară (arcul lui

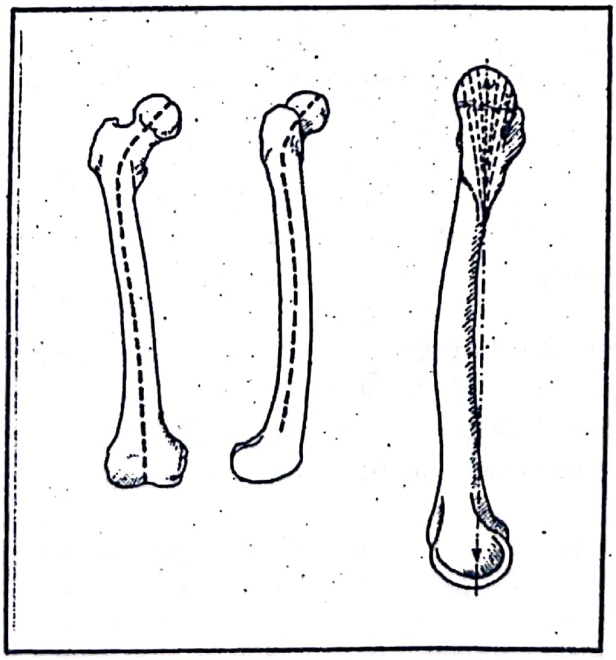

Fig. 1.111. Conformația femurului

Scanned with OKEN Scanner

Adams, pintenul lui Merckel) care se continuă cu lama diafizară internă şi corticala superioară (lama compactă supracervicală - fig. 1.112.). În interior traveele spongioase sunt orientate sub forma unor pilieri destinaţi a prelua încărcările ce acţionează la acest nivel sub forma forţelor de compresiune, tracţiune sau forfecare. Se desenează în acest fel un arc cefalic şi altul trohanterian compus fiecare din doi pilieri. **Arcul cefalic** este format din pilierul extern, care preia compresiunile (evantaiul de susţinere Delbet), şi din pilierul intern care preia tracţiunile (evantaiul de sprijin Duhamel). **Arcul trohanterian** are deasemenea doi pilieri, unul extern (grupul secundar de tracţiune) şi altul intern (grupul secundar de presiune). La locul de intersecţie a pilierilor cefalici se găseşte nucleul dur al capului femural iar din întretăierea pilierilor trohanterieni se formează o ogivă. Între cele două sisteme de travee spongioase, cefalic si trohanterian, există o zonă cu rezistenţă mai scazută (triunghiul lui Ward - fig. 1.112.).

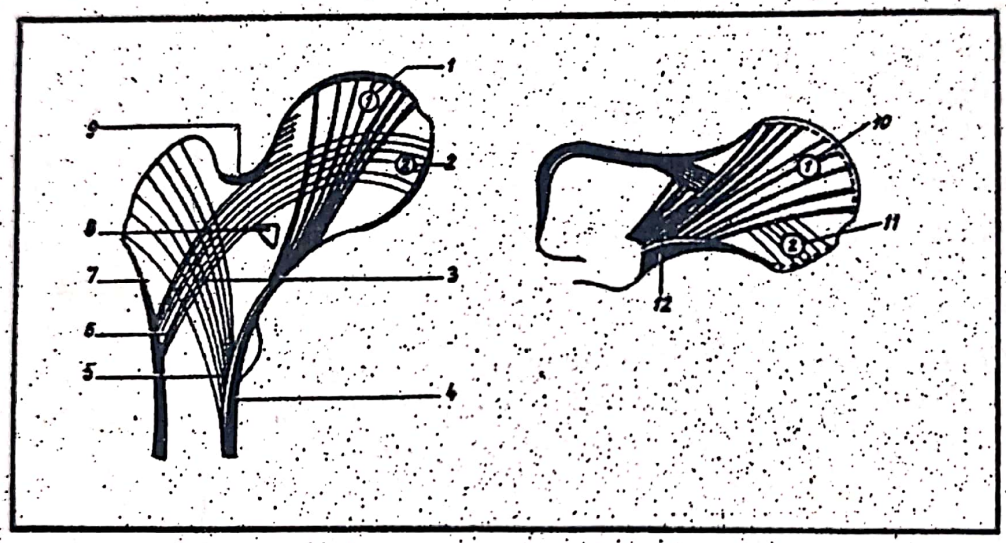

Fig. 1.112. Arhitectura traveelor spongioase a EFS 1,10-evantai de susţinere 2,11-grup principal de tensiune 3-"cheia de boltă" a ogivei 4,12-pintenul lui Merckel 5-grup secundar de presiune 6-grup secundar de tensiune 7-fascicul trohanterian 8-triunghiul lui Ward 9-lamă subcervicală

Această organizare arhitecturală a traveelor spongioase conferă extremităţii femurale superioare posibilitatea de a rezista cu succes forţelor care tind permanent să o flecteze (varizeze), să-i micşoreze unghiul cervico-diafizar. Acestei tendinţe i se opune atât structura osoasă cât şi hobanele musculare (fig. 1.113.).

În ceea ce priveşte **vascularizaţia** capului femural (fig.1.114.) au fost necesare studii atente prin care s-a căutat a se explica apariţia unei redutabile complicaţii, **necroza aseptică a capului femural**. Schematic, vascularizaţia arterială este asigurată de două inele vasculare: primul situat extracapsular, la baza colului femural, este format prin anastomoza arterelor circumflexe si al

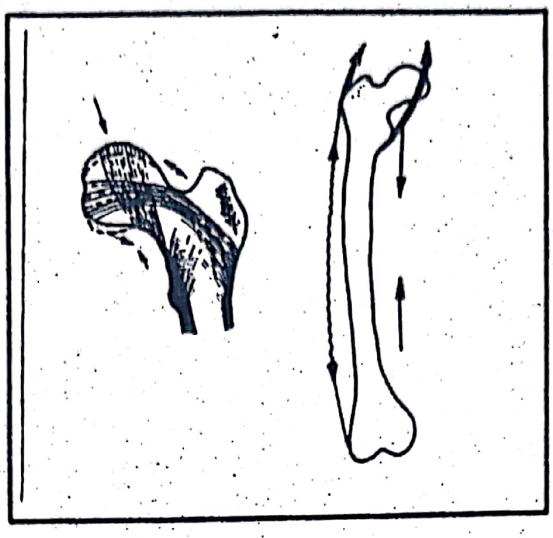

Fig. 1.113. Forţele de compresiune şi de tensiune şi rolul musculaturii

doilea, intracapsular, situat la limita cartilajului articular al capului, este format prin anastomoza arterelor retinaculare. Arterele retinaculare sunt ramuri ce nasc din primul inel şi care, după ce perforează capsula, circulă subsinovial pentru a ajunge să formeze cel de al doilea inel. Participarea arterelor circumflexe la formarea primului inel este diferită in sensul că 2/3 din acesta revine circumflexei posterioare. Pedicului principal postero-superior, format dintr-un

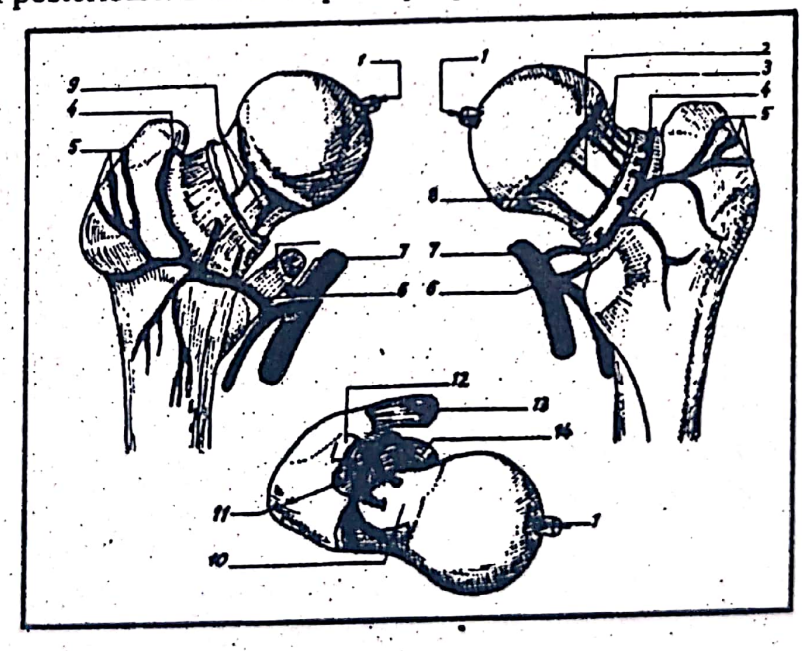

Fig. 1.114. Vascularizaţia EFS: 1-artera ligamentului rotund 2-ramura cervicală a circumflexei posterioare 3-pedicul principal postero-superior 4-anastomoza circumflexelor 5-ramuri trohanteriene 6-circumflexa anterioară 7-circumflexa posterioară 8,9-artere retinaculare 10-capsula 11-obturator intern 12-piramidal 13-pătrat crural 14-obturator extern

Scanned with OKEN Scanner

grup de trei artere retinaculare, asigură vascularizaţia a 3/4 superioare a capului femural. Interesarea traumatică în fracturile colului femural sau în luxaţiile de şold a acestui pedicul vascular predispune la apariţia necrozei.

Fracturile colului femural

Frecvenţă. Rare la copil şi la adult, unde un traumatism violent poate întrerupe continuitatea colului femural în zona de minimă rezistenţă (triunghiul Ward), fracturile colului femural devin frecvente la **persoanele vârstnice,** când ele survin ca urmare a unui traumatism minor. Explicaţia trebuie căutată în fragilitatea osoasă indusă de involuţia senilă a ţesutului osos cortical şi trabecular al colului femural. Frecvenţa de 10% avansată de Rădulescu înregistrează odată cu îmbătrânirea populaţiei o continuă tendinţă la creştere. Dacă până în jurul vârstei de 50 de ani incidenţa pe sexe este egală, la 80 de ani fracturile colului femural afectează în proporţie de **70-80% femeile**. Apărute la o vârsta înaintată şi pe un teren cu o patologie complexă, fracturile colului femural explică direct 19% dintre decese şi indirect aproximativ 1/3 din totalul deceselor. Înţelegem mai bine adevărul afirmaţiei clasice după care "fracturile colului femural **ameninţă nu numai funcţia ci chiar viaţa**".

Mecanismul de producere admis este o mişcare de răsucire a colului: în cădere, capul femural este blocat în cotil de compresiunea traumatică şi contracţia musculară; în acest timp membrul inferior execută o rotaţie externă. Prins între aceste două tendinţe contrarii, colul femural cedează mai întâi la nivelul corticalei superioare (lama compactă supracervicală) şi corticala superioară a colului se impactează în spongia capului rezultând fractura în **coxa valga** (fractura angrenată Böhler); dacă rotaţia continuă, se fracturează şi corticala posterioară (de obicei cominutiv), fractura se dezangrenează şi fragmentele fracturare se deplasează, rezultând fractura în **coxa vara** (fractura neangrenată Böhler).

Clasificare. Dintre multiplele clasificări am ales pentru utilitatea clinică, radiografică şi de tratament **clasificarea Garden** (fig. 1.115.). Combinată cu evaluarea calităţii "stofei osoase" a pacientului (indicele Singh) această clasificare este utilă în alegerea metodei de tratament.

Garden (1961) împarte fracturile colului femural în 4 grupe: *incomplete, complete fără deplasare, complete cu deplasare parţială* şi *complete cu deplasare totală.*

- **Fractura incompletă** (tip I - fig. 1.115.a) este fractura în care trabeculele inferioare ale colului sunt **intacte**. Din cauza rotaţiei externe a fragmentului distal, unghiul cervico-capital apare radiografic mai deschis, în abducţie, iar colul impactat în partea superioară în spongia capului. Fractura pare a fi impactată în abducţie, pe când, în realitate, separarea fragmentelor se face în maniera rotatorie.

Scanned with OKEN Scanner

• **Fractura completă fără deplasare** (tip II - fig. 1.115.b) apare atunci când linia de fractură, după ce a întrerupt complet traveele osoase spongioase ale evantaiului de susţinere, interesează şi corticala inferioară a colului femural. Traiectul ajunge la nivelul arcului lui Adams urmând o direcţie verticală sau orizontală.

• **Fractura completă cu deplasare parţială** (tip III - fig. 1.115.c). În acest tip de fractură între cele două fragmente (cap şi col) există o **deplasare**. Deplasarea se numeşte parţială deoarece suprafeţele de fractură mai păstrează oarecare contact, existând încă unele legături capsulare şi sinoviale între fragmente. De fapt, fragmentul proximal se deplasează datorită antrenării sale de mişcarea fragmentului distal care ascensionează şi se rotează extern. Capul se aşează deci în abducţie şi este rotat intern în aşa fel încât între fragmente există o micşorare (varizare, adducţie) a unghiului cervico-capital iar suprafeţele de fractură privesc anterior. Traducerea radiografică este o **angulaţie** de până la 90° între traveele osoase spongioase care compun pilierul extern al arcului cefalic.

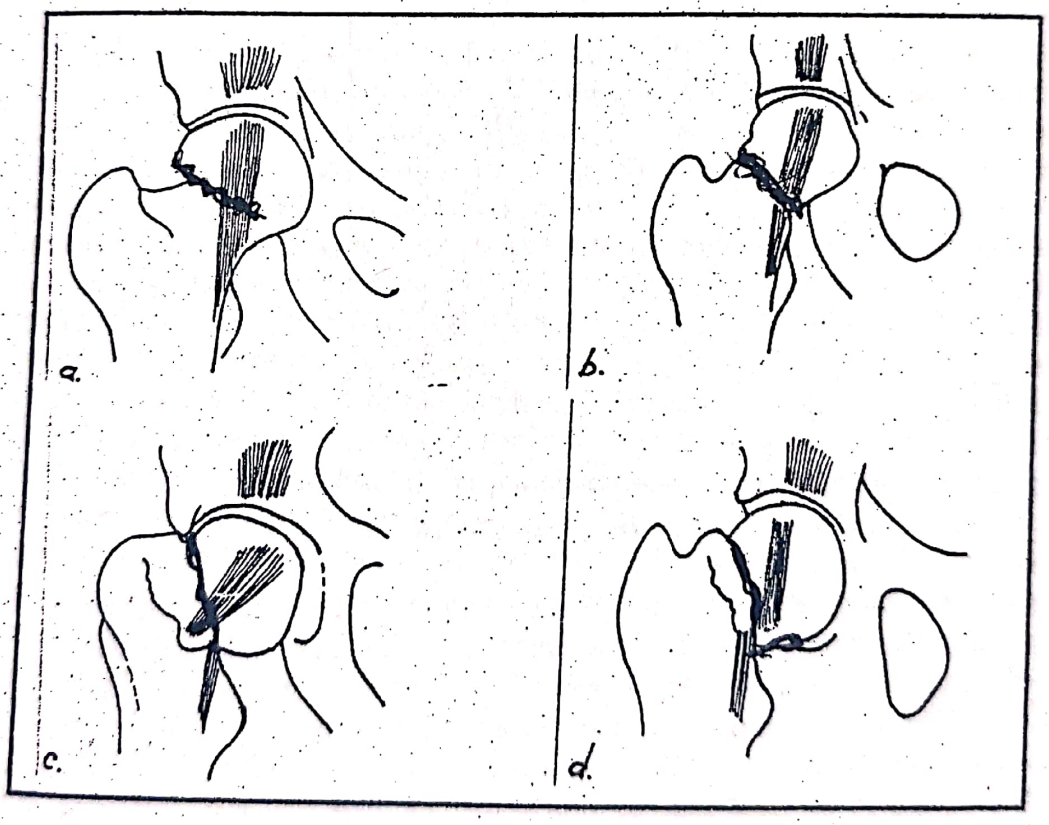

Fig. 1.115. Clasificarea Garden

• **Fractura completă cu deplasare totală** (tip IV - fig. 1.115.d). În acest tip de fractură între cele două suprafeţe de fractură nu mai există contact şi această pierdere a fost posibilă datorită întreruperii complete a legăturilor

capsulare şi sinoviale. Fragmentul cefalic eliberat se întoarce în poziţia sa normală în acetabul, pe când fragmentul distal continuă să rămână ascensionat şi rotat extern. Această poziţie se traduce radiografic prin faptul că traveele pilierului extern al arcului cefalic sunt în linie cu cele ale acetabulului (capul a revenit la poziţia sa normală în acetabul), dar paralele la nivelul colului fracturat şi **decalate**.

Calitatea osului se apreciază cu ajutorul **indicelui Singh** (fig. 1.116.) şi, în funcţie de valoarea acestuia, chirurgul îşi alege metoda de fixare şi conduita postoperatorie. Împărţirea în 6 grade se face în funcţie de aspectul traveelor arcului cefalic şi a celui trohanterian.

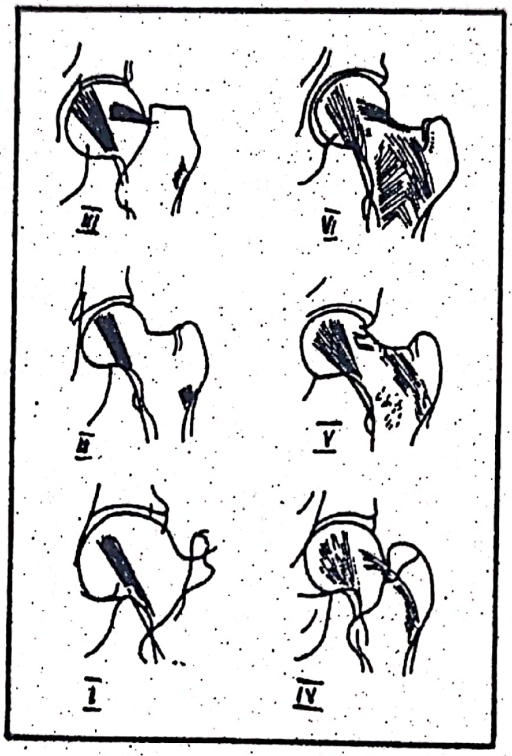

Fig. 1.116. Indicele Singh

Aspectele clinice sunt uneori tipice. Încă din interogatoriu aflăm că o bolnavă, în vârstă de peste 70 de ani, a suferit un traumatism minor. Declară că "a căzut" în timp ce mergea prin cameră. Este bine să stabilim cauza acestei "căderi". Subiectiv acuză durere la nivelul şoldului şi de cele mai multe ori nu reuşeşte să se ridice de la locul accidentului, fiind transportată de cei care o îngrijesc. În ceea ce priveşte această impotenţă funcţională la mers există şi o excepţie: în fracturile incomplete bolnavul reşeşte să se ridice, ajunge singur pe pat, chiar merge cu preţul unor dureri la nivelul şoldului afectat.

Semnele obiective sunt deosebite în fracturile angrenate de cele întâlnite în fracturile dezangrenate. În **fracturile angrenate** examenul obiectiv este sărac: cu atenţie se poate totuşi constata o **uşoară alungire** a membrului inferior

afectat, în sensul că talonul de partea bolnavă este mai coborât decât cel de pe partea sănătoasă. În **fracturile denangrenate** examenul obiectiv este sugestiv. Încă de la inspecţia comparativă a membrelor vom remarca trei semne:

- **rotaţia externă a membrului inferior**, în aşa fel încât marginea externă a piciorului este paralelă cu planul patului;
- **scurtarea membrului inferior**, în sensul că talonul de pe partea bolnavă se găseşte mai ridicat faţa de cel sănătos cu 2-4 cm;
- **atitudinea de adducţie a coapsei.**

În faţa acestui tablou caracteristic se va solicita bolnavului să ridice membrul inferior în extensie de pe planul patului. **Imposibilitatea ridicării talonului** este un alt semn important ce sugerează fractura. Desigur că examenul poate continua cu constatarea semnelor de ascensiune ale marelui trohanter (linia Nélaton -Roser, Schomacker, triunghiul lui Bryant, linia Peter-Bade), semnele Laugier, Allis, dar radiografia şoldului în circumstanţele de mai sus este cea care afirmă diagnosticul ca şi varietatea fracturii. În continuare, suntem obligaţi să evaluăm atent starea generală a pacientului în vederea alegerii metodei de tratament.

Tratamentul fracturilor colului femural este *profilactic* şi *curativ*.

Profilaxia fracturilor colului femural. Îmbătrânirea populaţiei aduce în prim plan **depistarea subiecţilor cu risc de fractură** (col femural, Pouteau-Colles, tasări vertebrale). În acest sens se poate apela la măsurarea densităţii osoase (biopsie iliacă) sau dozarea proteinei GLA. La aceste persoane cu risc trebuiesc căutate **afecţiunile care determină creşterea porozităţii osoase** cum ar fi menopauza, scăderea raţiei de calciu, de vitamină D, sedentarismul şi lipsa expunerii la soare. În sfârşit, **tratamentul acestor afecţiuni se va face prin** stimularea osteogenezei (alimentar, medicamentos) şi prin exerciţii fizice în măsură să evite apariţia acestor fracturi. Studii recente relevă rolul stimulării electrice a osteogenezei în prevenirea şi tratamentul osteoporozei.

Tratamentul curativ. Indicaţia de tratament va ţine cont de **teren** şi de **tipul fracturii**. Scopul tratamentului este acela de a asigura cât mai rapid şi mai sigur **autonomia funcţională** a bolnavului. Pacienţii cu fractură de col femural beneficiază, cu rare excepţii, de **tratament chirurgical**. Excepţiile ţin de terenul pe care apare fractura, se referă la contraindicaţiile tratamentului chirurgical şi în aceste cazuri se indică metoda tratamentului funcţional tip Lucas-Championnière.

Odată stabilită indicaţia de de tratament chirurgical, ea va fi aplicată cât mai **rapid dar nu precipitat**. Se admite un răgaz de 24-48 de ore în care, după o evaluare şi corectare a constantelor biologice, se trece la operaţia propriu-zisă. În această scurtă perioadă rolul extensiei continue este acela de a evita leziunile vasculare (după unii autori) şi de a realiza o imobilizare provizorie. Conduita acceptată de tratament este **osteosinteza fără deschiderea focarului de fractură**. Operaţia se execută pe masa ortopedică iar rezultatul manevrelor de

reducere ca şi plasarea implantelor matalice se controlează cu un aparat Röentgen-TV prevăzut cu amplificator de imagine. Se acceptă în fracturile tip I şi II după clasificarea Garden, osteosinteza cu 2-3 şuruburi care se întretaie în triangulaţie, pentru a obţine un montaj cât mai solid (fig. 1.117.a). Şuruburile sau broşele pot fi plasate şi paralel (fig. 1.117.b,c). În fracturile tip Garden III (parţial deplasate) se va încerca mai întâi **reducerea ortopedică** prin una din tehnicile cunoscute (Whitman, Robineau-Contremoulin, Leadbetter, Deyerle). Reducerea se încearcă a fi cât mai **anatomică** iar pentru interpretarea mai precisă a acestor reduceri unghiul Garden (fig. 1.118.) în ambele incidenţe, de la care se admit mici variaţii, este de real folos. Acest unghi este format din diafiza femurală şi direcţia traveelor grupului principal de tensiune. Valoarea normală a acestui unghi este de 160° pe incidenţa de faţă şi 180° pe profil. Reducerea este considerată acceptabilă când unghiul este între 155° şi 180° pe radiografia de faţă şi angulaţia este mai mică de 20° pe radiografia de profil. După o reducere cât mai perfectă, vom căuta să obţinem o **fixare cât mai sigură**. Această fixare rigidă se obţine cel mai bine cu ajutorul unui **implant metalic cu sprijin diafizar**, eventual cu compresiune interfragmentară (fig. 1.117.d,e). Atitudinea chirurgicală în fracturile de tip III este asemănatoare atât la bolnavul adult cât şi la cel vârstnic.

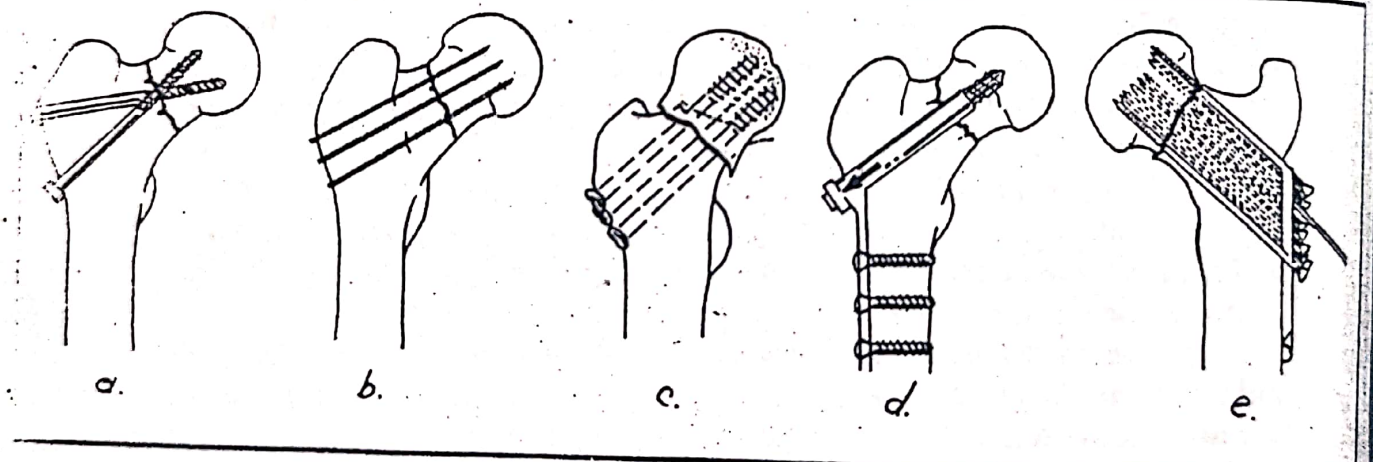

Fig. 1.117. Metode de fixare internă în fracturile colului femural

Fracturile cu deplasare parţială (Garden III) care **nu se reduc**, ca şi **fracturile cu deplasare totală** (Garden IV) urmează o schemă de tratament diferită. Astfel, osteosinteza cu focar deschis cu sau fără osteotomie de valgizare este atitudinea admisă la adult iar proteza reprezintă soluţia de preferat la vârstnici.

Fracturile colului femural care **nu se reduc** la pacienţii sub 60 de ani vor fi reduse "de visu" după **artrotomia şoldului**. După reducere, focarul de fractură va fi fixat rigid prin aceleaşi mijloace.

Fracturile colului femural cu traiect vertical, la tineri, beneficiază de osteosinteză combinată cu osteotomie de valgizare (fig. 1.119.). Se rezecă un fragment osos triunghiular cu baza externă în regiunea intertrohanteriană. După închiderea focarului de osteotomie traiectul de fractură se orizontalizează. În acest fel forţele de forfecare (dominante în traiectele verticale) sunt transformate în forţe de compresiune (traiectul devine orizontal) iar şansele de consolidare se măresc.

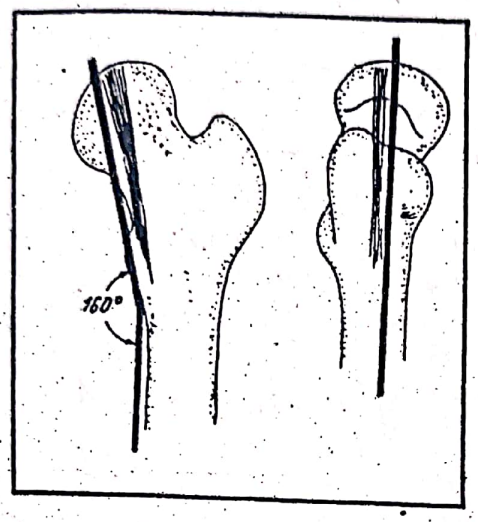

Fig. 1.118. Unghiul Garden

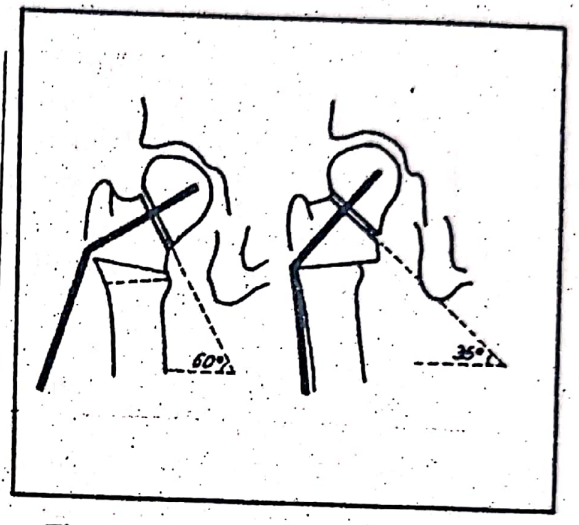

Fig. 1.119. Osteotomie de valgizare

În fracturile colului femural tip Garden III şi IV la **pacienţi de peste 65 de ani** este indicată **înlocuirea protetică.** Se pleacă de la ideea înlocuirii în aceste fracturi a capului femural lipsit de viabilitate ca urmare a interesării vascularizaţiei (hematom, compresiune sau rupere a arterelor retinaculare în cursul deplasării fragmentelor). Artroplastia şoldului poate fi realizată în mai multe maniere, fie ca hemiartroplastie, fie ca artroplastie totală.

Hemiartoplastia (fig. 1.120.a) înlocuieşte capul şi colul femural, implantând după rezecţie o proteză tip Thompson sau Austin-Moore. Frecarea dintre capul metalic al protezei şi cotilul sănătos duce în câţiva ani la apariţia de dureri la nivelul şoldului protezat (cotiloidită). Indicaţia hemiartroplastici rămâne numai la **bolnavii cu speranţă de viaţă scurtă,** la care simptomele de cotiloidită nu mai au timpul de a se manifesta.

Pentru a evita frecarea între cotil şi proteză s-a propus introducerea în cotil a unei cupe care să se articuleze cu capul protezei. Articulaţia intermediară (intraprotetică) preia mişcarea şi protejează în acest fel cotilul. Piesa femurală poate fi cimentată în bontul femural. Acest tip de proteză se numeşte "**intermediară**" şi are indicaţie la subiecţii cu **speranţă de viaţă mai mare de 5 ani**. În cazul deteriorării, proteza intermediară se poate uşor totaliza.

Proteza totală cimentată (PTC) este tehnica prin care sunt implantate două piese, femurală şi cotiloidiană, cimentate cu ajutorul unui ciment pentru os

(polimetacrilat de metil) atât la bontul femural cât şi la cavitatea cotiloidă (fig. 1.120.b). PTC pare indicată în fracturile colului femural tip Garden III şi IV la subiecţii cu speranţa de viaţă cuprinsă între 5 şi 15 ani. Indicaţia expresă este mai ales atunci când studiile scintigrafice, executate în primele 24 de ore, au identificat un risc important de necroză a capului femural.

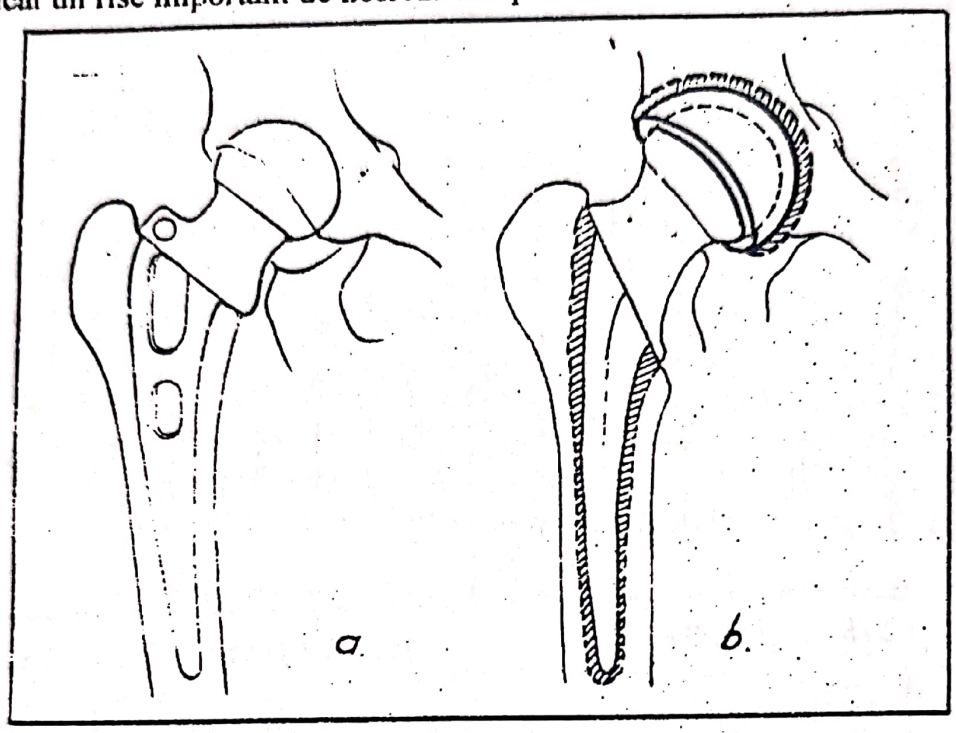

Fig. 1.120. Artroplastia şoldului

Toate aceste mijloace de tratament reprezintă încercări de conservare a funcţiei şoldului şi de reîntoarcere a bolnavului la activităţile anterioare. Tratamentul ortopedic, grevat de o rată mare a mortalităţii, este refuzat (aparat gipsat pelvi-pedios. cizmă antirotatorie, extensie continuă) şi se preferă tratamentul chirurgical, acesta fiind singurul în măsură să scadă mortalitatea bolnavului vârstnic la 7-8% şi să restabilească funcţia şoldului la tânăr şi adult.

Tratate după schema de mai sus, multe dintre fracturile colului femural reduse şi fixate se complică tardiv prin apariţia *necrozei* şi *pseudartrozei*.

Necroza capului femural este o complicaţie specifică regiunii şi este legată de interesarea vaselor care asigură nutriţia capului femural. Are o frecvenţă de 40-45% care decepţionează pe cei care îngrijesc aceste fracturi. Frecvenţa este mai crescută în fracturile de tip III si IV. Clinic se manifestă târziu, la un an de la accident, prin dureri la sprijin. Radiografic capul femural apare neomogen ca structură, cu condensări la nivelul polului superior. Tratament curativ nu există. La stabilirea diagnosticului se încearcă, la început, o **descărcare a şoldului** pentru o perioadă de 2-3 luni, în speranţa unei revascularizări a capului prin colul bine vascularizat. **Osteotomia intertrohanteriană**, cu rol biologic de

revascularizare a zonei necrozate, reprezintă o altă modalitate de tratament. Eşecul acestor metode se rezolvă cu ajutorul **artroplastiei cimentate** la vârstnici şi al **artroplastiei necimentate** la tineri, operaţie prin care se încearcă evitarea dezavantajelor artrodezei şoldului, care a reprezentat până de curând singura soluţie posibilă.

Pseudartroza este cea de a doua complicaţie tardivă şi apare cu o frecvenţă de 10-30%, mai ales în cazul fracturilor cu traiect vertical sau a reducerilor imperfecte. Se manifestă clinic prin dureri la sprijin iar radiografic diagnosticul este uneori evident când între fragmente contactul a fost pierdut sau este incert atunci când într-o fractură osteosintezată calusul lipseşte şi vechiul traiect de fractură este încă vizibil. Tratamentul diferă în funcţie de vârstă. Osteotomia de valgizare-medializare este operaţia indicată la tineri şi artroplastia protetică modalitatea de tratament acceptată la vârstnici.

Cifra ridicată a complicaţilor în fracturile colului femural a făcut să fie denumită "fractura nerezolvată".

Fracturile regiunii trohanteriene

Delimitare. Fracturile situate între baza colului femural şi un plan ce trece la 5 cm sub micul trohanter sunt denumite fracturi ale regiunii trohanteriene (fig. 1.122.)

Fracturile regiunii trohanteriene au fost separate de fracturile colului femural deoarece prezintă unele **caracteristici**:

- cu toate că pot fi întâlnite la orice vârstă, sunt tipice pentru **persoanele de sex feminin în jurul vârstei de 70 de ani** (de 3 ori mai frecvente decât la bărbaţii de aceeaşi vârstă). Explicaţia este osteoporoza fiziologică ce fragilizează pilierul intern al ogivei;
- tratate neoperator, aceste fracturi furnizează o mortalitate de 34,6%, pe când în cele operate mortalitatea scade la jumătate (17,5%);
- prin frecvenţa lor crescută şi spitalizarea obligatorie (30% din persoanele spitalizate într-un serviciu de traumatologie au acest diagnostic) ca şi prin dificultatea tratamentului operator, acest grup fracturar grevează asupra bugetului asistenţei sanitare.

Clasificare. Pentru simplificare dar şi pentru utilitatea sa practică vom adopta în cele ce urmează **clasificarea Evans** care împarte fracturile regiunii în două tipuri: **stabile** şi **instabile**. Sunt considerate **stabile** fracturile la care pintenul postero-intern rămâne integru (fig. 1.121.a,b) şi în contact prin însăşi geometria fracturii (ex. fracturile nedeplasate) sau fracturile la care anatomia pintenului poate fi refăcută după reducerea fracturilor (fracturile bazicervicale sau pertrohanteriene simple din **clasificarea Decoulx şi Lavarde** - fig. 1.123.a,b sau de tip A_1 în **clasificarea AO** - fig. 1.122). Sunt considerate **instabile** fracturile în care anatomia pintenului nu poate fi refăcută după

reducere (fig. 1.121.c,d) sau în cazul în care osul este fracturat cominutiv la nivelul pintenului postero-intern (cele pertrohanteriene complexe - fig. 1.123.c sau de tip A_2 în clasificarea AO). Tot între fracturile instabile sunt încadrate fracturile cu oblicitate inversă - fig. 1.121.e (similare cu subtrohanterienele instabile - fig. 1.123.e sau tipul A_3 din clasificarea AO).

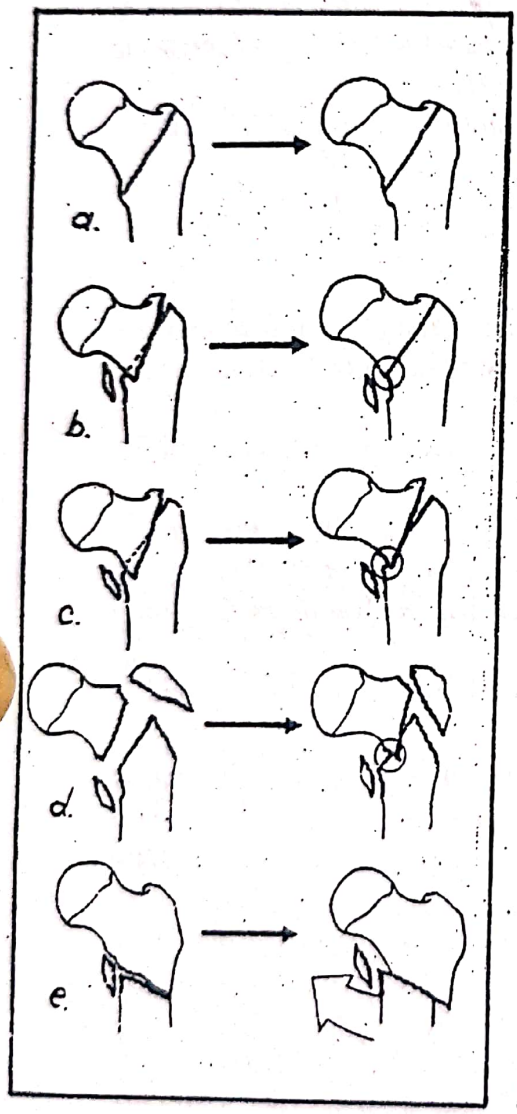

Fig. 1.121.Clasificarea Evans

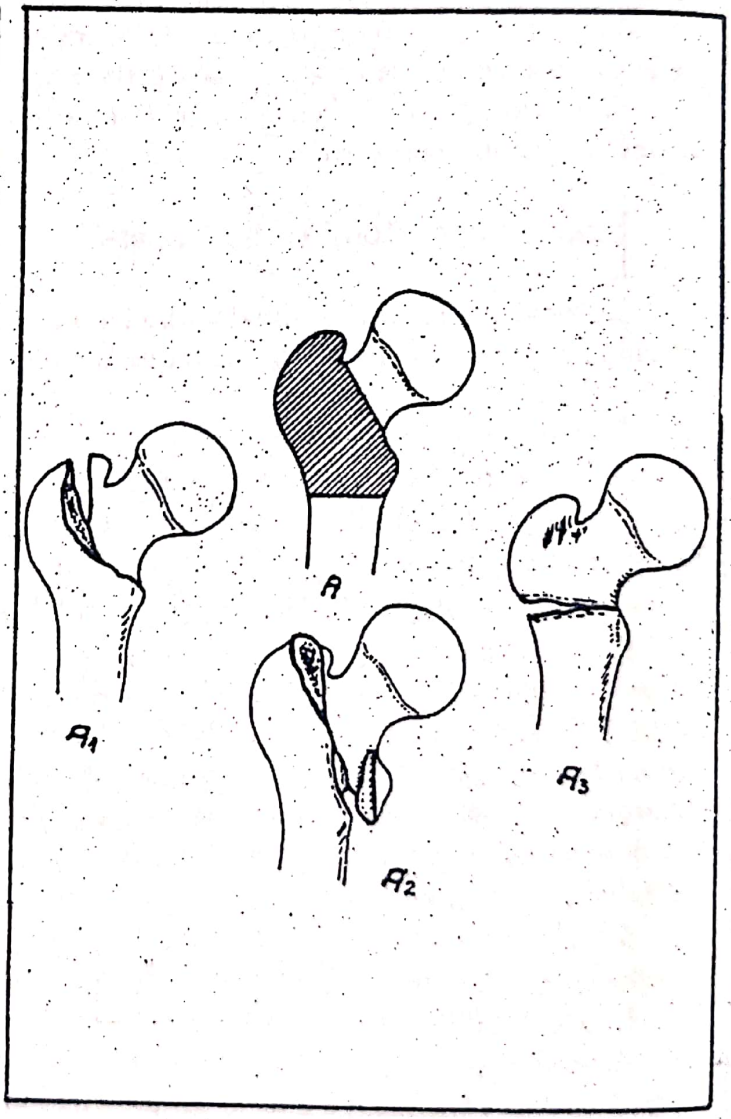

Fig. 1.122. Clasificarea AO

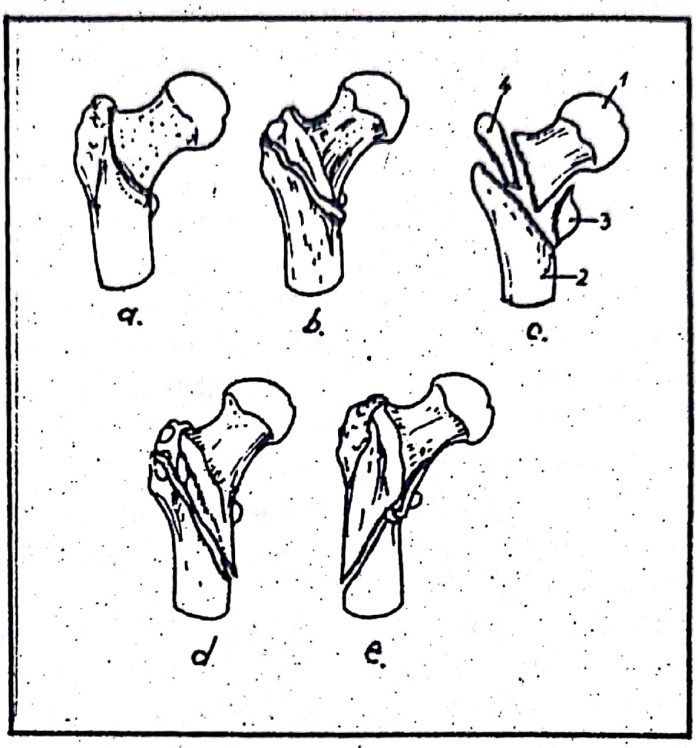

Fig. 1.123. Clasificarea Decoulx şi Lavarde: a-fractură bazicervicală; b-fractură pertrohanteriană simplă; c-fractură pertrohanteriană complexă (cu 4 fragmente); d-fractură intertrohanteriană; e-fractură subtrohanteriană

În fracturile nedeplasate unghiul cervico-diafizar al extremităţii femurale superioare îşi păstrează valoarea normală (de 135°). De multe ori forţa traumatică nu se epuizează după producerea fracturii şi fragmentele de fractură se deplasează: **fragmentul superior** se aşează în **abducţie, rotaţie externă** şi **flexie** iar cel **inferior ascensionează,** se aşează în **adducţie** şi de asemenea în **rotaţie externă.** Se realizează în acest fel deformaţia în **coxa vara** la nivelul extremităţii superioare a femurului.

Examen clinic. Cel mai frecvent se prezintă pentru consultaţie o **femeie în jur de 70 de ani** care descrie o cădere cu sprijin pe şold. După acest accident a prezentat **durere în regiunea şoldului şi impotenţă funcţională totală** (pentru mişcări, sprijin sau mers). În fracturile **nedeplasate** informaţiile oferite de examenul clinic se rezumă la semnele de mai sus. În fracturile **deplasate** vom constata la inspecţie aceeaşi atitudine ca în fracturile colului femural (scurtare, adducţie, rotaţie externă) cu imposibilitatea desprinderii talonului de pe planul patului cu membrul inferior în extensie. În plus, inspecţia decelează şi o **deformaţie "în crosă"** cu o **scurtare** de 7-8 cm (mult mai importantă comparativ cu fracturile colului femural).

Scanned with OKEN Scanner

Examenul radiografic confirmă supoziţia clinică şi permite încadrarea fracturii în unul din cele două tipuri - stabil sau instabil.

Evoluţie. Netratate, fracturile deplasate ale regiunii consolidează în 3-5 luni printr-un **calus vicios** în poziţie de coxa vara şi rotaţie externă.

Tratament. Pentru tratamentul acestor fracturi este acceptat în unanimitate **tratamentul operator**. Ca o alternativă la această modalitate de tratament se poate uneori discuta folosirea aparatului gipsat pelvi-pedios (fracturile fără deplasare la tineri), extensia continuă sau tratamentul funcţional.

Tratamentul chirurgical începe printr-un **prim timp de reducere.** Reducerea se face instrumental cu ajutorul mesei ortopedice imprimând fragmentului inferior o triplă mişcare: extensie, uşoară abducţie şi rotaţie externă. Reducerea se controlează din două incidenţe, faţă şi profil, preferabil cu ajutorul unui Röentgen-TV cu amplificator de imagine. Ne putem afla în faţa a două situaţii: contactul intern şi posterior dintre fragmentele principale de fractură a fost restaurat şi reducerea este **stabilă, anatomică,** sau contactul posterior şi intern nu a putut fi restaurat deoarece la acest nivel persistă un gol sau o încălecare între fragmentele de fractură şi reducerea este **instabilă, neanatomică**. Cum această a doua situaţie nu este acceptabilă, predispunând la varizarea sau la retroversia fragmentului cervico-cefalic, se vor face unele manevre intraoperatorii de stabilizare a fracturii. Dispunem în acest sens de:

⇨ **reducerea anatomică sângerândă a fracturii,** iar când acest lucru nu este posibil se va încerca

⇨ stabilizarea focarului de fractură prin **osteotomie** (Dimon şi Hugston sau Sarmiento) sau

⇨ stabilizarea prin **reducere în valgus** (Wayne-County).

Al doilea timp al actului chirurgical este cel de **fixare** a reducerii. Fixarea se face conform unei planificări ("planning" preoperator). În fracturile stabile (nedeplasate, reduse anatomic) fixarea se va face folosind unul dintre mijloacele cunoscute pentru această regiune: cuiul-placă, lama-placă cu unghi fix de 135°, placa articulată Mac Laughlin, şurubul-placă tip DHS (fig. 1.124.a) sau placa condiliană cu unghi de 95° (fig. 1.124.b). Osteosinteza condilo-cefalică cu tije elastice Ender (fig. 1.124.c) îşi găseşte încă o indicaţie pentru fixarea fracturilor stabile. Toate aceste mijloace de fixare oferă rezultate bune în cazul fracturilor stabile.

Fixarea fracturilor instabile rămâne însă o problemă. Folosirea în aceste cazuri a materialului descris mai sus conduce de obicei la varizarea şi sau retroversia cervico-cefalică. În acest caz montajul folosit în vederea osteosintezei fracturilor se deteriorează în sensul că acesta protruzionează în articulaţie, se rupe la nivelul joncţiunii, se desolidarizează la nivelul articulaţiei sau coada plăcii rupe şuruburile cu care era inserată şi se îndepărtează de diafiză. Pentru evitarea acestor complicaţii este bine ca fixarea fracturilor trohanteriene instabile să se realizeze cu şurubul de compresiune combinat cu un sistem de alunecare la

Scanned with OKEN Scanner

nivelul cozii (fig. 1.124.d), sistem care permite alunecarea axială şi telescoparea în focar cu păstrarea unghiului cervico-diafizar. Tehnicile mai vechi de stabilizare tip Dimon şi Hugston sau Sarmiento par a fi în prezent abandonate din cauza ratei mari a complicaţiilor.

Chiar în fracturile **stabile** este bine să se aleagă fixarea cu DHS pentru următoarele motive:

- pe masă fractura este în tracţiune; la relaxare apare impactare secundară;
- şurubul se fixează mai bine decât orice alt mijloc (cui, lamă) în extremitatea femurală superioară.

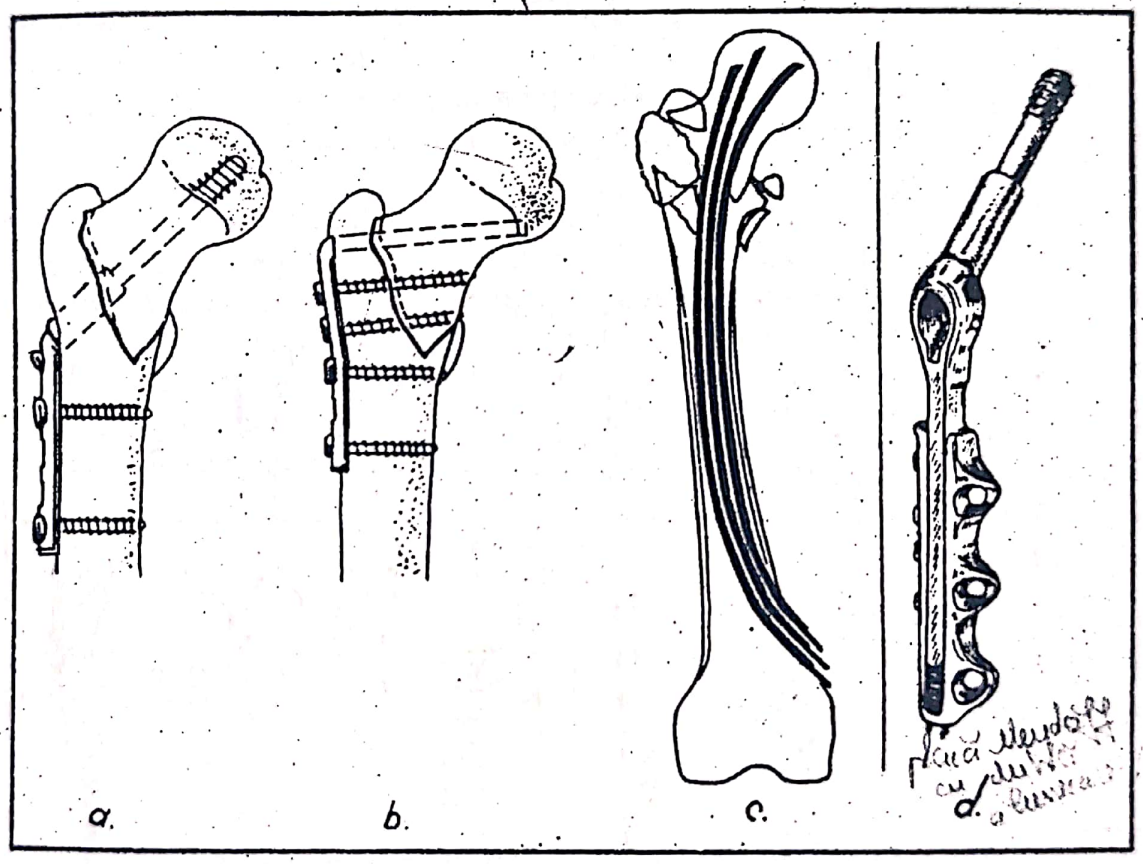

Fig. 1.124. Tipuri de osteosinteză în fracturile trohanteriene

În fracturile trohanteriene instabile care au un fragment superior scurt, la bolnavii taraţi sau la cei cu osteoporoză marcată se discută şi eventualitatea unei **hemiartroplastii**.

La bolnavii vârstnici, cu osteoporoză severă, prezentând fracturi instabile, se poate apela pentru îmbunătăţirea stabilităţii la plombajul golului cu ciment pentru os (polimetacrilat de metil) sau grefarea pintenului postero-intern

(osteosinteză cimentată, osteosinteză şi grefă).

Referitor la tratamentul operator al acestor fracturi asistăm la o tendinţă de separare a unei variante şi anume **fracturile subtrohanteriene**. Se descriu sub această denumire fracturile situate între **micul trohanter** şi **istmul** diafizei femurale. Aceste fracturi pot fi întâlnite atât la tineri (în marile traumatisme) cât şi la vârstnici (în traumatismele banale "de casă"). Ceea ce le caracterizează anatomopatologic este apariţia unor traiecte de fractură şi în plan frontal, de unde necesitatea de a fi fixate în două planuri. Cele mai folosite clasificări sunt cele descrise de Seinsheimer (care ţine cont de numărul fragmentelor şi sediul traiectelor de fractură - fig. 1.125.) şi clasificarea Russel-Taylor a fracturilor subtrohanteriene, bazată pe interesarea sau nu a fosetei piriforme (fig. 1.126.).

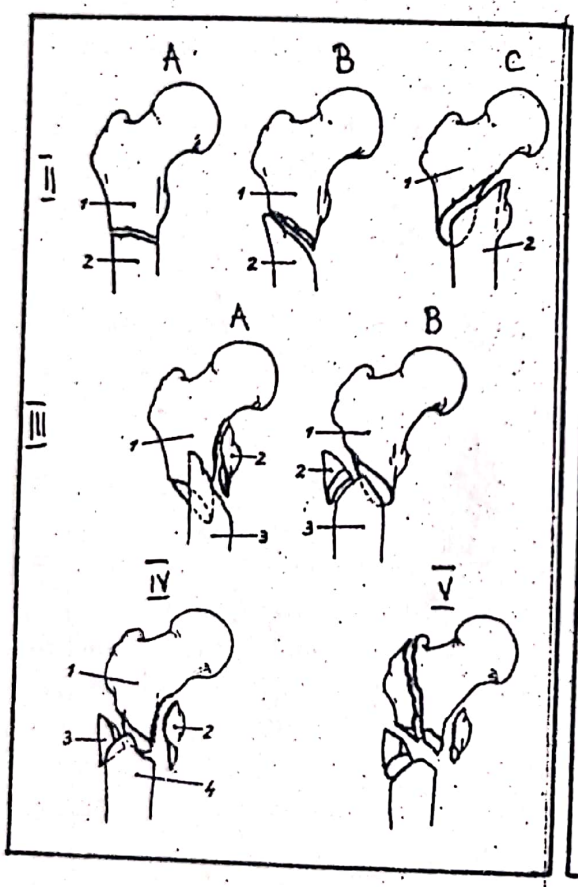

Fig. 1.125. Clasificarea Seinsheimer

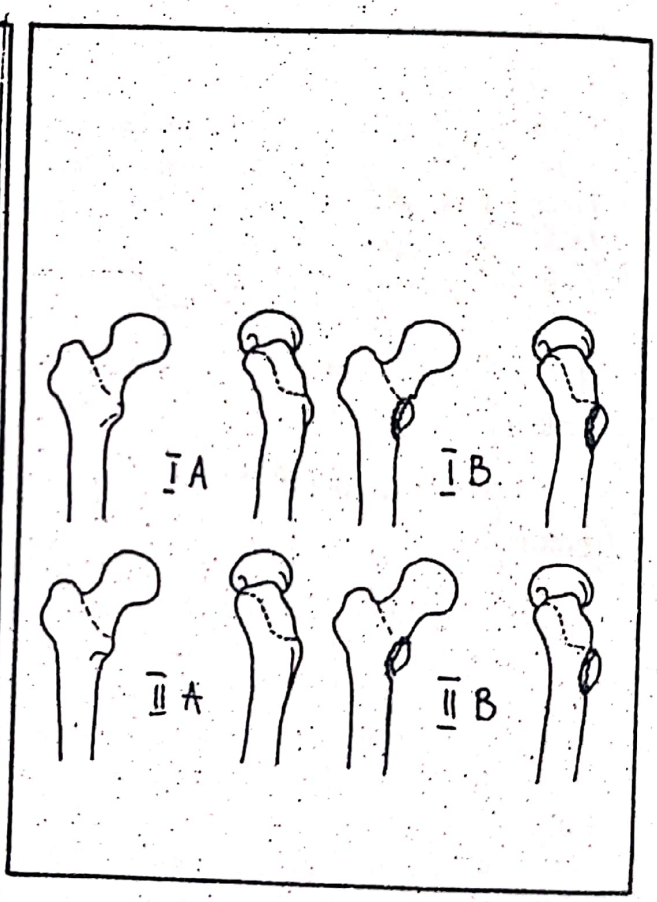

Fig. 1.126. Clasificarea Russell-Taylor

Clasificarea Seinsheimer a fracturilor subtrohanteriene:

- tip I: fracturi nedeplasate sau cu deplasare mai mică de 2 mm;
- tip II: fracturi cu 2 fragmente, cu subtipurile:
  - -A: traiect transversal;
  - -B: traiect spiroid cu micul trohanter solidar cu fragmentul proximal;
  - -C: traiect spiroid cu micul trohanter solidar cu fragmentul distal;

• tip III: fracturi cu 3 fragmente, cu subtipurile:
-A: traiect spiroid, cu micul trohanter solidar cu al treilea fragment;
-B: traiect spiroid cu al treilea fragment "în aripă de fluture";
• tip IV: fracturi cominutive cu 4 sau mai multe fragmente;
• tip V: fracturi subtrohanteriene-intertrohanteriene.

Clasificarea Russell-Taylor:

• grup I: fracturi ce nu interesează foseta piriformă, cu subtipurile:
-A: liniile de fractură şi cominuţia se extind de sub micul trohanter spre istmul femural;
-B: liniile de fractură şi cominuţia interesează, în plus, aria micului trohanter;
• grup II: fracturi ce se extind proximal în marele trohanter şi interesează foseta piriformă, cu subtipurile:
-A: fără cominuţie semnificativă sau fractura micului trohanter;
-B: cu cominuţie semnificativă a corticalei femurale interne şi cu fractura micului trohanter;

Prin studii experimentale de biomecanică referitoare la această varietate fracturară s-a constatat că osteosinteza centromedulară (centrică) este mai fiabilă pentru fixarea acestor fracturi decât sistemele convenţionale descrise mai sus (excentrice). În această situaţie se pare că în prezent sunt acceptate pentru rezolvarea fracturilor subtrohanteriene două metode: reducerea indirectă urmată de fixare cu placă condiliană (fig. 1.127.) sau osteosinteza centromedulară blocată cu focar închis în sistem Gamma (fig. 1.128.).

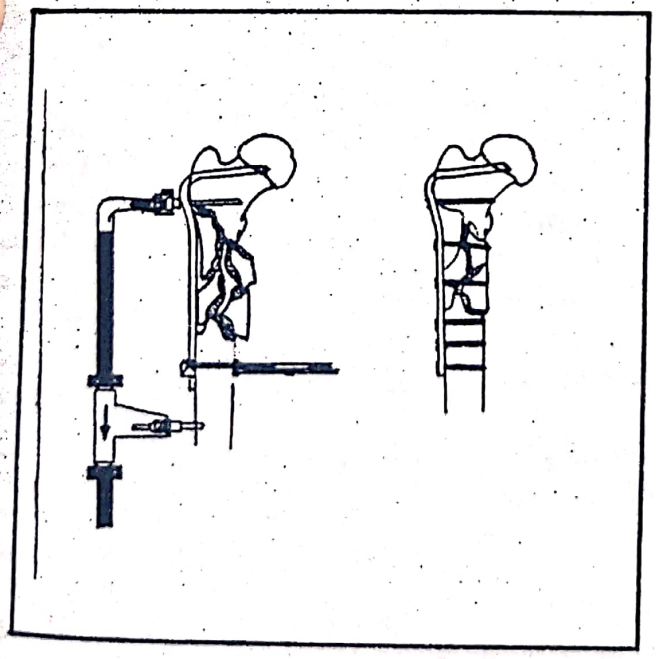

Fig. 1.127. Reducere indirectă şi fixare cu placă

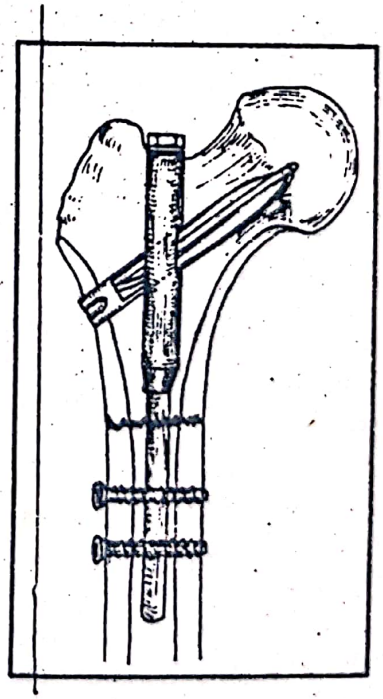

Fig. 1.128. Cuiul Gamma

Scanned with OKEN Scanner

Fracturile diafizei femurale

Delimitare. Sub această denumire sunt cuprinse fracturile având sediul între un plan ce trece la 5 cm sub micul trohanter şi un al doilea plan situat la aproximativ 12-15 cm deasupra interliniului articular al genunchiului.

Mecanism de producere. Diafiza femurală este bine acoperită de masa musculară care, în general, o protejează. Atunci când diafiza cedează, acest lucru se întâmplă la adultul tânăr (adeseori politraumatizat) printr-un mecanism **indirect** de flexie a diafizei femurale, cu exagerarea curburii sale anterioare. Cauzele obişnuite sunt accidentele de circulaţie (lovirea genunchiului de bordul maşinii în decelerările bruşte, accidente de motocicletă), căderile de la înălţime. Atunci când torsiunea este mecanismul indirect de producere, apar fracturile spiroide (eventual cu al treilea fragment) tipice în cazul accidentelor sportive (ski). Mult mai rar, mecanismul prin care femurul se fracturează este cel **direct** (traumatisme violente sau prin împuşcare, cu apariţia fracturilor segmentale sau cominutive, deschise uneori).

Anatomie patologică. Din punct de vedere anatomopatologic pot fi descrise toate traiectele de fractură şi deplasările cunoscute. Din cauza acţiunii puternicelor grupe musculare, în fracturile din treimea superioară a diafizei, între fragmente se realizează adesea o "crosă" cu convexitatea externă şi anterioară iar în cele din treimea inferioară o angulaţie cu vârful posterior.

Examenul clinic. Fracturile diafizei femurale nu sunt greu de diagnosticat. Când bolnavul este conştient, el descrie circumstanţele accidentului (circulaţie, precipitare, sport) iar subiectiv acuză durere importantă la nivelul coapsei şi impotenţă funcţională totală la acest nivel. **Examenul obiectiv** decelează iniţial la inspecţie deformările caracteristice (crosă, angulaţie) pentru ca mai târziu ele să fie parţial mascate de tumefiere. Rotaţia externă a membrului inferior sub sediul fracturii (planta repauzează cu marginea sa externă pe planul patului) ca şi o scurtare evidentăde partea membrului afectat (talonul de partea bolnavă ascensionat cu 3-6 cm faţă de partea sănătoasă) completează tabloul clinic la inspecţie. Palparea descoperă durere provocată la compresiunea coapsei în dreptul fracturii; este deosebit de important să cercetăm starea vascularizaţiei (mai ales în fracturile situate în treimea inferioară a diafizei) ca şi cea a inervaţiei.

De notat faptul că pierderile mari de sânge în focar, de peste 1 litru ca şi severitatea traumatismului explică uneori posibilitatea apariţiei emboliei şi a şocului.

Radiografia coapsei, care cuprinde şoldul şi genunchiul, arată geometria exactă a traiectului fracturar şi exclude alte fracturi (col femural, cotil) ale căror semne clinice pot fi mascate de simptomatologia bogată remarcată la examenul clinic al fracturii diafizare.

Evoluţie, complicaţii. Bine tratată, fractura consolidează la adult în 3-4 luni. Dintre complicaţii au oarecare specificitate şocul traumatic, embolia,

Scanned with OKEN Scanner

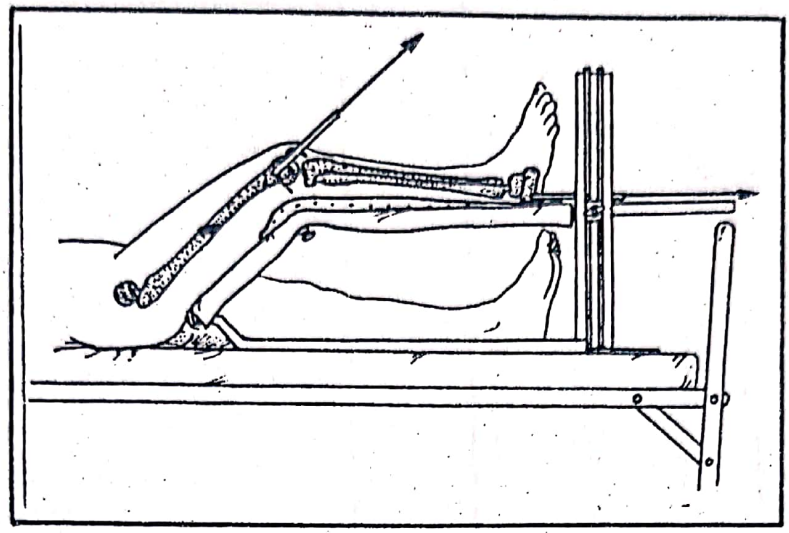

Fig. 1.129. Extensia continuă pe atelă Braun-Böhler

leziunile vasculare ale arterei femurale la trecerea prin inelul celui de-al treilea adductor şi redoarea genunchiului. În rest, pot fi întâlnite complicaţiile obişnuite.

Tratament. Pentru tratamentul fracturilor diafizei femurale pot fi folosite următoarele metode: 1) *reducere urmată de imobilizare cu aparat gipsat, 2) extensia continuă, 3) aparatajul funcţional Sarmiento, 4) fixarea externă prin metoda Scudese* şi *5) tratamentul operator.*

1. Se tratează rar fracturile deplasate ale diafizei femurale prin **reducere şi imobilizare cu aparat gipsat** deoarece la adult contracţiile musculare deplasează fragmentele fracturate ceea ce va conduce la apariţia calusului vicios.

2. **Extensia continuă** (fig. 1.129.) pe atelă Braun-Böhler (clasică) sau metoda îmbunătăţită în suspensie este folosită rar ca tratament definitiv. Este metoda preferată de imobilizare a fracturilor diafizei femurale în aşteptarea tratamentului definitiv şi în acest caz inserţia broşei pentru tracţiune îşi va avea sediul la nivelul tuberozităţii anterioare a tibiei. Extensia continuă îşi găseşte de asemenea indicaţia ca tratament adjuvant în cazul osteosintezelor de aliniere.

3. Înaintea aplicării **aparatajului funcţional Sarmiento** se începe de obicei cu o extensie continuă de 2-3 săptămâni (fig. 1.130.). Scurtările şi angulaţiile rămân totuşi probleme serioase.

4. În unele situaţii speciale (bătrâni, contraindicaţii chirurgicale) se poate folosi şi tehnica de reducere a fracturilor cominutive diafizare şi fixarea reducerii printr-un sistem de cuie Steinmann inserate proximal şi distal de fractură şi încorporate într-un cilindru gipsat al coapsei (fig. 1.131.).

5. Tratamentul fracturilor diafizei femurale rămâne a fi în esenţă cel **operator**, existând două metode: fixarea fragmentelor fracturare prin *osteosinteză centromedulară* sau mai rar prin *osteosinteză cu placă*.

Probleme speciale de tratament ridică fracturile cominutive (reducere

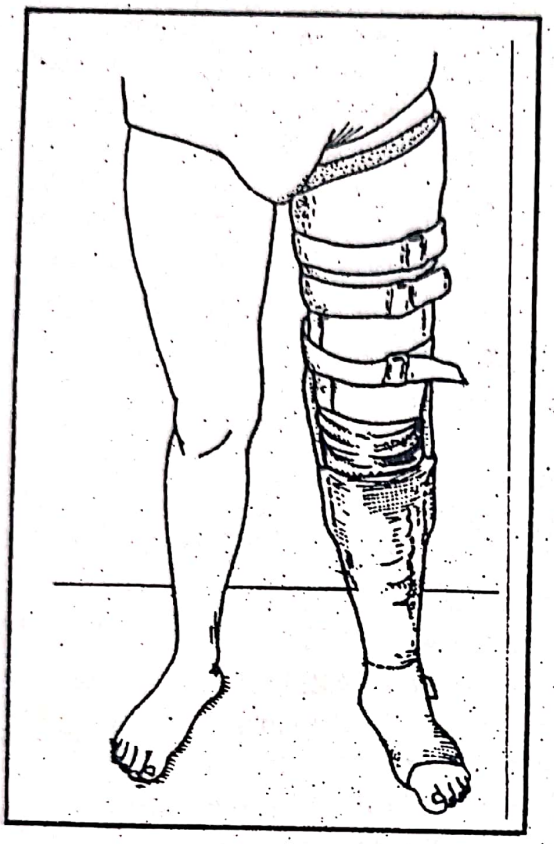

Fig. 1.130. Aparatajul Sarmiento

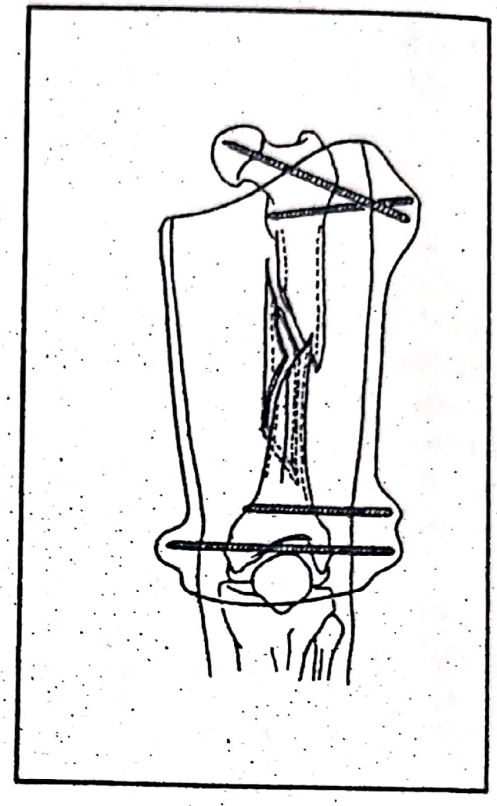

Fig. 1.131. Cilindru gipsat cu cuie Steinmann încorporate

indirectă) sau fracturile deschise.

Fixarea centromedulară are multiple avantaje: spitalizare de scurtă durată, reluarea rapidă a mişcărilor şi a mersului dar şi vindecarea fiziologică a fracturii (calusul este progresiv încărcat fiind astfel stimulate formarea şi remodelarea sa). Ea rămâne metoda preferată de tratament în fracturile diafizare din treimea medie a osului. Existenţa unei strâmtori a diametrului canalului medular femural în treimea superioară a diafizei şi curbura anterioară a diafizei au condus în timp la unele modificări ale tehnicilor iniţiale de osteosinteză centromedulară. Astăzi sunt folosite tehnicile de introducere cu focar deschis şi mai ales cu focar închis. Au apărut în timp osteosinteza centromedulară cu alezaj ca şi osteosinteza centromedulară blocată în sistem "dinamic" (şurub numai în gaura proximală) pentru fracturile potenţial instabile în rotaţie sau "static" (şuruburi atât proximal cât şi distal faţă de focarul de fractură) indicate în fracturile potenţial instabile în rotaţie şi în care fragmentele pot telescopa (generând scurtare). Indicaţiile unuia sau altuia dintre procedee sunt bine schematizate de Winquist şi Hansen (fig. 1.132.).

Clasificarea Winquist şi Hansen se referă la sediul şi tipul traiectului de fractură şi din acest punct de vedere distingem:

- fractură cominutivă:
  - tip I (fig. 1.132.a);
  - tip II (fig. 1.132.b);
  - tip III (fig. 1.132.c);
  - tip IV (fig. 1.132.d);
- fractură segmentală:
  - transversală (fig. 1.132.e);
  - oblică şi cominutivă (fig. 1.132.f);
  - spiroidă (fig. 1.132.g);
- fractură situată proximal:
  - transversală (fig. 1.132.h);
  - oblică (fig. 1.132.i);
  - cominutivă (fig. 1.132.j);
- fractură situată distal
  - transversală (fig. 1.132.k)
  - oblică (fig. 1.132.l)
  - cominutivă (fig. 1.132.m).

Blocajele statice vor fi "dinamizate" după 6-12 săptămâni, pentru evitarea efectului de spongiozare a corticalei. Există în uz mai multe sisteme de osteosinteză blocată: din prima generaţie (cuiul Grosse-Kempf), din a doua generaţie (cuiele Russel-Taylor) şi îşi fac apariţia cuielo centromedulare blocate în multiple variante (AO - fig. 1.133.) care se adaptează unor situaţii particulare ale traiectelor de fractură. Vindecarea fracturilor diafizare folosind această metodă este raportată în 97% din cazuri.

Osteosinteza cu placă este indicată în fracturile diafizei femurale cominutive sau în fracturile din porţiunile proximală (subtrohanteriană) sau distală (supracondiliană), mai ales dacă nu avem la îndemână echipamentul necesar pentru folosirea cuiului centromedular blocat. Rezultatele metodei sunt în 85% din cazuri bune şi excepţionale, 9% necesită grefare în timpul al doilea (şi de aceea se recomandă grefare iniţială) iar în 6% din cazuri apare infecţia. Şcoala AO încearcă să aducă îmbunătăţiri osteosintezei cu placă prin folosirea distractorului pentru reducerea "indirectă" a fracturii, ceea ce favorizează apariţia calusului (în lipsa grefării iniţiale) ca şi în cazul osteosintezei centromedulare blocate cu focar închis. Este de dorit utilizarea plăcilor tip ACP (auto compression plate), DCP (dynamic compression plate) sau LC-DCP (limited contact-dynamic compression plate).

Fracturile cominutive sunt produse ca urmare a unor traumatisme de mare energie (high energy injury), se însoţesc de o pierdere importantă de sânge la nivelul hematomului fracturar şi uneori sunt şi deschise. În conformitate cu clasificarea bazată pe gradul fragmentării circumferenţiale a diafizei, tratamentul acestor fracturi este diferenţiat. În cominuţiile de tip I şi II osteosinteza centromedulară clasică poate fi de cele mai multe ori suficientă, pe când în

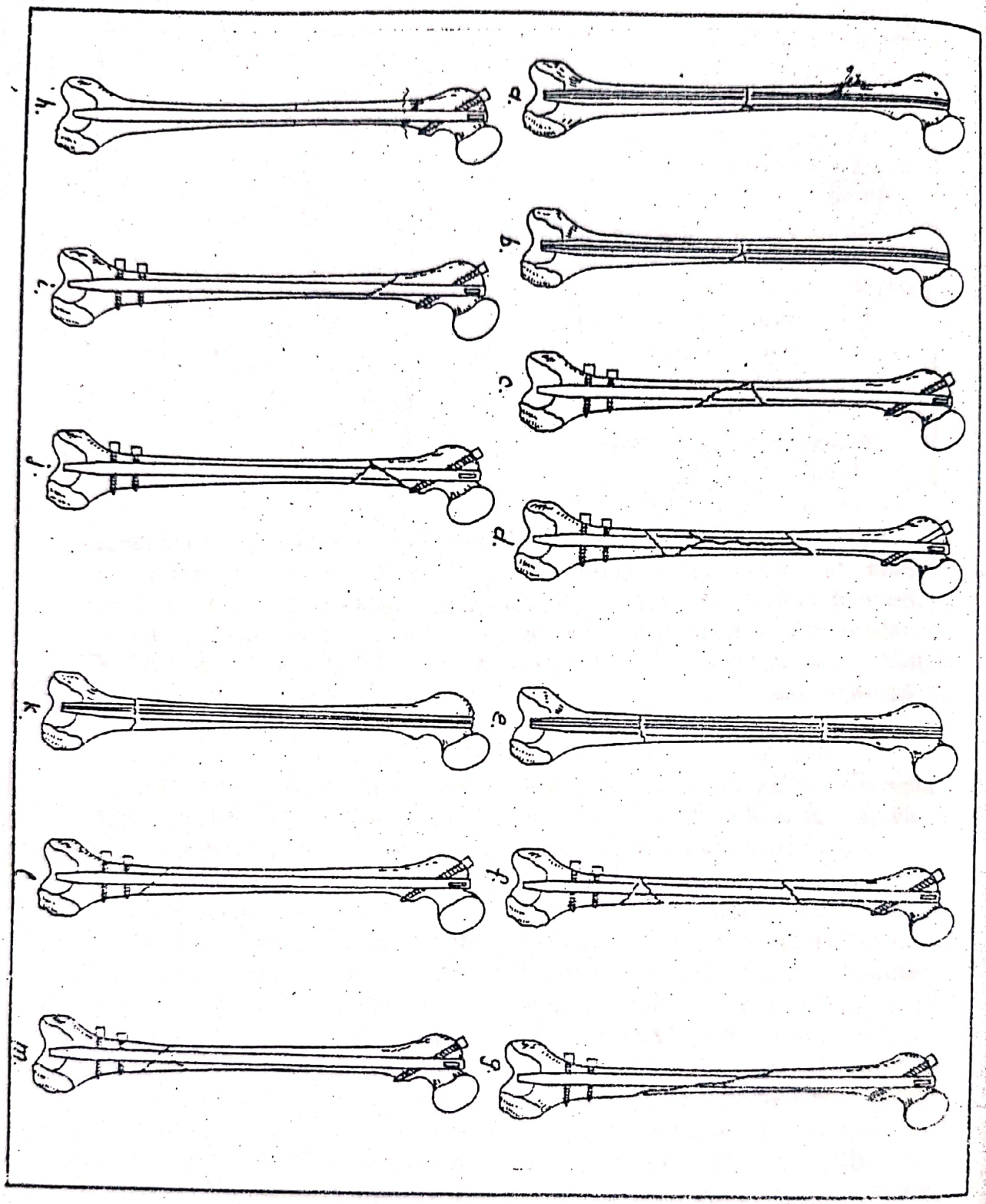

Fig. 1.132. Clasificarea Winquist şi Hansen a fracturilor cominutive în funcţie de traiect şi modalităţi de osteosinteză

Scanned with OKEN Scanner

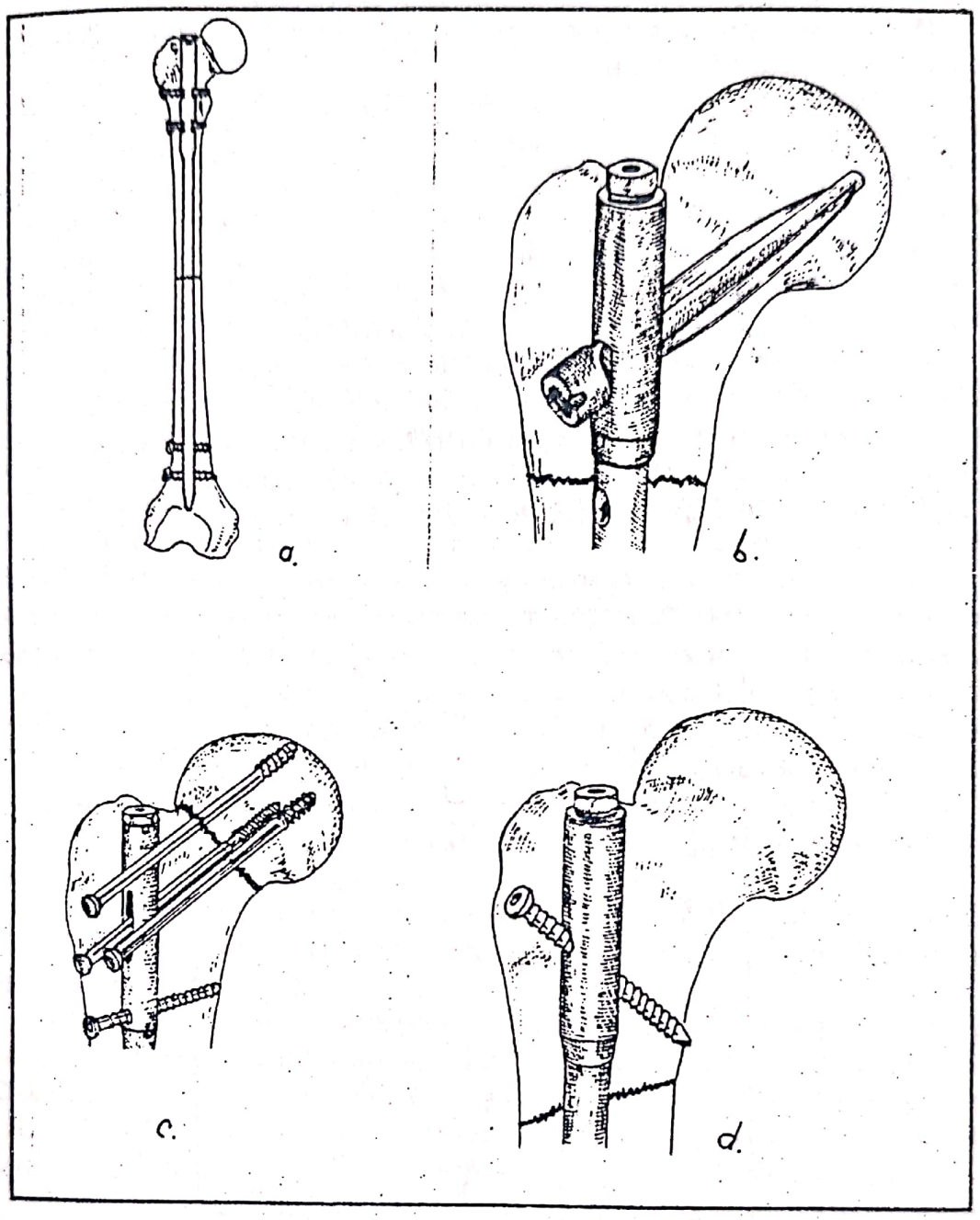

Fig. 1.133. Cuie centromedulare blocate,utilizate pentru: a-fractură diafizară; b-fractură subtrohanteriană; c-fractură diafizară asociată cu fractură de col femural; d-fractură subtrohanteriană cu traiect inversat

cominuțiile de tip III şi IV osteosinteza centromedulară blocată rămâne singura metodă acceptată. În lipsa materialului necesar se poate lua în considerație extensia continuă, metoda Sarmiento, combinarea osteosintezei de aliniere cu extensia continuă, plăcile înşurubate, combinarea osteosintezei centromedulare cu cerclaj (cu rezultate contradictorii - satisfăcătoare pentru Winquist şi Hansen

Scanned with OKEN Scanner

1980 şi proaste pentru Johnson 1984), tijele Ender în "arc secant". Soluţia ideală rămâne folosirea tijei blocate.

În **fracturile deschise**, pe lângă principiile generale de îngrijire care rămân aceleaşi, stabilizarea fracturii diafizare se face diferit în funcţie de tipul deschiderii. În deschiderile tip I şi II fără o contaminare importantă, începuirea imediată (fără alezaj) pare a fi soluţia acceptată pentru stabilizare. Chiar fracturile deschise tip IIIA pot fi tratate similar dacă prelucrarea plăgii s-a făcut în primele 8 ore de la traumatism. În deschiderile tip IIIA prezentate după 8 ore sau în cele tip IIIB preferinţele oscilează între fixarea externă (fig. 1.134.) sau instalarea unei extensii continue "de aşteptare", urmată de osteosinteză centromedulară întârziată (la 5-7 zile după acoperire). În deschiderile tip IIIC se foloseşte stabilizarea cu fixator extern a fracturii sau amputaţia la politraumatizaţi. Rezultatele obţinute cu acestă schemă de tratament sunt bune în deschiderile tip I, II şi IIIA problematice în tip IIIB şi nestudiate încă în cele de tip IIIC.

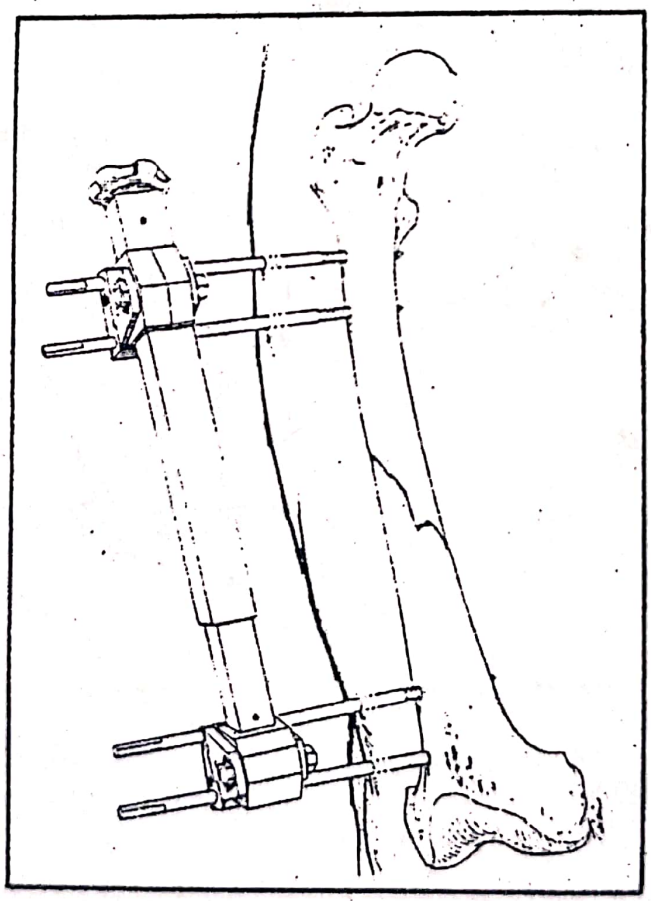

Fig. 1.134. Fixarea externă

Scanned with OKEN Scanner

Fracturile extremității inferioare a femurului

Delimitare. Sunt considerate fracturi ale extremității femurale inferioare (EFI) întreruperile continuității osoase situate între interliniul articular al genunchiului și un plan situat la 12 cm (Vidal) deasupra acestuia. Limita superioară rămâne totuși variabilă și de multe ori se extinde până acolo unde tija Küntscher nu mai reprezintă o posibilitate de osteosinteză a fracturii.

Frecvența fracturilor EFI este în continuă creștere. Ea reprezintă 11-14% din fracturile femurului.

Mecanismul de producere este diferit în raport cu vârsta. La **tineri** fracturile se produc printr-un **traumatism indirect**, cu accentuarea curburii anterioare a femurului care cedează în zona sa metafizară. Este modalitatea de producere a fracturii în cazul accidentelor de circulație sau căderilor de la înălțime. În accidentele de trafic există două posibilități și anume una în care genunchiul flectat izbește bordul mașinii sau a doua, în care genunchiul fiind în extensie este solicitat de acțiunea axială a forței de decelerare bruscă ce se transmite prin intermediul piciorului sprijinit de podeaua vehicolului. În căderile de la înălțime fractura se produce în același fel. În căderile cu sprijin în ax (în genunchi sau în picioare) apar fracturile metafizare iar în înclinările în valg sau var se produc fracturile unicondiliene. La **vârstnici** o alunecare sau o cădere face ca osul să cedeze la nivelul metafizei osteoporotice, cu toate că traumatismul a fost minor. Mult mai rar **traumatismul direct** este implicat în producerea fracturilor de la acest nivel (trecerea unei roți, proiectil).

Anatomie patologică și clasificare. În funcție de **interesarea articulației** fracturile se împart în extraarticulare, intraarticulare și extra- și intraarticulare (fig. 1.136.).

Fracturile extraarticulare (supracondiliene) au traiectul situat deasupra marginii superioare a condililor. Traiectul are aspecte deosebite (A1-A2-A3-clasificarea AO) dar de cele mai multe ori are o direcție oblică în jos și înainte în așa fel încât fragmentul superior este ascuțit și poate fi asemănat cu un "cioc de clarinet" (fig. 1.135.a). Fractura poate fi fără deplasare. Când

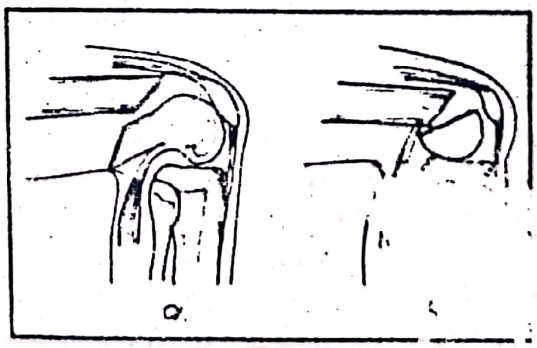

Fig. 1.135. Deplasarea fracturilor [illegible] EFI

deplasarea există. ea se face regulat şi anume: fragmentul superior alunecă în jos şi înainte. În drumul său fragmentul superior poate înţepa fundul de sac subcvadricipital, cvadricepsul, aponevroza şi chiar pielea (fractură deschisă dinăuntru - înafară). În acest fel se explică şi frecventa interpoziţie a părţilor moi (capsulă, sinovială, muşchi) între fragmentele de fractură. Fragmentul inferior, la rândul său ascensionează (tras de muşchii lungi ai coapsei), rotează posterior (sub acţiunea gemenilor), angulează (în var sau valg) şi rotează extern (prin greutatea gambei).

La copil dezlipirile epifizare se clasifică după Salter şi Harris. De notat că traiectul este în acest caz transversal şi că deplasările, când există, se fac cu direcţie inversă decât la adult: epifiza trece înaintea diafizei în timp ce fragmentul diafizar se plasează în spaţiul popliteu (fig. 1.135.b).

■ **Fracturile intraarticulare** sunt la rândul lor de două tipuri: ***supra- şi intercondiliene*** şi ***unicondiliene***.

• **fracturile supra şi intercondiliene** (C_1) au două traiecte elementare: unul situat supracondilian identic cu cel descris mai sus; al doilea situat în plan sagital care separă condilii între ei. Atunci când există deplasare, aceasta se face ca şi în cazul fracturilor supracondiliene, adăugându-se şi o înfundare a diafizei între cei doi condili, precum şi o basculă divergentă a condililor.

• **fracturile unicondiliene** prezintă traiecte de separare sau înfundare. **Fracturile-separare** au în comun faptul că traiectul fracturar separă unul dintre condili atât de celălalt cât şi de diafiză (B_2). Traiectul poate fi situat în plan sagital (fractură Trélat interesând condilul intern), în plan frontal (fractura Hoffa interesând voluta condilului femural extern B_3) sau într-un plan intermediar (la 45° între sagital şi frontal). Deplasarea constă în ascensiunea condilului ("în treaptă de scară") şi rotaţia acestuia. **Fracturile-înfundare** constau în tasări osteo-cartilaginoase situate la partea superioară a condililor şi sunt mai greu de descoperit.

■ **Fracturile intra- şi extraarticulare** (diafizo-metafizo-epifizare) combină un traiect extraarticular (cominutiv) supracondilian de la care iradiază un traiect intraarticular.

La leziunile osoase descrise se pot adăuga leziuni ale părţilor moi: deschiderea fracturii (20%), interesarea fundului de sac sinovial (explicând frecvenţa redorilor articulare) şi chiar vasculonervoase (artera poplitee şi nervul sciatic popliteu extern).

Aspectele clinice sunt uneori sugestive, ca în cazul **fracturilor supra- şi intercondiliene deplasate**. Se prezintă pentru consultaţie un bolnav tânăr care a suferit un accident de circulaţie. Acuză durere la nivelul genunchiului şi impotenţă funcţională totală. La inspecţie ne frapează deformaţia (varus, valgus), îngroşare în sens antero-posterior, hemartroza importantă (bombarea fundului de sac, ştergerea reliefurilor perirotuliene, şoc rotulian prezent) şi poziţia vicioasă de rotaţie externă completă a gambei. Se notează uneori existenţa echimozei.

Scanned with OKEN Scanner

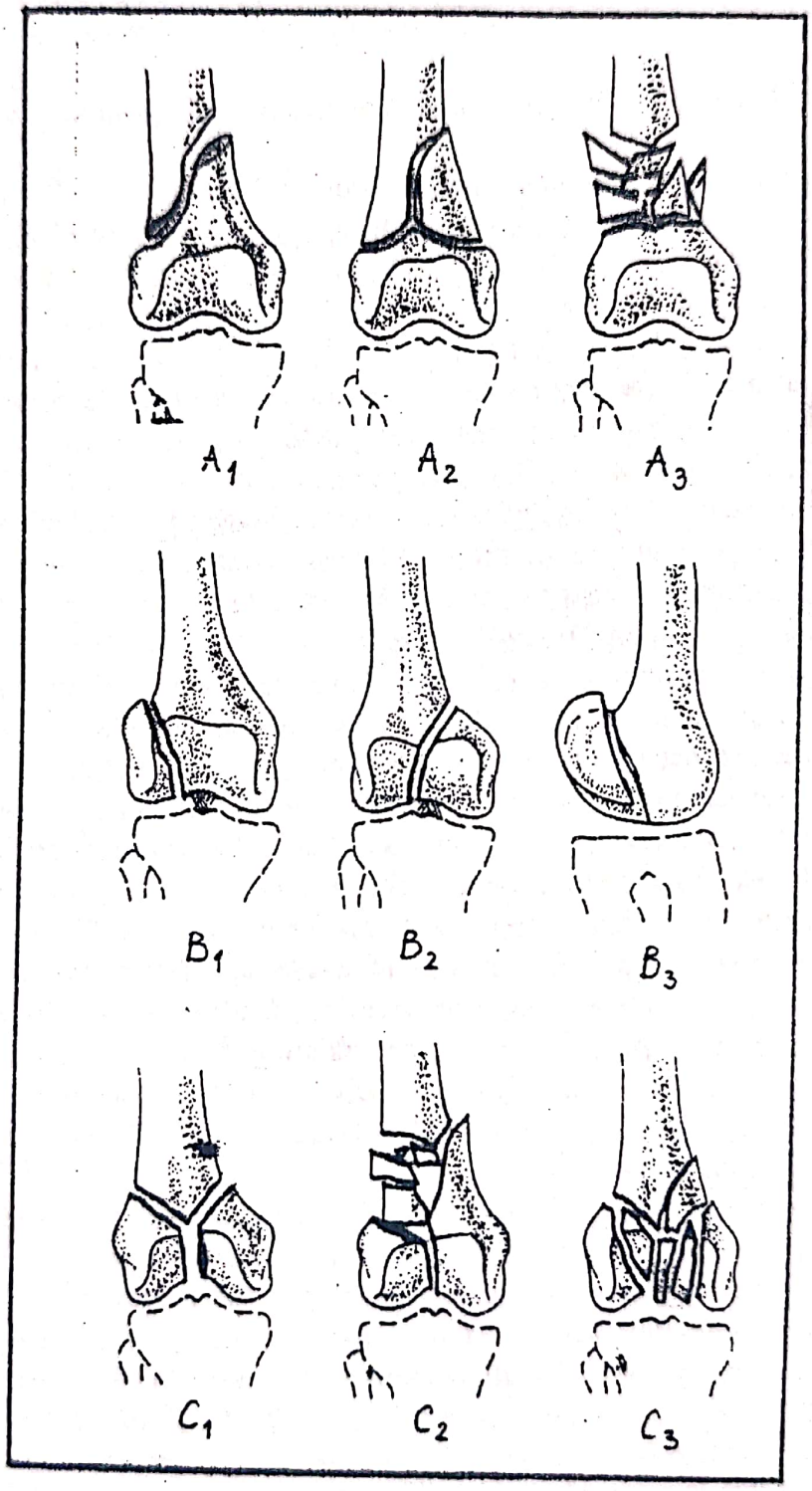

Fig. 1.136. Clasificarea AO a fracturilor EFI

Scanned with OKEN Scanner

Palparea decelează sediul durerii vii atât deasupra cât şi la nivelul articulaţiei iar măsurătoarea constată o scurtare a membrului inferior. Se vor cerceta existenţa unor eventuale complicaţii cutanate, circulatorii sau nervoase. În cazul fracturilor fără deplasare (ca şi a celor unicondiliene) simptomele sunt mult mai şterse şi necaracteristice.

Examenul radiografic precizează diagnosticul şi permite clasificarea fracturii.

Tratament. După multiple controverse se consideră că fracturile extremităţii inferioare a femurului este mai bine să fie tratate chirurgical.

Există şi câteva **indicaţii pentru tratamentul conservator** între care se includ: 1) fracturile nedeplasate sau cele incomplete; 2) fracturile impactate la vârstnicul osteoporotic; 3) fracturile la bolnavi cu risc operator major; 4) osteoporoza avansată; 5) fracturile asociate cu fracturi mielice ale coloanei; 6) deschiderile prin arme de foc şi osteitele postfracturare. În aceste cazuri dispunem de: imobilizare cu aparat gipsat pelvipedios (fracturile nedeplasate), reducere ortopedică urmată de imobilizare cu aparat gipsat cu genunchiul în flexie de 40° şi presiune în regiunea poplitee (fracturile deplasate). Preferinţele se îndreaptă însă spre extensia continuă în varianta unidirecţională (transtuberozitară, cu gamba "în gol" şi sprijin sub focar pentru redresarea basculei posterioare a fragmentului epifizar) sau bidirecţională (prin tuberozitatea anterioară a tibiei şi transcondilian). După 3-6 săptămâni de extensie se poate începe mobilizarea precoce sub protecţia unui aparataj (metoda Sarmiento). Sunt tolerabile unele reduceri neanatomice (7° în plan frontal, 7-10° în plan sagital, 2 mm incongruenţă articulară şi 1-1,5 cm scurtare). Durata îndelungată de spitalizare, rezultatele funcţionale incerte (calusul vicios şi redoarea articulară) fac ca extensia continuă să aibă totuşi o aplicabilitate redusă.

Ca urmare a apariţiei unor implante metalice adecvate, a unui instrumentar de inserţie adecvat şi a codificării timpilor operatori, **tratamentul de elecţie** a fracturilor deplasate ale regiunii a devenit cel **chirurgical**. Preoperator vor fi atent evaluate riscurile acestei modalităţi de tratament (infecţia, pseudartroza) iar schema acceptată în ceea ce priveşte mijloacele de fixare ale fragmentelor fracturate pare a fi următoarea:

1. Fixare cu placă condiliană la 95° (fig. 1.137.a) sau cu un sistem DCS (dynamic condylar screw - fig. 1.137.b) în **fracturile supracondiliene**;

2. Transformarea **fracturilor supra- şi intercondiliene** prin înşurubarea condililor în fracturi supracondiliene şi fixarea lor ca mai sus (fig. 1.137.c);

3. Fixarea prin înşurubare a **fracturilor unicondiliene** (fig. 1.137.d).

Reeducarea funcţională este parte integrantă a protocolului de tratament în ambele metode, conservatoare sau chirurgicală, cu condiţia de a fi începută cât mai **precoce**: la 14 zile în fracturile unicondiliene nedeplasate şi la 30 de zile în fracturile operate. Desigur că tratamentul conservator este dezavantajos din punct de vedere al reeducării care trebuie să înceapă uneori târziu, mai ales în cazul

Scanned with OKEN Scanner

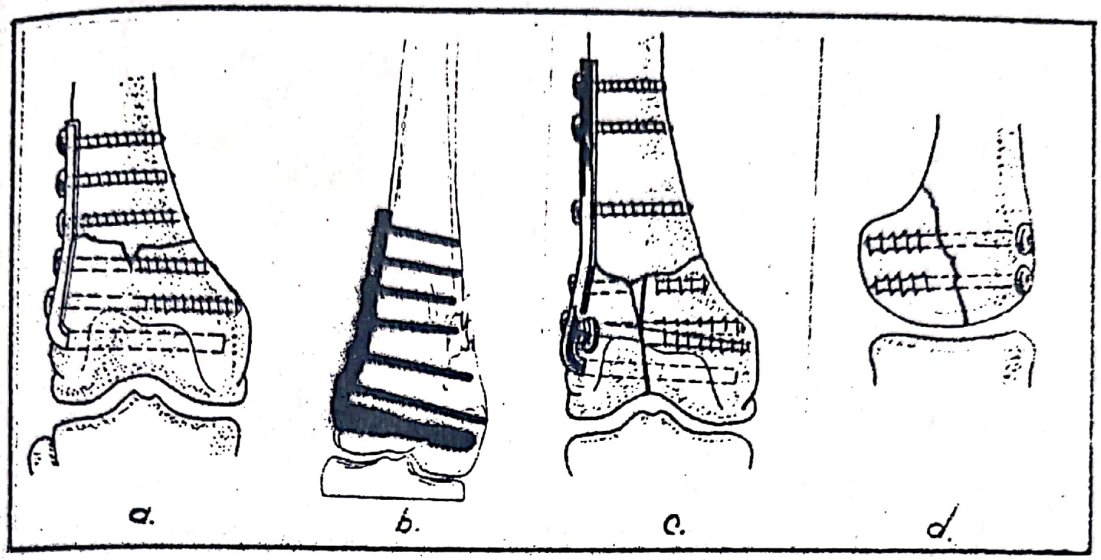

Fig. 1.137. Osteosinteza fracturilor EFI

imobilizărilor cu aparat gipsat. Poate şi acesta este motivul pentru care atitudinea terapeutică actuală dă câştig de cauză tratamentului chirurgical, urmat de reeducare precoce care convine acestor fracturi cu implicaţii articulare sau cu traiecte intraarticulare.

FRACTURILE ROTULEI

Cu o **frecvenţă** de 1% între fracturile scheletului, fracturile rotulei reprezintă una dintre posibilităţile de interesare traumatică a aparatului extensor al genunchiului (fig. 1.138.).

Acest os sesamoid, încorporat în tendonul cvadricipital, are rolul de a îmbunătăţi eficienţa cvadricepsului. Suprafaţa cartilaginoasă a rotulei se articulează aproape în întregime cu cea a condililor femurali (partea inferioară este nearticulară) şi oferă inserţie tendonului rotulian. Rotula este ancorată într-un sistem cruciform alcătuit în sens longitudinal de tendonul cvadricipital şi cel rotulian şi în sens transversal de aripioarele rotuliene (formate dintr-un strat superficial, expansiunile vaştilor şi unul profund, ligamentele patelo-femurale) (fig. 1.139).

Mecanism de producere. Majoritatea fracturilor rotulei rezultă ca urmare a unui **traumatism direct**, fie că acesta este rezultatul loviturii violente a genunchiului de bordul maşinii în oprirea bruscă a unui vehicol (decelerare), fie că rotula se loveşte de sol, în căderile pe genunchi. În cazul primei eventualităţi se va suspecta şi fracturarea femurului ipsilateral, fracturarea cotilului sau luxarea şoldului. Tipul de fractură rezultat este cel al unei fracturi **cominutive** cu

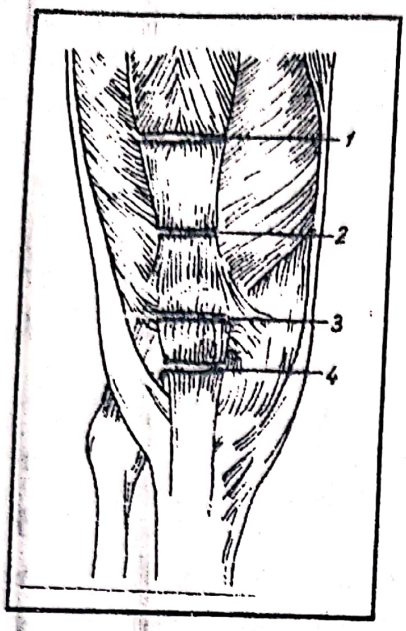

Fig. 1.138. Sedii de întrerupere a aparatului extensor al genunchiului

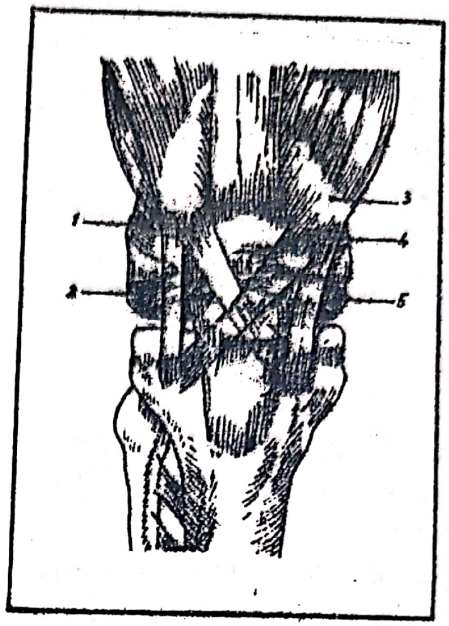

Fig. 1.139.Rapoartele anatomice ale rotulei: 1-lig.patelo-femural extern; 2-lig. menisco-rotulian extern; 3-vast intern 4- lig.patelo-femural intern; 5- lig. menisco-rotulian intern

deplasare moderată deoarece țesutul fibros perirotulian rămâne integru. Fracturile rotulei prin **traumatism indirect** (atunci când rezistența osului este depășită) se produc prin tracțiunea în axul longitudinal al cvadricepsului. Rotula cedează fie prin flexie (halterofilii care ridică greutăți mari), fie prin smulgere (hiperextensia gambei la jucătorii de fotbal). Tipul de fractură rezultat este al unei fracturi **transversale cu deplasare**, deoarece continuarea acțiunii de contracție după producerea fracturii rupe aripioarele rotuliene și produce un diastazis interfragmentar.

Anatomie patologică. Fracturile rotulei sunt de două feluri: ***fracturi care respectă integritatea aparatului extensor*** (fig. 1.140.a) și ***fracturi care întrerup continuitatea aparatului extensor*** (fig. 1.140.b).

În **fracturile care respectă integritatea aparatului extensor** se încadrează fracturile fără deplasare (transversale sau cominutive), fracturile verticale și cele osteocondrale. **Fracturile care întrerup continuitatea aparatului extensor** se consideră a fi cele deplasate (transversale și cominutive, polar superioare sau inferioare). Fracturile marginale (verticale) sunt rezultatul unui traumatism direct și mai rar al unuia indirect iar fracturile osteocondrale (rare) apar în cursul unor subluxații sau luxații ale rotulei și se tratează ca atare (fig. 1.141.).

Semne clinice. Încă din istoric se relatează existența unui traumatism direct iar subiectiv există o imposibilitate a extensiei active a gambei. Rotula este un os superficial. Examinând genunchiul imediat după accident se poate observa

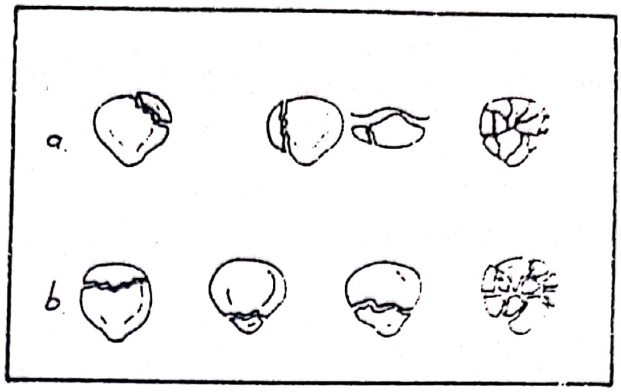

Fig. 1.140. Clasificarea fracturilor rotulei

o depresiune cutanată transversală pe faţa anterioară a genunchiului, acolo unde la palpare se percepe şi întreruperea continuităţii osoase dintre fragmentele rotuliene fracturare ("semnul creionului"). După câteva ore depresiunea dispare fiind înlocuită de o bombare datorată hemartrozei (câteodată în tensiune) iar în regiune apare o echimoză.

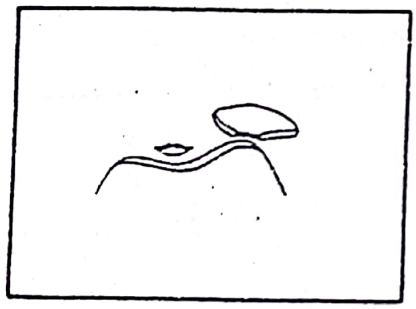

Fig. 1.141. Mecanismul fracturii osteocondrale

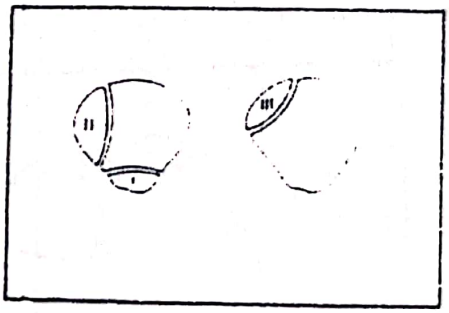

Fig. 1.142. Tipuri de patela bipartita

Examen radiografic. În incidenţa de faţă rotula se suprapune peste condilii femurali, ceea ce poate masca fractura. Pentru acest motiv, radiografia de profil este cea care evidenţiază traiectele de fractură şi deplasarea acestora. Fracturile marginale se descoperă pe radiografia rotulei în incidenţă axială iar cele osteocondrale pe semnele radiografice indirecte sau prin artrografie. Confuzia între aşa numita "rotula bipartita" (osificarea unui centru accesoriu la partea superoexternă a rotulei) şi o fractură verticală va fi tranşată prin observarea unui spaţiu interfragmentar net (fără cioplături) ca şi bilateralitatea leziunii din "rotula bipartita" (fig. 1.142.).

Tratament. Scopul tratamentului este refacerea continuităţii aparatului extensor evitând complicaţiile (calusul vicios, redorile articulare, condropatia rotuliană) acestor fracturi articulare. Pentru a realiza acest scop dispunem de metode conservatoare şi chirurgicale de tratament.

Tratamentul conservator se adresează **fracturilor fără deplasare** semnificativă. Se acceptă un diastazis de 2–4 mm (Böhler, Boström). Se aplică un "tub gipsat" cu care bolnavul îşi reia mersul (ajutat cu cârje axilare) şi pe care îl va purta 4-6 săptămâni. La scoaterea aparatului gipsat se începe o reeducare atentă, continuată până la completa recuperare funcţională a genunchiului.

Tratamentul chirurgical este indicat în **fracturile deplasate** şi urmăreşte în principiu refacerea continuităţii aparatului extensor şi păstrarea rotulei (evitarea patelectomiei). Prezenţa rotulei creşte lungimea razei de acţiune a cvadricepsului iar din punct de vedere mecanic face extensia mai eficientă.

Indiferent de forma anatomopatologică a traiectelor de fractură, abordul este anterior-longitudinal sau transversal. **Primul timp operator** este comun în toate fracturile şi constă într-o **curăţire atentă** a articulaţiei de cheaguri şi avivarea suprafeţelor fracturare. **Timpul al doilea** constă în **reducerea** fragmentelor fracturare. Fiind vorba de o fractură articulară, reducerea trebuie să fie anatomică (perfectă) fără "treaptă" la nivelul feţei posterioare (cartilaginoase) a rotulei. Acest lucru se realizează prin prinderea directă a fragmentelor osoase cu pense speciale şi apropierea acestora. În cazul fracturilor cominutive se procedează la "reducerea indirectă" printr-un cerclaj plasat anterior. Strângerea cerclajului reduce aproximativ fragmentele fracturare (fig. 1.143.)

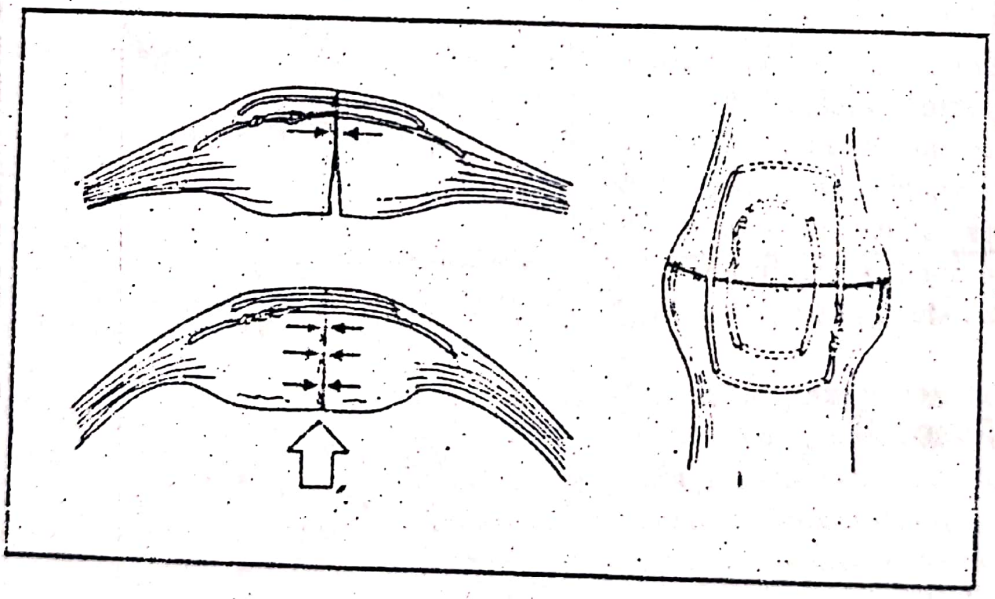

Fig. 1.143. Tratament prin cerclaj

Al treilea timp operator constă în **fixarea** fragmentelor reduse şi diferă în funcţie de preferinţele operatorului, tipul fracturii şi calitatea osului. Cea mai populară metodă de fixare este prin **hobanaj**. Metoda recomandată de grupul elveţian AO constă în fixarea fragmentelor cu două broşe (de 2–4 mm diametru) paralele şi cerclajul rotulei (cu o buclă de sârmă groasă în forma cifrei 8 - fig. 1.144.). Metoda are avantajul de a transforma forţele de tensiune din focarul de

fractură în forţe de presiune în timpul flexiei genunchiului, ceea ce înseamnă stabilizarea focarului în timpul mişcării. Această tehnică este ideală pentru o fractură articulară. Se poate folosi aceeaşi fixare şi în fracturile cominutive, după reducerea lor indirectă prin cerclaj. După îndoirea, secţiunea şi răsucirea broşelor, tensionarea şi tăierea sârmei, se trece la **ultimul timp operator** şi anume **sutura aripioarelor rotuliene** şi închiderea plăgii.

Există şi variante de fixare a fragmentelor osoase cum ar fi înşurubarea cu compresiune interfragmentară înainte de cerclaj, cerclajul simplu, cerclajul dublu, hemicerclajul dar şi variante de tactică operatorie ca patelectomia parţială sau totală, impuse de cominuţia în focar.

În fracturile **cominutive polare superioare sau inferioare** se indică patelectomia polară superioară sau inferioară, urmată de reinserţia transosoasă, solidă, a tendonului cvadricipital, respectiv rotulian. Reinserţia se va face de aşa manieră încât tendonul să vină în contact cu suprafaţa articulară a fragmentului restant evitând înclinarea acestuia, pentru a preveni lezarea feţei cartilaginoase a condililor femurali (fig. 1.145.).

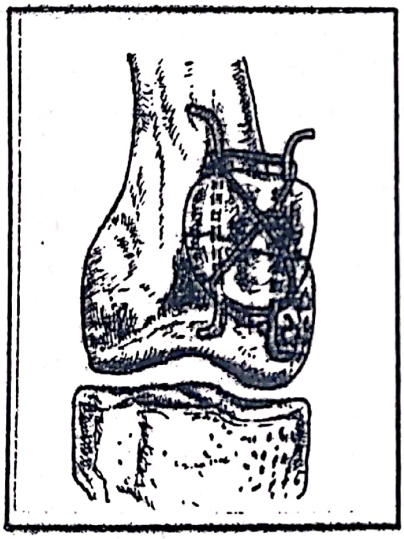

Fig. 1.144. Osteosinteză prin hobanaj

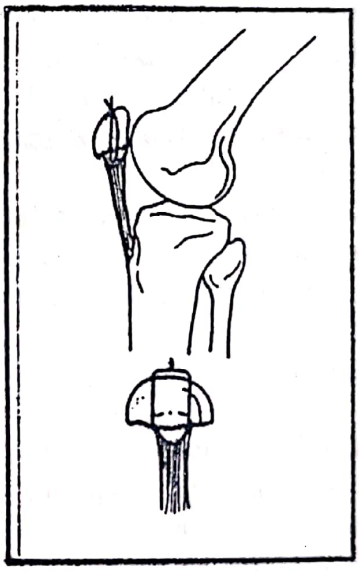

Fig. 1.145. Patelectomie parţială

În fracturile **cominutive şi deplasate** ale corpului rotulei avem de ales între:

⇨ reducerea indirectă şi fixarea prin hobanaj cu păstrarea rotulei;

⇨ excizia fragmentelor osoase fracturare, păstrându-se cât mai mult din os, sus şi jos, trecerea unei sârme groase sub forma unui cerclaj care se strânge până la un diametru de 2 cm - reconstruirea unei "minirotule" (în cazurile în care mai puţin de jumătate de rotulă este intactă);

⇨ În cazurile în care cominuţia este atât de importantă încât patelectomia totală nu poate fi evitată, pentru refacerea continuităţii aparatului extensor se va folosi o metodă de **pateloplastie**.

FRACTURILE TIBIEI ŞI PERONEULUI

Fracturile platourilor tibiale

Delimitare. Sunt încadrate în acestă categorie întreruperile continuităţii osoase având scdiul la nivelul epifizei şi metafizei superioare a tibiei (între interliniul articular al genunchiului şi un plan transversal ce trece sub tuberozitatea anterioară a tibiei) cu condiţia ca unul din traiecte să **intereseze cartilajul articular** (fracturi articulare).

La acest nivel există şi fracturi nearticulare (juxtaarticulare, smulgerea tuberozităţii anterioare). Fracturile spinelor tibiale vor fi studiate în cadrul entorselor genunchiului.

Mecanism de producere. Fracturile platourilor tibiale sunt întâlnite la adult (după vârsta de 30 de ani) şi mai ales la bărbaţi.

Cauza principală este reprezentată de **accidentele de circulaţie** (care se găsesc în etiologia a 70% dintre fracturi) şi în acest context se cunoaşte clasicul accident al lovirii feţei externe a genunchiului de către bara "paraşoc" a unui automobil. Căderea de la înălţime se află pe locul secund între cauzele de producere a acestor fracturi şi apoi urmează căderile banale, cu genunchiul în valgus, care determină fracturile unituberozitare externe la femeile vârstnice cu osteoporoză.

Cel mai frecvent mecanism de producere este cel indirect, de **compresiune**. Compresiunea acţionează pe unul dintre platouri - ***compresiune laterală externă sau internă***, sau acţionează pe ambele platouri - ***compresiune axială***.

În cazul **compresiunilor laterale externe** este important de cunoscut faptul că genunchiul are o conformaţie fiziologică în valgus. În cazul lovirii genunchiului pe faţa sa externă (bara "paraşoc", placajul la rugby) dar şi în căderile de la înălţime cu sprijin unilateral, **valgusul** genunchiului are tendinţa să se accentueze. În acest fel condilul femural extern exercită o apăsare asupra platoului tibial extern pe care îl fracturează. Modalitatea intimă de producere a fracturii a dat naştere controversei celebre asupra rolului ligamentului lateral intern (LLI). Acesta rezistă mai bine la tracţiune decât platoul la presiune. Pentru a explica acest fapt Bistolfi-Hulten au avansat teoria "spărgătorului de nuci". Numită şi legea proporţiilor inverse între leziunile ligamentare şi osoase (fig. 1.146.), teoria susţine faptul că în cursul tendinţei de acentuare a valgusului fiziologic centrul mişcării de rotaţie (balama) se află situat foarte aproape de de LLI (a). Distanţa dintre acest centru de mişcare şi locul de presiune al condilului femural extern (b) este de 5 ori mai mare decât cea dintre centrul de mişcare şi LLI (ad > ab). Leziunea osoasă va fi totdeauna invers proporţională cu elongaţia ligamentară.

Teoria nu se confirmă deoarece există frecvent o asociere între ruptura

ligamentară şi fractura unituberozitară externă. Acest lucru dă câştig de cauză teoriei Watson Jones, Smillie, Appley şi Slee care afirmă că fractura unituberozitară externă este imposibilă în absenţa unei leziuni ligamentare interne.

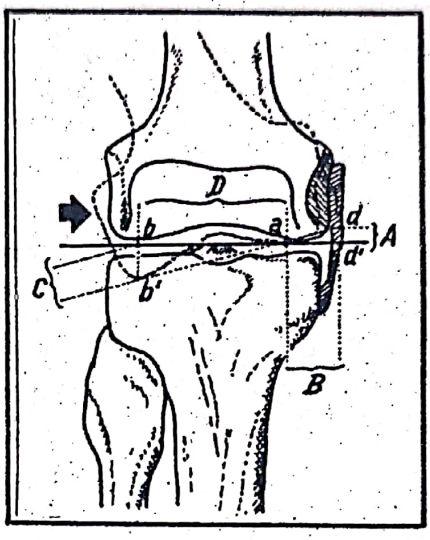

Fig. 1.146. Teoria Bistolfi Hulten

În practică lucrurile trebuiesc nuanţate luându-se în discuţie violenţa traumatismului, cronologia lezională, rezistenţa osoasă şi cea ligamentară.

Compresiunea laterală internă poate reprezenta mecanismul de fractură al platoului tibial intern. De această dată, o mişcare forţată în **varus** a genunchiului antrenează un conflict între platoul tibial intern, care se fracturează şi condilul femural intern. Leziunile capsuloligamentare, când există, se găsesc situate, de această dată, de partea externă.

În cazul **căderilor de la înălţime** genunchiul poate fi surprins într-o poziţie mijlocie între cea de valgus şi varus şi în acest caz asupra ambelor platouri se exercită o **compresiune axială**. Ca urmare a conflictului dintre condilii femurali, prin care se transmite greutatea corpului, şi platourile tibiale, prin care se transmite rezistenţa solului, apar două forţe opuse care fracturează ambele platouri tibiale.

Compresiunile laterale şi cea axială **surprind genunchiul în diferite grade de flexie**. Flexiile mici produc leziuni traumatice la partea anterioară a platourilor iar creşterea gradului de flexie tinde să intereseze platourile din ce în ce mai posterior.

Anatomie patologică. Ceea ce pare fundamental din punct de vedere anatomopatologic este faptul că toate variantele fracturare ale platourilor tibiale se pot rezume în fapt la două leziuni elementare care sunt: ***separarea*** şi ***înfundarea***.

Separarea înseamnă detaşarea unei părţi dintr-un platou tibial printr-un traiect sagital, oblic sau frontal. Deplasarea acestor fracturi are drept consecinţă mărirea diametrelor platourilor tibiale şi se notează cu DL (deplasare laterală).

Înfundarea (tasarea) înseamnă izolarea mai multor fragmente osoase printr-un traiect orizontal. Fiecare fragment se compune din cartilaj şi osul spongios subjacent. Deplasarea înseamnă penetraţia acestor fragmente în ţesutul spongios epifizar şi se notează cu DT (distanţa de tasare).

Ca urmare a combinării între separare şi înfundare apare şi o a treia posibilitate - a fracturilor **mixte**.

Clasificare. Pentru a uşura deducţiile terapeutice se apelează de obicei la o clasificare. În Europa este folosită clasificarea Duparc si Ficat (1960) care împarte fracturile platourilor tibiale în trei categorii: unituberozitare externe, unituberozitare interne şi bituberozitare.

• **Fracturile unituberozitare externe** (57%) sunt la rândul lor de trei feluri: separare (25%) - fig. 1.147.a, înfundare (6-10%) - fig. 1.147.b numite şi fracturi "în castronaş" şi fracturile mixte care sunt şi cele mai frecvente (65%) - fig. 1.147.c.

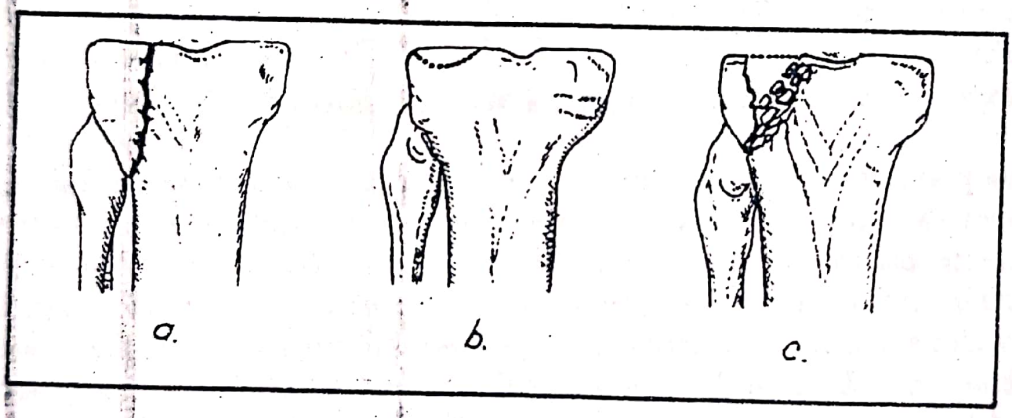

Fig. 1.147. Fracturi unituberozitare externe

• **Fracturile unituberozitare interne** (8%) au ca leziune elementară caracteristică separarea (în 60% din cazuri) - fig. 1.148. Traiectul de fractură este oblic şi porneşte din afara spinelor tibiale îndreptându-se spre faţa internă a metafizei, pentru a se termina deasupra (fractura Gérard - Marchand 1939) sau sub inserţia ligamentului lateral intern (supra- sau subligamentară după Merle d'Aubigné). Această fractură separare, numită spinotuberozitară (Rieunau şi Utheza) sau spinoglenodiană (Duparc şi Fillipe 1975) separă tuberozitatea internă de restul epifizei. Fractura poate fi fără deplasare (gr. I) - fig. 1.148.a; atunci când există deplasare, ea se face pe seama fragmentului diaepifizar (inferior) care urcă înafară şi în sus (gr.II) - fig. 1.148.b; dacă în continuare rupe ligamentul lateral extern (LLE) fragmentul se luxează producând fractura -

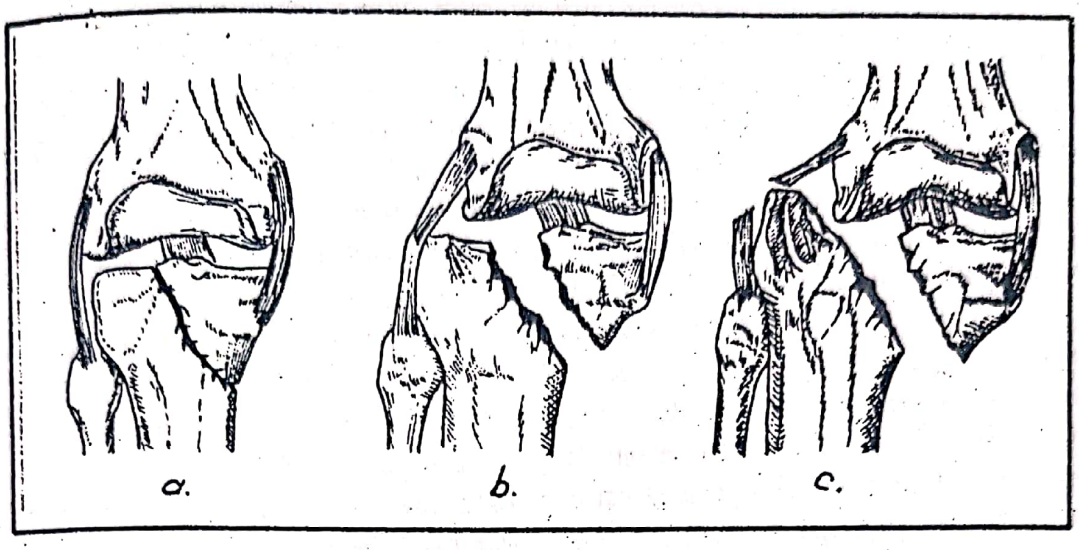

Fig. 1.148. Fracturile spinotuberozitare

luxaţie externă (gr.III) - fig. 1.148.c. Situaţia inversă (fractura - separe externă cu luxaţie internă) este mult mai rară. La nivelul platoului tibial intern a mai fost descrisă şi o fractură - separare posterioară (fig. 1.149.b), numită şi varietatea postero-internă a fracturii - separare unituberozitare interne. Acestă varietate fracturară apare când traumatismul acţionează asupra genunchiului suprins într-o poziţie de flexie accentuată. Şi această fractură are o corespondenţă de partea externă - fractura frontală postero-externă (fig.1.149.a) - de care trebuie diferenţiată, dar care este şi mult mai rară.

Înfundările unituberozitare interne pure sunt posibile şi sunt explicate prin compresiunea condilului femural intern (în varus). Ele conduc la înclinarea interliniului articular în jos şi înăuntru (fig. 1.149.c).

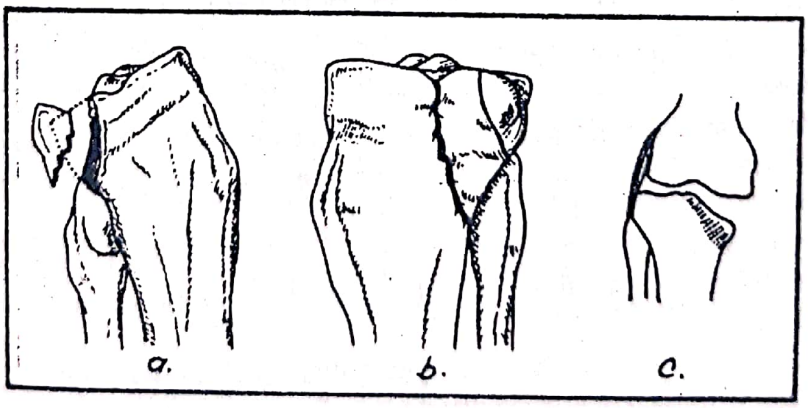

Fig. 1.149. Tipuri de fracturi unituberozitare

Scanned with OKEN Scanner

Fracturile bituberozitare (35%) sunt uneori **simple**, cu numai trei fragmente (28 %), clasicele fracturi în T,V sau Y inversate. Majoritatea însă (60%) sunt **complexe** asociind o fractură mixtă unituberozitară externă cu una spinoglenoidiană internă. Mai rar, aceste fracturi sunt **cominutive** (15 %) şi în acest caz geometria lor este imposibil de descris.

Pe lângă leziunile osoase sunt de menţionat **leziunile părţilor moi** (meniscale şi ligamentare), **leziunile osoase asociate** (capul şi gâtul peroneului) deoarece au importanţa lor în stabilirea conduitei de tratament.

Meniscurile preiau 65 % din greutatea corpului în poziţia verticală şi o transmit platourilor tibiale, acţionând ca "absorbanţi ai şocurilor". În cazul leziunilor meniscale (rupturi, dezinserţii, striviri) asociate fracturilor platourilor tibiale (30 %) ca şi în meniscectomiile de rutină pentru vizualizarea şi tratarea fracturilor platourilor, dispariţia acestor amortizoare va supune la sarcini sporite fiecare cm^2 de suprafaţă cartilaginoasă, conducând în timp la apariţia artrozei posttraumatice.

Leziunile ligamentare asociate fracturilor platourilor tibiale se întâlnesc destul de frecvent (9-30%). Dacă unele dintre acestea se datorează traiectelor de fractură (fractura masivului spinelor tibiale) şi se rezolvă odată cu fractura, altele, induse prin mecanismul de fractură (planul capsuloligamentar intern, extern, posterior sau anterior) trebuiesc atent evaluate după osteosinteza fermă a fracturii (eventual prin radiografii în "poziţii menţinute") şi tratate în acelaşi timp operator (tab. 1.3.).

Smulgere osoasă condiliană a LLI - 35%
Smulgere osoasă condiliană externă - 5%
Smulgere osoasă a capului peroneului - 20%
Leziuni ale LIA cu sau fără smulgere osoasă - 50%
Leziuni ale LIP - 25%
Pellegrini Stieda - 20%

Tab. 1.3. Tipuri de leziuni asociate

Fracturile extremităţii superioare a peroneului (20%) asociate, instabilizează fracturile platourilor şi sunt uneori şi cauza leziunilor nervului sciatic popliteu extern (SPE) - 2-3 %,

Semnele clinice diferă în funcţie de gravitatea leziunilor anatomopatologice. Un tablou clinic sugestiv pentru o fractură a platourilor tibiale ar fi următorul:

- se prezintă pentru consultaţie un bărbat în vârstă de peste 30 de ani care afirmă că a fost lovit pe faţa externă a genunchiului de bara "paraşoc" a unei maşini;
- bolnavul acuză durere spontană, care se accentuează la cea mai mică mişcare şi din acest motiv nu a mai putut mobiliza articulaţia şi nici nu a putut merge

Scanned with OKEN Scanner

imediat după traumatism;
- la inspecţie genunchiul este tumefiat, globulos (hemartroză);
- la palpare prezintă dureri de partea tuberozităţii fracturate, alteori dureri atât pe faţa internă cât şi pe cea externă a genunchiului (leziune ligamentară opusă sau fractură bituberozitară);
- testarea stabilităţii genunchiului este un gest esenţial pentru stabilirea conduitei de tratament. După evacuarea hemartrozei (prin puncţie) şi uneori după anestezie (când durerea face manevra imposibilă) se testează stabilitatea genunchiului (în varus şi valgus). Are importanţă testul cu genunchiul în extensie şi comparativ. O lateralitate de peste 1 cm (10°) impune un gest de stabilizare folosind unul din procedeele de tratament descrise în continuare;
- examenul clinic se termină prin notarea unor eventuale complicaţii vasculare, nervoase, cutanate (10 %).

Examen radiografic. Pe radiografiile standard de faţă şi profil se măsoară mărimea deplasărilor (în mm) în sens vertical (adâncimea tasărilor) şi în sens lateral (în cazul separărilor). Uneori sunt necesare examene suplimentare tomografice sau TDM. Radiografiile în "poziţii menţinute" sunt de interes academic. În unele varietăţi de fractură (fracturi-luxaţii) ele devin însă de real ajutor.

Evoluţie. Fracturile platourilor tibiale consolidează de regulă în 3-4 luni. Evoluţia lor este grevată de apariţia calusului vicios (epifizar sau metafizar) şi devierea genunchiului în varus sau valgus.

Tratament. În cazul fracturilor deplasate tratamentul are drept scop refacerea anatomiei extremităţii superioare a tibiei şi tratarea în continuare a leziunilor ligamentare asociate. Pentru rezolvarea leziunilor osoase, literatura de specialitate oferă opinii controversate. Sunt autori care folosesc exclusiv tratamentul chirurgical, alţii care adoptă o conduită exclusiv **conservatoare**. Majoritatea preferă o atitudine eclectică, folosind ambele metode.

Dacă facem abstracţie de cele două atitudini diametral opuse, putem afirma că **tratamentul conservator este cel mai frecvent utilizat**. În acest scop avem la dispoziţie patru metode: *mobilizarea precoce şi activă, imobilizarea cu aparat gipsat, extensia continuă cu mobilizare precoce* şi *gipsul articulat*.

Mobilizarea precoce, activă,cu sprijin tardiv este indicată în fracturile stabile, nedeplasate sau cu deplasări minime sau la pacienţii la care vârsta, condiţiile locale sau generale nu permit aplicarea altor metode de tratament. Pe scurt, este vorba de mobilizarea genunchiului cât mai precoce după accident (imediat sau după o scută perioadă de imobilizare pentru calmarea durerilor). Sprijinul va fi amânat până când fractura s-a vindecat, ceea ce înseamnă 2-4 luni de la accident.

***Imobilizarea cu aparat gipsat.** Este vorba de aplicarea unui aparat gipsat cruro-pedios cu genunchiul în extensie (sau o uşoară flexie de 5°) şi este indicată fracturilor la care testarea lateralităţii în extensie a arătat o deplasare mai mică de 1cm (10°). În funcţie de varietatea fracturară, gipsul va fi purtat 3-6 săptămâni, va fi*

urmat un program de recuperare de 2-4 săptămâni, sprijinul parțial va fi amânat până la 9-12 săptămâni iar sprijinul complet până la 12-16 săptămâni.

Extensia continuă și mobilizarea precoce. *Sistemul de extensie se ancorează la un cui Steimann introdus prin calcaneu. Poziția genunchiului este în extensie iar greutatea de tracțiune de 3-4 kg. Tracțiunea se menține pentru 4 săptămâni (în fracturile unituberozitare - separare) , 4-6 săptămâni (în unituberozitare mixte) sau 8-12 săptămâni (în bituberozitare). Imediat ce este posibil se începe treptat și reeducarea (concomitent cu extensia). La început se întrebuințează exerciții pasive, apoi pasivo-active și se continuă cu cele active. Dezavantajul metodei constă în spitalizarea îndelungată. Spitalizarea poate fi scurtată prin combinarea metodei cu imobilizarea în aparat gipsat (după 21 zile) sau aplicarea unui gips articulat.*

Gipsul articulat *este o metodă mai recentă de tratament. Are avantajul de a menține reducerea și alinierea membrului inferior, permițând în același timp și mișcarea genunchiului. Încărcarea se face progresiv. Experiența clinică cu acest tip de tratament este încă redusă.*

În cadrul **tratamentului chirurgical** există două posibilități:

- reducerea și fixarea fragmentelor reduse fără deschiderea focarului;
- reducerea și fixarea fragmentelor după deschiderea focarului.

În cadrul ***primei metode, reducerea*** *se face prin tracțiune pe masa ortopedică. Imperfecțiunile se pot corecta prin imprimarea unor poziții în varus sau valgus a genunchiului, prin practicarea unor mici incizii și introducerea unor spatule sau chiar practicarea unor" ferestre" în platourile tibiale și introducerea unor instrumente cu care se vor ridica "în bloc" înfundările importante (fig. 1.150.). În timpul următor se procedează la* ***fixarea*** *fragmentelor prin metoda Rasmussen sau prin bulonaj. Cadrajul Rasmussen constă în introducerea și strângerea unui cadru de sârmă folosind două broșe Kirschner cu vârfurile perforate. Autorul a rezolvat 30% din fracturile operate în această manieră. Bulonajul constă în introducerea transtuberozitară a unei bare metalice filetate. La ambele capete ale bulonului se fixează câte o rondelă metalică. Rondelele se apropie prin înșurubare și în acest fel se corectează deplasările laterale ale fragmentelor fracturare.*

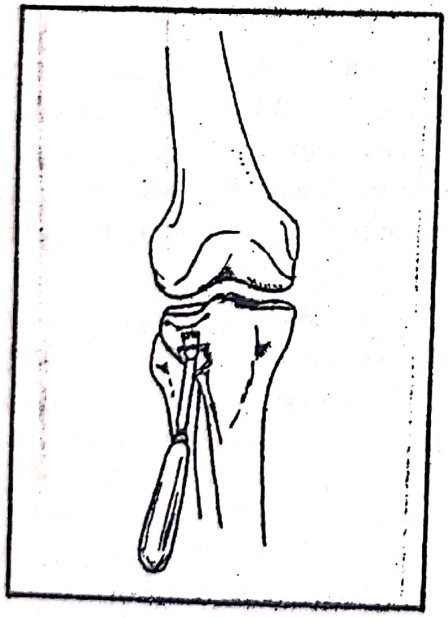

Fig. 1.150. Ridicarea înfundării

A doua metodă *este de reducere și fixare a fracturii prin* ***deschiderea focarului de fractură.*** *După abordul focarului de fractură prin incizii largi (în S, L sau Y în fracturile unituberozitare mixte), câteodată incizie mediană anterioară cu osteotomia tuberozității anterioare a tibiei (în fracturile bituberozitare), se procedează la* ***artrotomie.*** *Artrotomia*

clasică submeniscală pare a nu oferi o lumină suficientă şi s-a propus artrotomia pararotuliană cu transecţia meniscală (Perry 1984) care permite o dezinserţie a cornului anterior meniscal şi oferă o viziune mai bună asupra platoului fracturat. Reducerea este timpul următor şi constă în îndepărtarea fragmentului separat prin deschiderea lui "ca o carte" împreună cu meniscul şi ridicarea înfundării "în bloc" cu o daltă. Pentru menţinerea reducerii se propune grefarea de rutină, urmată de "închiderea cărţii" şi fixarea cu ajutorul unei plăci de susţinere şi şuruburi. Separările frontale se fixează prin înşurubare antero-posterioară.

În continuare se pot face reparaţii ale eventualelor leziuni ligamentare.

În fracturile platourilor tibiale dificultatea constă în stabilirea corectă a indicaţiei de tratament (ortopedic sau chirurgical).

Schematic se admite că:

⇨ pot fi tratate **ortopedic** fracturile fără deplasare sau cu minimă deplasare. Înţelegem prin deplasare minimă fracturile care în cursul examinării clinice au o lateralitate sub 1cm (10°) iar radiografic o tasare sub 5 mm sau o deplasare laterală de până la 2 mm;

⇨ pot fi tratate **chirurgical** dar **fără deschiderea focarului de fractură** deplasările minime cu o lateralitate mică (sub 1 cm şi 10°) dar care radiografic au o tasare de 5-10 mm şi o deplasare laterală între 2-5 mm;

⇨ pot fi tratate **chirurgical cu deschiderea focarului de fractură** deplasările importante (lateralitate de peste 10°, tasare peste 10 mm şi deplasare laterală peste 5 mm).

Indiferent de tratamentul aplicat, **reeducarea funcţională** intensă şi precoce şi **sprijinul tardiv** fac parte integrantă a planului terapeutic.

Fracturile diafizare ale oaselor gambei

Aproximativ 80-85% din greutatea corpului se transmite prin tibie în timpul mersului. Din acest motiv, în fracturile ambelor oase ale gambei atenţia terapeutică se îndreaptă spre **tibie**.

Delimitare. Sunt încadrate în categoria fracturilor diafizare ale tibiei întreruperile continuităţii osoase situate între o linie orizontală ce trece imediat sub tuberozitatea anterioară a tibiei (6 cm sub interliniul articular al genunchiului) şi un al doilea plan ce trece la 6 cm deasupra interliniului articular al gleznei. Deasupra acestui nivel sunt situate fracturile metafizare iar sub acest nivel, fracturile pilonului tibial.

Au o **frecvenţă** de 20% din totalul fracturilor şi se caracterizează, pe lângă frecvenţa crescută, prin faptul că în această regiune **vascularizaţia** osoasă, mai ales la unirea treimii medii cu cea inferioară, este săracă, motiv pentru care aceste fracturi **se vindecă destul de greu**, fiind necesare în medie 5 luni pentru consolidare. Dacă la aceste aspecte adăugă şi faptul că diafiza tibială se găseşte pe o treime din suprafaţa sa acoperită numai de piele, atunci înţelegem de ce rata fracturilor deschise este cea mai ridicată din întregul organism şi de ce acest os

slab vascularizat, atunci când se fracturează, poate genera frecvente complicaţii (întârzierea în consolidare, pseudartroza şi osteita sunt notorii în această regiune).

Mecanismul de producere poate fi direct sau indirect; fractura "de oboseală" a tibiei reprezintă 17% din ansamblul acestor fracturi şi localizarea diafizară a fracturii "de stress" se semnalează la balerine.

Anatomie patologică. Leziunile osoase şi ale părţilor moi sunt cele comune întâlnite în cazul fracturilor în general.

Diagnostic. Simptomatologia este uneori atât de sugestivă încât diagnosticul poate fi deseori bănuit clinic iar radiografia nu face decât să-l confirme şi să aducă date în plus pentru alegerea metodei de tratament. Examinarea vascularizaţiei şi inervaţiei, leziunile tegumentare şi descoperirea unui sindrom compartimental fac parte din constatările de rutină în cazul fracturilor de gambă.

Tratament. Fracturile închise pot fi tratate ***ortopedic*** sau ***chirurgical***.

Tratamentul ortopedic. În fracturile fără deplasare tratamentul constă în aplicarea unui aparat gipsat cruro-pedios cu genunchiul în uşoară flexie. După 6 săptămâni, gipsul va fi înlocuit cu o "cizmă de mers" sau cu un aparat gipsat tip Sarmiento până la 12 săptămâni.

În **fracturile deplasate stabile** se foloseşte reducerea fracturii, urmată de imobilizare gipsată. Reducerea ortopedică se poate face manual sau cu ajutorul cadrului Böhler, sau a unei mese ortopedice (fig. 1.151.). Extensia în acest caz se

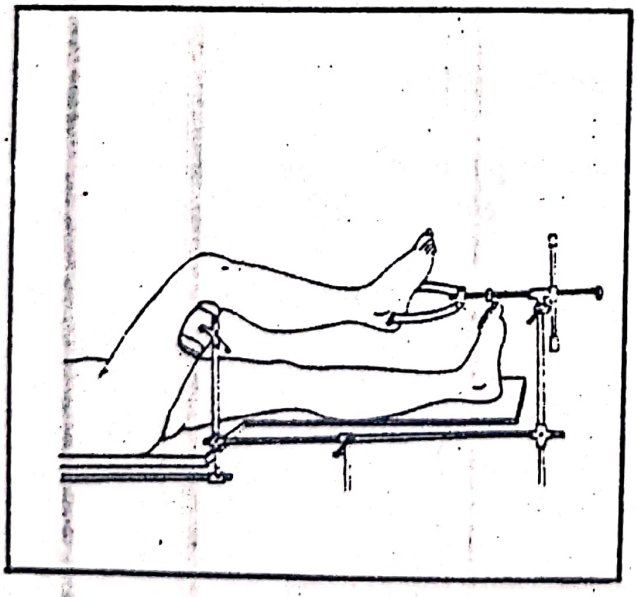

Fig. 1.151. Reducerea fracturii de gambă pe masa ortopedică

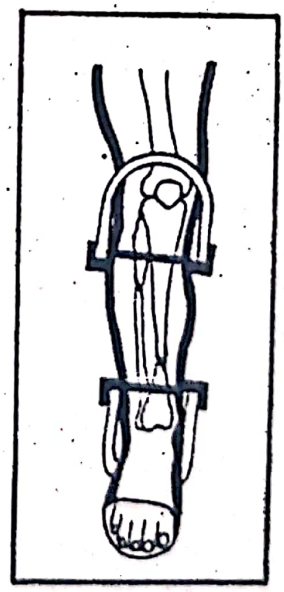

Fig. 1.152. Tracţiunea bipolară

face prin intermediul calcaneului (broşă Kirschner sau pensă calcaneană). Se urmăreşte reducerea anatomică, dar sunt tolerabile şi unele reduceri neanatomice (5° varus şi rotaţie internă, 10° valgus şi rotaţie externă, scurtări de 1 cm). Contenţia va fi încredinţată unui gips cruro-pedios circular, necăptuşit şi secţionat în urgenţă. Controlul radiografic prin gips este obligatoriu. Inconvenientul metodei constă în posibila deplasare secundară (corectabilă prin gipsotomie, "ferestre" în aparatul gipsat). Gipsul cruro-pedios se înlocuieşte la 60 zile cu unul "de mers" până la consolidare (12-14 săptămâni).

În **fracturile deplasate instabile** extensia continuă transcalcaneană urmată la 21-30 zile de imobilizare cu aparat gipsat îşi găseşte indicaţia, ca şi tracţiunea bipolară (fig. 1.152.) sau metoda Carlo Ré (fig. 1.153.) - în care după reducerea fracturii, prin tracţiune bipolară, sunt introduse "broşe cu dublă grosime" care compactează, prin tracţiune în sens opus, un traiect oblic al unei fracturi instabile; broşele rămân încorporate în gips pentru 30 zile.

Tratamentul ortopedic al fracturilor de gambă poate folosi şi metoda Sarmiento care utilizează, în principiu, într-un prim timp reducerea fracturii şi imobilizarea cu aparat gipsat cruro-pedios iar în al doilea timp, după 15 zile, se aplică al doilea gips bine mulat la reliefurile anatomice (condilii femurali, tendon rotulian, marginea superioară a rotulei, molet, maleole); sprijinul este autorizat după 24 ore (fig. 1.154).

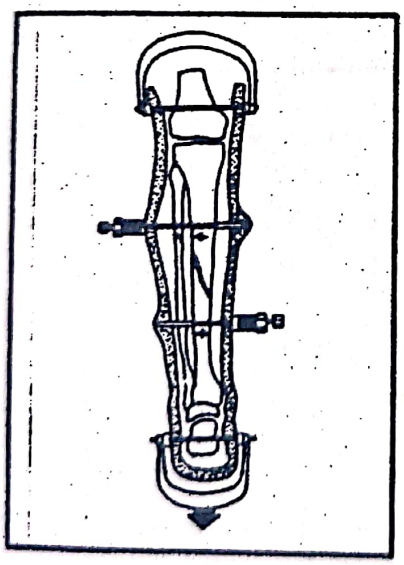

Fig. 1.153. Metoda Carlo Ré

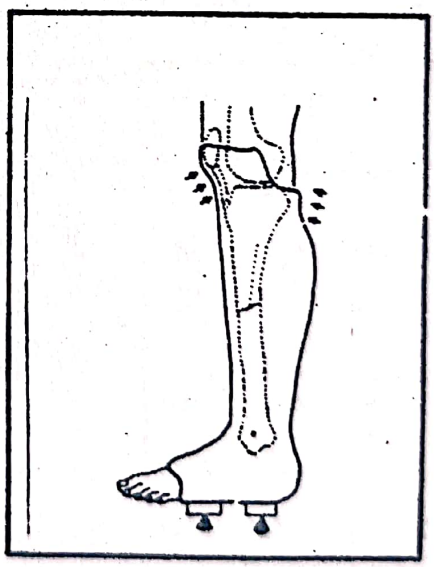

Fig. 1.154. Metoda Sarmiento

Metodele conservatoare de tratament au şi unele neajunsuri, cum ar fi: timpul îndelungat de imobilizare sau vindecarea cu preţul unor redori articulare după suprimarea aparatelor gipsate. Rezultatele reducerilor iniţiale se

deteriorează în timp şi calusul vicios poate fi considerat deasemenea un impediment al tratamentului ortopedic. Pentru aceste motive această modalitate de tratament este mai greu acceptată de bolnavi şi din ce în ce mai puţin folosită de medici.

Tratamentul chirurgical al fracturilor închise deplasate ale gambei comportă la rândul său riscul considerabil al infecţiei, al întârzierilor în consolidare şi pseudartrozelor. Evită în schimb redorile articulare, calusul vicios şi permite sprijinul, de regulă, după 3 luni dar uneori şi la 15 zile post operator - ca în cazul unei osteosinteze stabile (tija centromedulară alezată).

În unele cazuri osteosinteza urmează reducerii fracturii cu focar deschis, sub controlul vederii şi se face folosind şuruburi sau placă înşurubată (fig. 1.155.b,c).

Se preferă însă osteosinteza cu focar închis, după reducerea fracturii. Pentru fixare se indică **tija centromedulară** introdusă prespinal (fig. 1.155.a). Metoda respectă vascularizaţia periostală dar are neajunsul că nu blochează rotaţia pe tijă. Pentru acest motiv este necesară uneori şi imobilizarea cu aparat gipsat. Metoda are anumite limite, în sensul că nu se indică în fracturile metadiafizare înalte şi nici în cele cominutive. Osteosinteza cu **tijă centromedulară cu alezaj** realizează o osteosinteză fermă, face inutilă imobilizarea gipsată, permite mobilizarea activă imediată şi sprijinul precoce. Pentru rezolvarea fracturilor complexe, cominutive, înalte şi joase rămâne a fi indicat sistemul ingenios al **osteosintezei centromedulare blocate** static (fig. 1.156.a) sau dinamic (fig. 1.156.b)

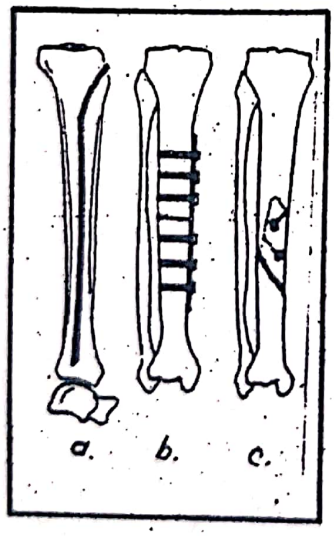

Fig. 1.155. Osteosinteza fracturilor gambei

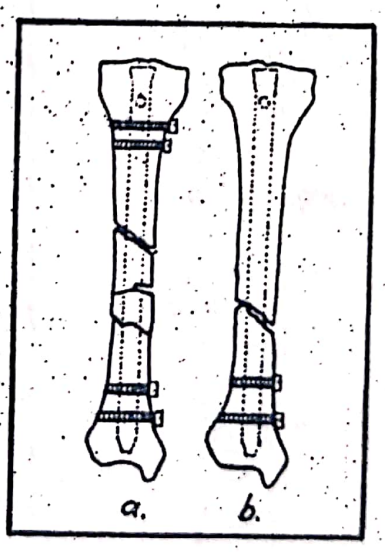

Fig. 1.156. Osteosinteza centromedulară blocată

Fracturile deschise ale gambei se tratează după principiile generale ale fracturilor deschise: prelucrarea chirurgicală primară, stabilizarea, acoperirea şi

eventual grefarea focarului de fractură. Imobilizarea în fracturile deschise stabile urmează aceleaşi reguli ca şi în cazul fracturilor închise (aparat gipsat, extensie continuă, tracţiune bipolară). În fracturile deschise de tipul I şi II se poate pune şi problema osteosintezei centro-medulare fără alezaj. În cazul fracturilor deschise tip III stabilizarea foloseşte diferite tipuri de fixatorare externe (unilaterale, bilaterale, într-un plan sau în două planuri - fig. - 1.157., cu introducerea fişelor prin"coridoarele de siguranţă" - fig. 1.158). O alternativă interesantă la stabilizarea cu fixatorul extern pare a fi osteosinteza centro-medulară cu tije flexibile Ender.

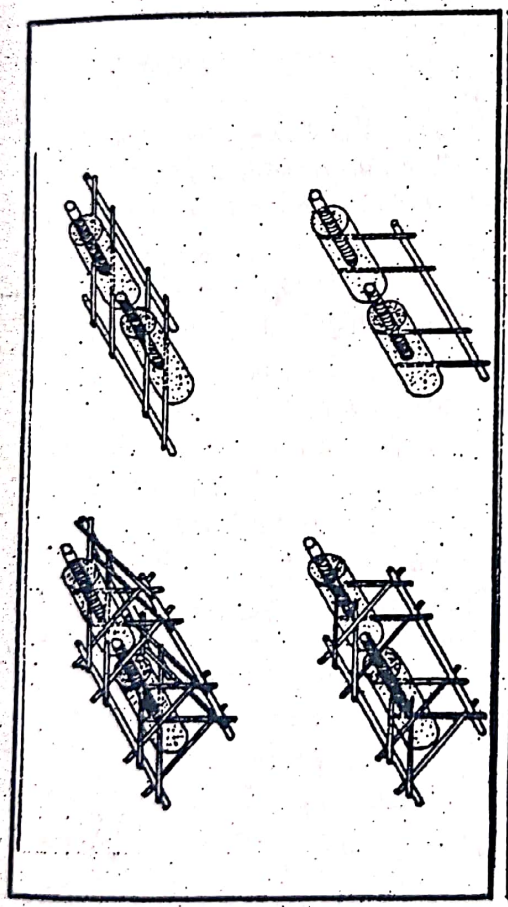

Fig. 1.157. Fixatoare externe

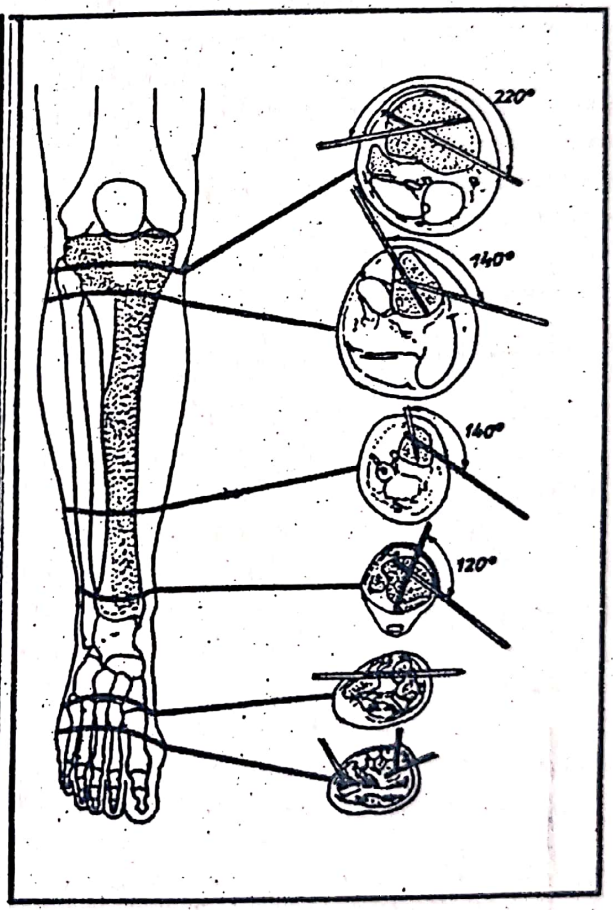

Fig. 1.158. "Coridoarele de siguranţă"

În rezumat, două metode de tratament sunt utilizate, ortopedică şi chirurgicală, iar alegerea se va face între imobilizarea cu aparat gipsat (indicată în fracturile stabile) şi fixarea internă (în cele instabile). Fixatorul extern va fi rezervat fracturilor instabile deschise.

Scanned with OKEN Scanner

Fracturile pilonului tibial

Delimitare. Se încadrează în această categorie întreruperile continuităţii osoase care interesează ultimii 6 cm ai epifizei distale a tibiei, cu condiţia ca unul dintre traiecte să ajungă la suprafaţa articulară a pilonului.

Cifra medie a **frecvenţei** este de 14% dar se pare că frecvenţa este în creştere datorită urbanizării, circulaţiei şi sportului.

Mecanismul de producere este cel de **compresiune** (axială sau laterală) exercitat de astragal la nivelul pilonului tibial şi mai rar de **torsiune** care generează fracturi spiroide ce coboară de la diafiza tibială până în articulaţie.

Se adoptă în general clasificarea Mast, Spiegel şi Pappas (1988) care pare a încorpora încercările anterioare de grupare a acestor fracturi şi care oferă un bun ghid pentru prognostic şi tratament (fig. 1.159.). Din această clasificare adevăratele fracturi ale pilonului tibial sunt cele din categoria C, aşa cum au fost ele descrise de Ruedi şi Allgower(1979) şi în care s-a ţinut cont de doi parametri:

- interesarea sau nu a **peroneului** care este **fracturat** în 80% şi **intact** în 20% din fracturile pilonului;
- tipul de fractură al **pilonului tibial**, având la rândul ei două posibilităţi:

- **fractură - explozie**, ca rezultat al unui traumatism de mică energie, aplicat asupra unui os solid, de obicei la tineri şi

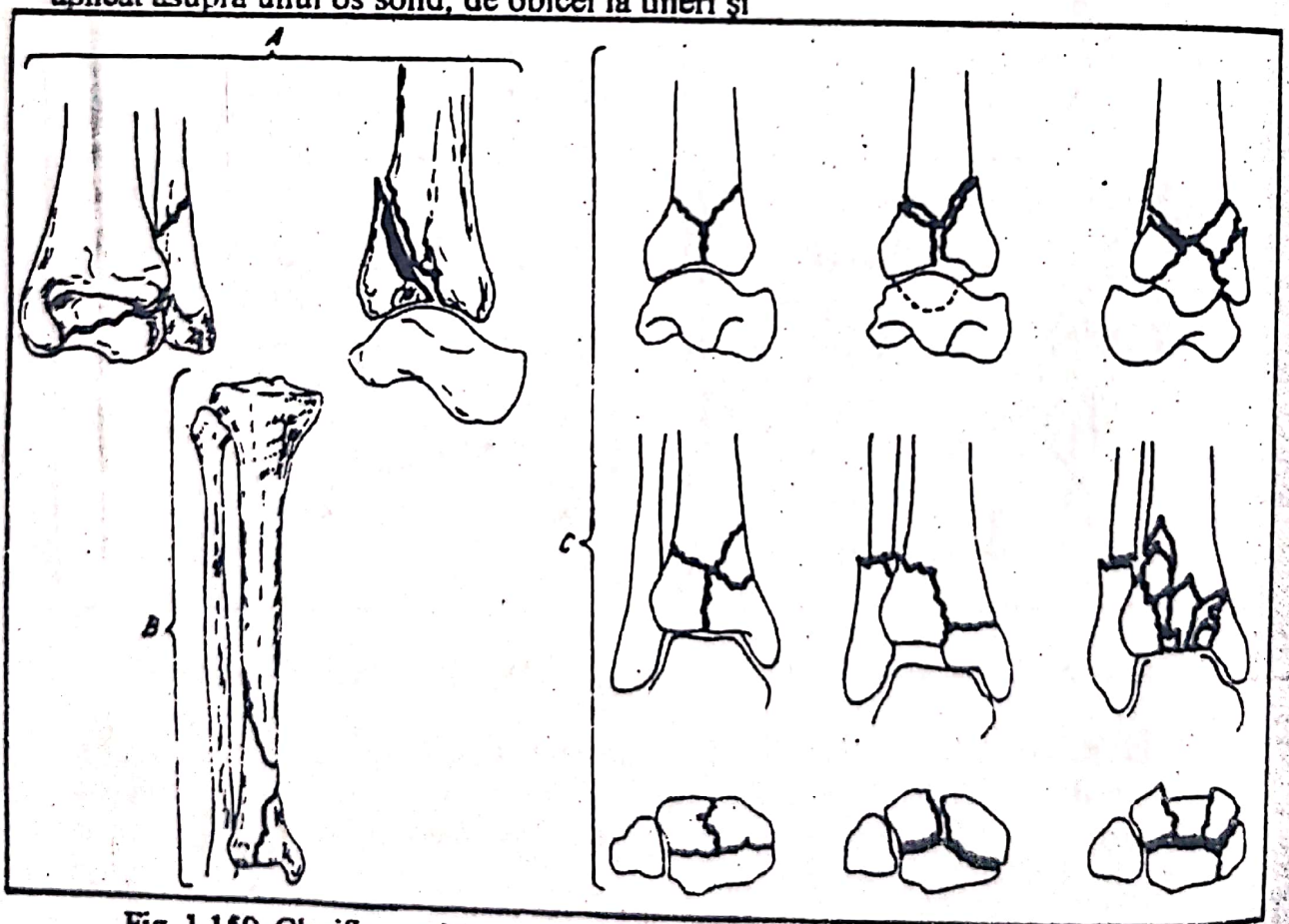

Fig. 1.159. Clasificarea Mast, Spiegel şi Pappas a fracturilor pilonului tibial

Scanned with OKEN Scanner

- **fractura impactată**, ca rezultat al unui traumatism de mare energie aplicat unui os osteoporotic, de obicei la persoanele vârstnice.

Înaintea alegerii celui mai adecvat tratament sunt necesare câteva consideraţii preliminare:

a) **evaluarea corectă** a tipului de fractură nu se poate face, uneori, numai ca urmare a investigaţiei radiografice standard şi este necesar ca aceasta să fie completată cu tehnici suplimentare cum ar fi tomografia, TDM şi chiar examenul comparativ al gleznei sănătoase;

b) gradul **interesării ţesuturilor moi** care înconjură fractura, începând de la suprafaţă (fractura închisă sau deschisă) şi terminând cu interesarea capsuloligamentară, are o deosebită importanţă pentru prevenirea complicaţiilor şi alegerea metodei de tratament;

c) se cunoaşte faptul că **vascularizaţia** acestei regiuni este una dintre cele mai precare din întregul organism. Din acest punct de vedere este important să cunoaştem existenţa unor eventuale boli circulatorii periferice, a diabetului, care se sumează defavorabil conducând la complicaţii, mai ales în cazul unei opţiuni chirurgicale;

d) **calitatea osului fracturat** - sănătos sau osteoporotic.

În cazul alegerii tratamentului chirurgical planificarea preoperatorie este una dintre condiţiile reuşitei.

Tratamentul fracturilor pilonului poate fi ***neoperator*** sau ***operator***.

Tratamentul neoperator. Au indicaţie pentru acest fel de tratament fracturile **fără deplasare** sau **cu deplasare intraarticulară nesemnificativă** (sub 2mm). Se aplică un gips cruro-pedios pentu 6-12 săptămâni, cu începerea reeducării încă din timpul imobilizării, prin secţionarea bivalvă a aparatului gipsat şi şedinţe zilnice de mobilizare articulară.

În fracturile cu **uşoară deplasare** se poate încerca reducerea "treptelor" intraarticulare prin ligamentotaxis (tracţiune bipolară, fixator extern). Dacă manevra reuşeşte, fractura va fi imobilizată pentru 6 săptămâni. După alte 6 săptămâni de reeducare fără sprijin, se începe treptat şi reluarea sprijinului.

Tratamentul operator. În multe dintre fracturile pilonului se preferă reducerea sângerândă şi fixarea fermă, atitudine care corespunde în principiu tratamentului unei fracturi articulare.

Pentru abord se folosesc de cele mai multe ori două incizii care trebuiesc astfel plasate încât să respecte o distanţă de cel puţin 7cm între ele (riscul necrozei).

Cei patru timpi operatori "clasici" (reconstrucţia peroneului, reconstrucţia suprafeţei articulare, grefarea şi fixarea) sunt cel mai bine ilustraţi în cazul în care avem de tratat o **fractură a pilonului impactată asociată cu o fractură de peroneu.**

Reconstrucţia peroneului *constă în reducerea fracturii şi osteosinteza cu placă "1/3 de tub" (fig. 1.160.a); gestul este uşor în cazul în care peroneul este*

fracturat simplu şi în acest caz restaurarea lungimii sale induce, prin intermediul sindesmozei şi membranei osoase şi reducerea surprinzător de bună a fracturii pilonului tibial. În 20 % din cazuri reconstrucţia peroneului este imposibilă în cazul în care peroneul este fracturat cominutiv. În aceste situaţii reducerea focarului peronier nu are nici o valoare din punct de vedere al reducerii fracturii pilonului tibial. Din cauza faptului că ligamentele sunt rupte alinierea prin ligamentotaxis este imposibilă.

***Reconstrucţia suprafeţei articulare a tibiei** este al doilea timp operator (fig. 1.160.b). De cele mai multe ori reconstrucţia peroneului a reuşit deja o reducere a fracturii. Rămâne ca prin incizia internă să reducem şi fragmentele înfundate în spongia epifizară. Reducerea se fixează temporar cu broşe Kirschner. În final unele broşe vor fi înlocuite cu şuruburi canulate de spongie.*

***Cavităţile restante vor fi grefate** cu os spongios (fig. 1.160.b).*

***Fractura va fi în final fixată** cu o "placă în treflă" înşurubată (fig. 1.160.c,d). Placa poate fi fixată intern sau anterior în funcţie de configuraţia traiectelor principale de fractură.*

În celelalte situaţii (tab. 1.4.) ne vom adapta tactica operatorie la leziunile oaselor şi ale părţilor moi folosind de obicei trei timpi sau chiar doi dintre timpii operatori descrişi mai sus:

- în **fracturile complexe ale peroneului** (C) în care reconstrucţia este imposibilă (20 %) se renunţă la timpul I;
- în **fracturile - explozie ale pilonului** (A,B,C,) grefarea nu mai este necesară iar fixarea poate fi încredinţată unor şuruburi de spongie;
- în fracturile **pilonului cu atela peronieră intactă** este evident că se începe cu reconstrucţia suprafeţei articulare iar fixarea se face în funcţie de tipul fracturii: cu şuruburi şi fără grefare în fractura-explozie şi cu "placă în treflă" şi grefare în fracturile impactate;

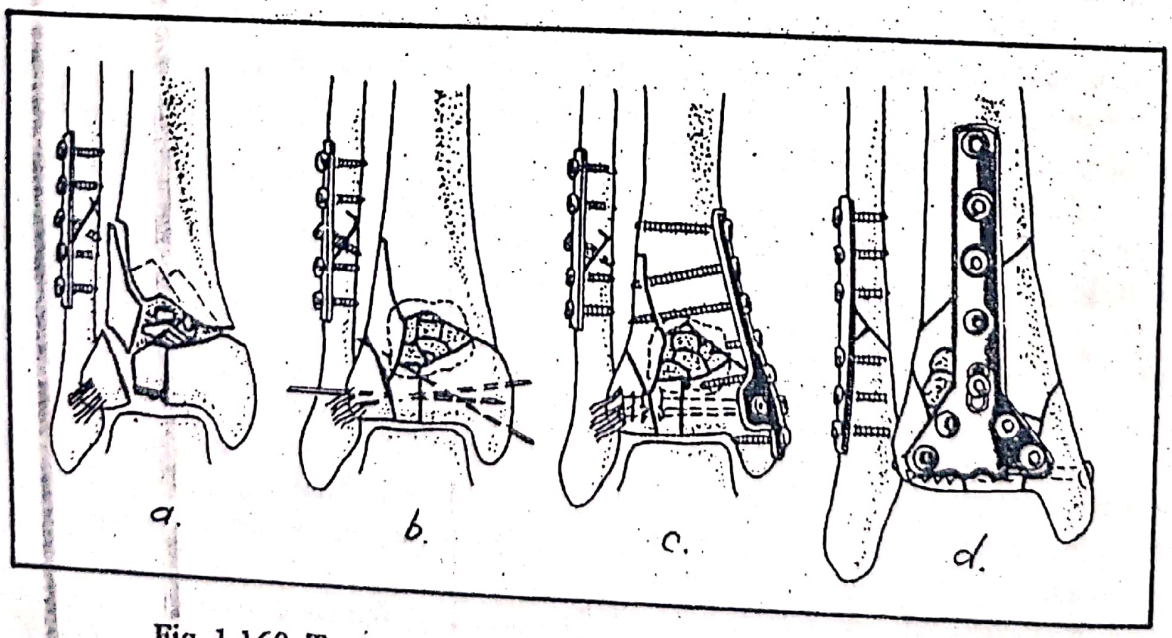

Fig. 1.160. Tratament chirurgical al fracturilor pilonului tibial

Scanned with OKEN Scanner

Tip	Peroneu	Tibie fracturată
A	intact	exploziv impactată
B	fracturat simplu	exploziv impactată
C	fracturat complex	exploziv impactată

Tab. 1.4. Tipuri de fracturi ale pilonului tibial

• în **fracturile deschise**, ca şi în fracturile însoţite de leziuni ligamentare sau osoase importante, reconstrucţia suprafeţelor articulare ale pilonului tibial va fi uşurată de folosirea distractorului (fig. 1.161.a) sau a fixatorului extern (fig. 1.161.b). Se vor preveni în acest fel diformităţile secundare.

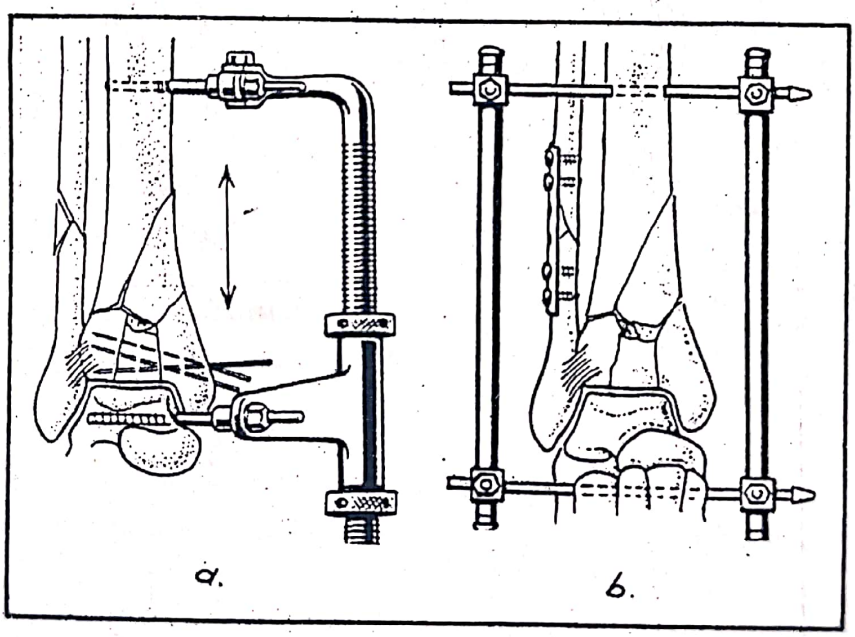

Fig. 1.161. Tratamentul fracturilor deschise ale pilonului tibial

Trebuie cunoscut faptul că chirurgia **fracturilor cominutive** este dificilă şi urmată uneori de **complicaţii**. Dintre acestea vom aminti pe cele tegumentare (33%), infecţia (14%), osteoporoza posttraumatică (14%), diformităţile secundare (30% în varus) ca şi necesitatea unor gesturi chirurgicale secundare (42%) din care menţionăm: artrodeza, ablaţia materialelor de osteosinteză şi uneori chiar amputaţia.

Scanned with OKEN Scanner

Fracturile maleolelor

Fracturile maleolelor se definesc ca fiind acele fracturi care dezorganizează pensa tibioperonieră, respectând rolul de susţinere al pilonului tibial.

Se situează din punct de vedere al **frecvenţei**, pe al treilea loc după fracturile extremităţilor inferioare a radiusului şi fracturile colului femural.

*Prin **pensa tibioperonieră** (pensa maleolară sau morteza) se înţelege un complex osteoligamentar alcătuit (la partea externă) din maleola externă şi cele trei fascicule ale ligamentului lateral extern (LLE) - fig. 1.162.a, la partea internă din maleola internă şi ligamentul deltoidian (fig. 1.162.b) iar superior de plafonul tibial şi ligamentele tibioperoniere (sindesmoza tibioperonieră - fig. 1.163.).*

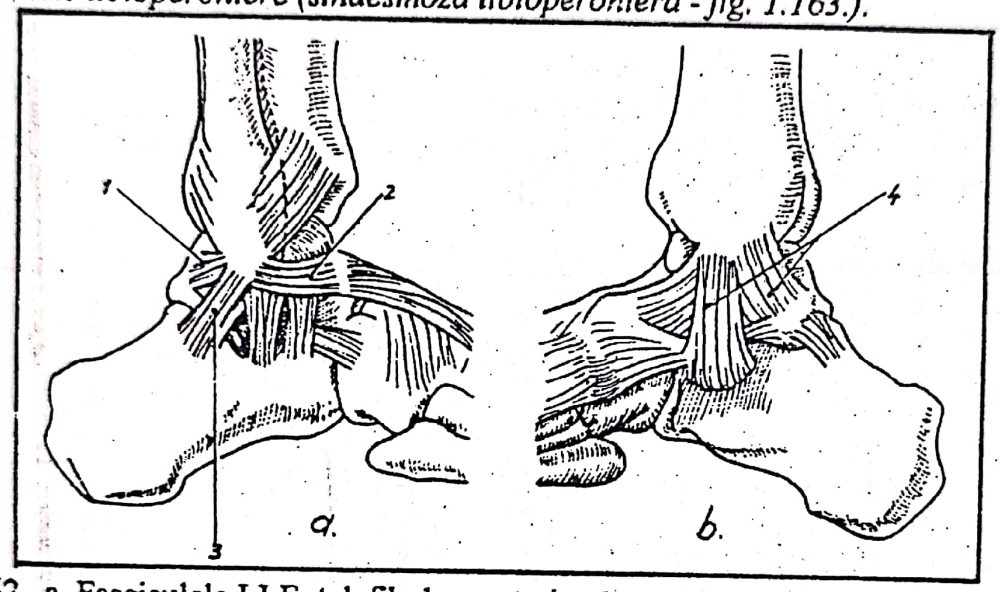

Fig. 1.162. a. Fasciculele LLE: talofibular posterior-1, anterior-2, calcaneofibular-3
b.Ligamentul deltoidian-4

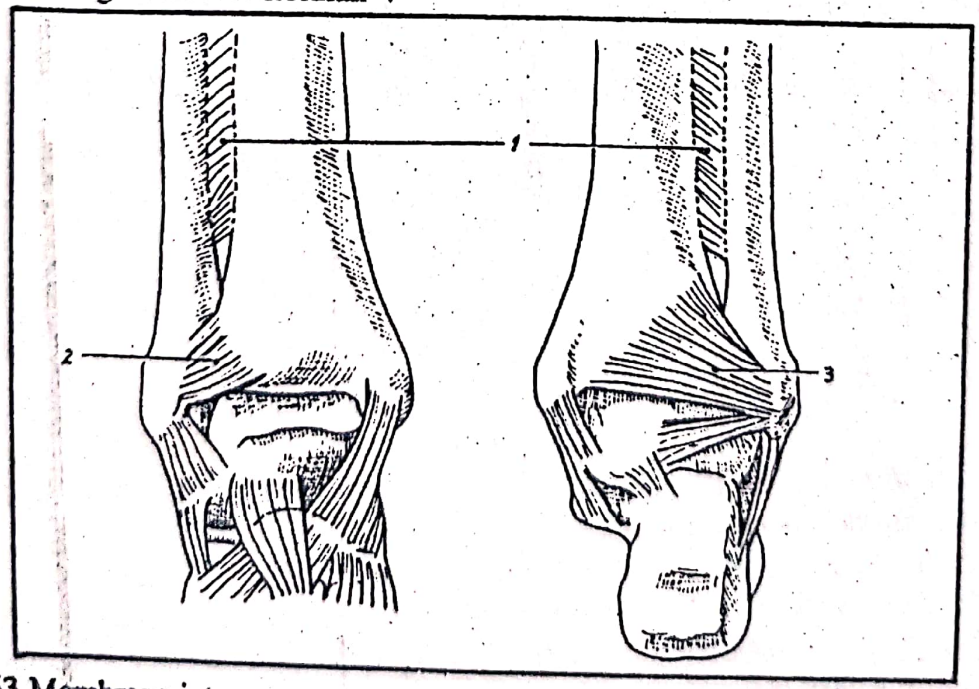

Fig. 1.163 Membrana interosoasă-1, ligamentul tibioperonier anterior-2 şi posterior-3

Scanned with OKEN Scanner

Acestor structuri le revine rolul de a menţine astragalul centrat în morteză. La stabilitatea pensei participă şi porţiunea inferioară a membranei interosoase tibioperoniere. Elementele pasive (oase şi ligamente) sunt dublate şi protejate de muşchii periarticulari, adevărate ligamente active ale articulaţiei. La stabilitatea astragalului, în sens antero-posterior, un rol important revine marginilor (posterioară şi anterioară) pilonului tibial.

La originea fracturilor maleolare ca şi a leziunilor ligamentare ale gleznei se găseşte o **mişcare excesivă predominantă,** constând frecvent din **abducţie** şi mai rar din adducţie.

La această mişcare se adaugă o alta **accesorie,** frecvent **rotaţie externă** şi rar, rotaţie internă. Pe de altă parte **compresiunea** este întotdeauna asociată mişcărilor de mai sus (fig.I.164.).

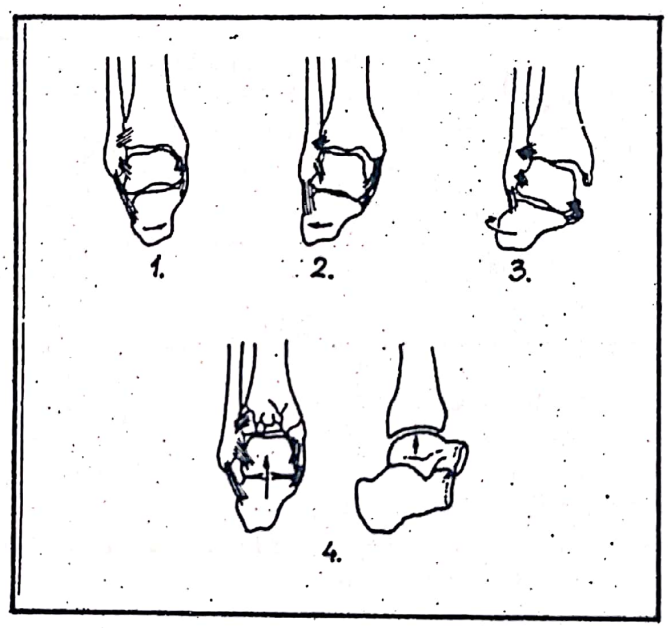

Fig. 1.164. Mecanismele de producere a fracturilor maleolare: 1-adducţie; 2-abducţie; 3-rotaţie externă; 4-compresiune

Mişcările principale şi accesorii determină rupturi ale ligamentelor şi fracturi ale oaselor gleznei care pot fi combinate în 5 grade de severitate:

1. Leziuni ligamentare singulare (entorse);
2. Leziuni ligamentare şi fractura unei maleole (fracturi unimaleolare);
3. Leziuni ligamentare combinate cu fracturi a două maleole (fracturi bimaleolare);
4. Leziuni ligamentare combinate cu fracturile celor trei maleole (fracturi trimaleolare);
5. Leziuni ale ligamentelor laterale combinate cu fracturi şi diastazis tibioperonier inferior (leziuni ale sindesmozei).

În această regiune, leziunea ligamentară este **echivalentă** cu una osoasă deoarece ambele au acelaşi rezultat şi anume instabilizarea astragalului la nivelul scoabei tibioperoniere. De exemplu, ruptura ligamentului deltoidian este echivalentă cu fractura maleolei interne.

Anatomie patologică. Leziunile osoase sunt de două feluri: **fracturi separare şi tasări.**

Traiectele elementare ale fracturilor-separare îsi au sediul la nivelul maleolei externe, maleolei interne sau plafonului tibial (fig. 1.165.). **Tasările** interesează mai frecvent partea externă a plafonului (fig. .166.).

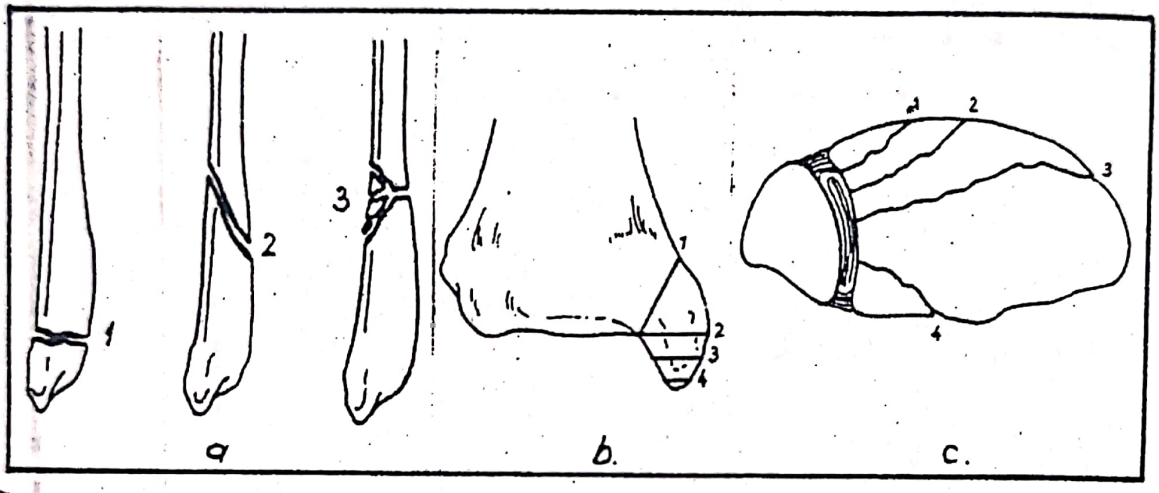

Fig. 1.165. Traiecte elementare în fracturile maleolelor şi plafonului: a: fracturile maleolei externe: 1-transversală, 2-oblică sau spiroidă, 3-transversală cu cominuţie externă; b: fracturile maleolei interne: 1-oblică, 2-transversală la rasul pilonului, 3-transversală în zona mijlocie, 4-a vârfului; c: fracturile plafonului: 1-smulgerea inserţiei lig. peroneo-tibial posterior, 2-fractură trimaleolară Cotton, 3-fractura Cunéo-Picot, 4-fractură marginală anterioară

Pe lângă leziunile osoase, au importanţă şi trebuiesc cunoscute echivalenţele: rupturile ligamentelor laterale. Rupturile sindesmozei şi ale membranei interosoase vor trebui corect evaluate în vederea tratamentului.

Mişcările excesive care determină aceste leziuni osteoligamentare acţionează în **cupluri** şi fiecărui cuplu de mişcări îi corespunde un anumit stadiu şi tip de leziuni anatomopatologice. Încercând să asocieze **mecanismul de producere** cu anatomia patologică Lauge-Hansen (1950) împarte fracturile în patru grupe: supinaţie - eversiune (rotaţie externă) = SER, supinaţie - adducţie = SA, pronaţie - abducţie = PA şi pronaţie - eversiune (rotaţie externă) = PER.

SER (supinaţie eversiune sau supinaţie rotaţie externă). Fracturile apărute ca urmare a acestui mecanism sunt caracterizate printr-o **fractură spiral oblică transsindesmotică** la nivelul maleolei externe şi o fractură transversală a maleolei interne (sau, echivalent, ruptura ligamentului deltoidian) - fig. 1.167.b.

Scanned with OKEN Scanner

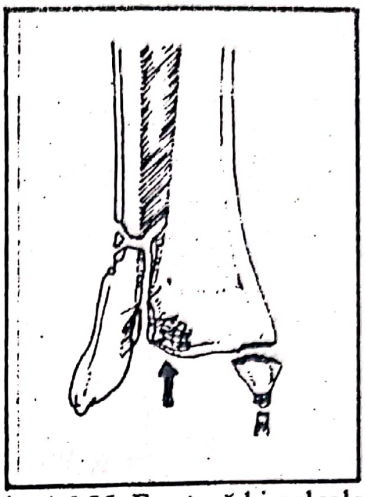

Fig. 1.166. Fractură bimaleolară şi tasare externă a plafonului

SA (supinaţie adducţie). Fracturile apărute ca urmare a acestui mecanism sunt caracterizate printr-o **fractură transversală subsindesmotică** de partea maleolei externe şi printr-o fractură verticală a maleolei interne (fig. 1.167.a).

PA (pronaţie abducţie). Fracturile apărute prin acest mecanism sunt caracterizate printr-o **fractură supra-sindesmotică joasă, oblic scurtă** la nivelul maleolei externe şi prin fractură transversală a maleolei interne (fig. 1.167.c).

PER (pronaţie eversiune sau pronaţie rotaţie externă). Fracturile apărute prin acest mecanism se caracterizează

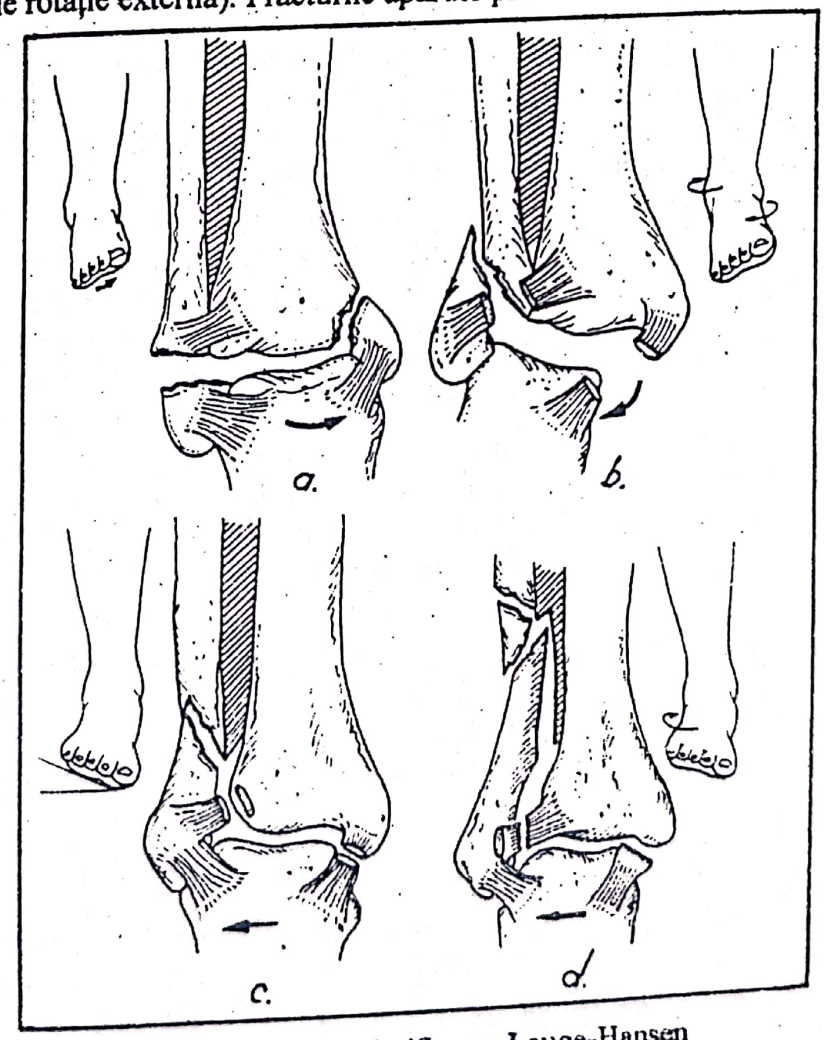

Fig. 1.167. Clasificarea Lauge-Hansen

printr-o **fractură suprasindesmotică înaltă** şi cominutivă a maleolei externe asociată cu aceeaşi fractură transversală a maleolei interne (fig. 1.167.d).

Deoarece în ultimul timp atenţia ortopezilor s-a concentrat asupra maleolei externe, ca fiind garantul principal al stabilităţii astragalului în scoabă, clasificarea Danis - Weber se bazează pe aspectul fracturii maleolei externe în funcţie de care sunt descrise trei posibilităţi A, B, C, (fig. 1.168.).

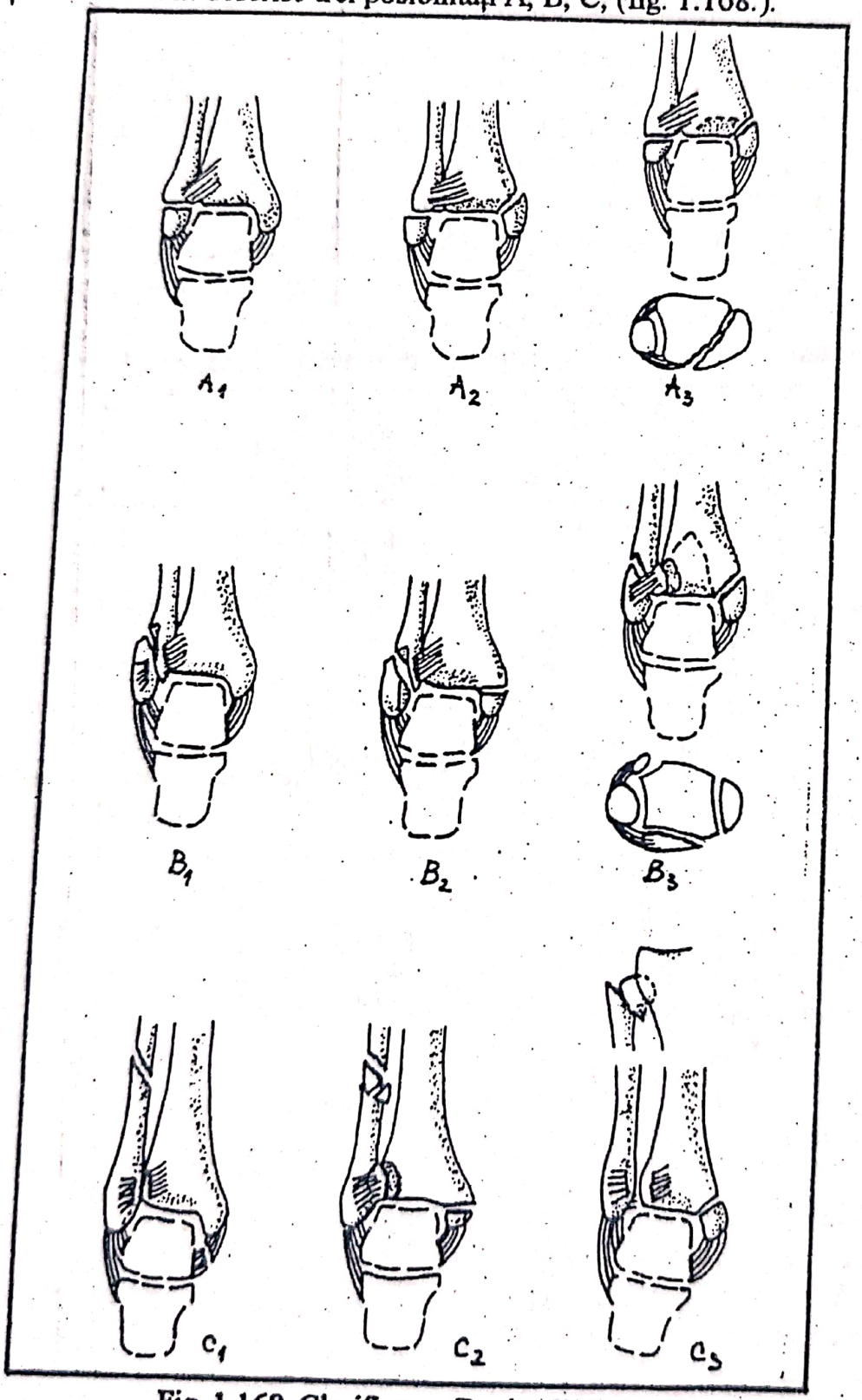

Fig. 1.168. Clasificarea Danis - Weber

Scanned with OKEN Scanner

-tip A - în care fractura maleolei externe este transversală şi subsindesmotică (smulgere) şi corespunde grupei SA din clasificarea Lauge-Hansen.

-tip B- în care fractura maleolei externe este oblică, situată transsindesmotic şi corespunde grupei SER din clasificarea Lauge-Hansen.

-tip C în care fractura maleolei externe este suprasindesmotică joasă (C_1), înaltă (C_2) sau situată la gâtul peroneului (C_3).

Toate fracturile bimaleolare descrise mai sus se pot asocia şi cu fractura maleolei posterioare (marginală posterioară, Cotton, Pott) sau cu o tasare externă sau internă a plafonului tibial.

Clinica este sugestivă atunci când bolnavul poate fi examinat imediat după accident şi când fracturile prezintă deplasare. Două tablouri clinice pot fi întâlnite:

• **Primul**, frecvent, în care bolnavul relatează că în cădere piciorul s-a deplasat cu planta înafară (PA); ca urmare a acestui accident acuză dureri şi impotenţă funcţională a gleznei; obiectiv, la inspecţia din faţă se constată că planta priveşte înafară iar piciorul este deplasat extern; deasupra vârfului maleolei externe există o "lovitură de topor" în dreptul focarului de fractură iar tegumentele de pe faţa internă a tibiei sunt întinse, mai ridicate; inspecţia din profil este caracteristică în cazul existenţei unei fracturi marginale posterioare deplasate şi arată faptul că piciorul apare scurtat, cu călcâiul mai evident iar tendonul achilian concav posterior (subluxaţie posterioară a piciorului).

• **Al doilea** tablou clinic, rar întâlnit, în care bolnavul relatează că în cădere piciorul s-a deplasat cu planta înăuntru (SA) şi acuză dureri la nivelul gleznei şi impotenţă funcţională a articulaţiei; obiectiv, inspecţia din faţă este mai puţin informativă, dar se observă uneori atitudinea de varus a postpiciorului şi ridicarea tegumentelor, de această dată, pe faţa externă a gleznei.

La scurt timp după accident edemul maschează diformităţile, semnele clinice devin sărace şi imprecise. Tabloul clinic se completează prin apariţia echimozei peri- şi submaleolare iar uneori apar şi semnele suferinţei tegumentare traduse prin flictene.

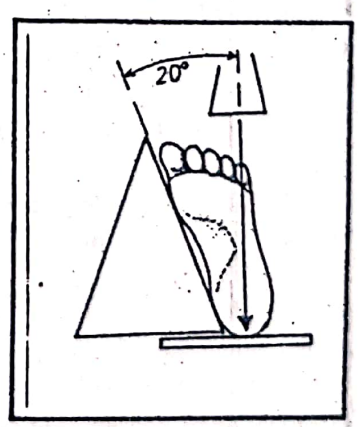

Fig. 1.169. Radiografia de faţă a mortezei

Examenul radiografic. Gleznа traumatizată va fi investigată printr-un set de trei radiografii constând din două incidenţe standard, de faţă şi profil, la care se adaugă un al treilea clişeu, numit "de faţă al mortezei" în care expunerea se face după ce piciorul a fost rotat intern cu 15-20° (fig. 1.169.). Mai rar sunt necesare radiografii în poziţii menţinute (fig. 1.170) sau tomografii, TDM; artroscopia

Scanned with OKEN Scanner

sau artrografia articulaţiei poate evidenţia leziunile ligamentare sau cele osteocondrale.

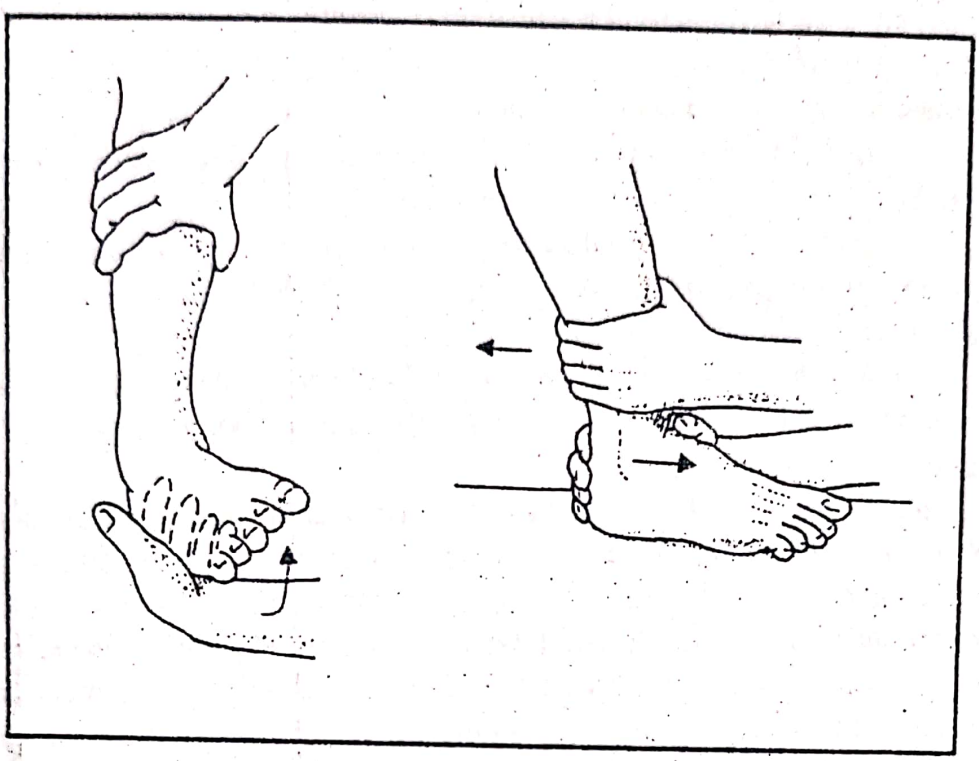

Fig. 1.170. Radiografii în "poziţii menţinute"

Evoluţia. După refacerea parametrilor anatomici ai articulaţiei, vindecarea este regula într-un interval de 3-4 luni; persistenţa unor deplasări la nivelul maleolei externe (scurtare, înclinare, rotaţie), astragalului (subluxaţii sau înclinaţii), fragmentului marginal posterior ("treaptă" de peste 2 mm), leziuni ale sindesmozei (diastazis) sunt de rău augur şi, prin incongruenţa articulară pe care o generează, conduc în timp la apariţia unor leziuni artrozice.

Tratament. Scopul tratamentului este acela de a obţine o reducere anatomică şi a menţine această reducere până la vindecare. Reeducării îi revine rolul de a readuce pacientul la starea funcţională dinaintea accidentului.

Pentru a atinge aceste obiective putem folosi tratamentul neoperator sau pe cel operator.

Tratamentul neoperator are unele dezavantaje (imposibilitatea reducerii perfecte, reluarea manevrelor de reducere, imobilizarea prelungită) şi din aceste motive este indicat în **fracturile nedeplasate şi în cele stabile**. Sunt considerate stabile fracturile deplasate Danis - Weber tip A_1. În momentul apariţiei fracturii maleolei interne (A_2) reducerile ortopedice sunt mai greu de menţinut. Fracturile uni- şi bimaleolare (B_1- B_2) sunt stabile şi încep să devină instabile la partea internă (B_2) sau posterioară (B_3). Sunt considerate instabile toate fracturile de tip C. Metoda tratamentului neoperator constă în **reducerea de urgenţă, sub anestezie,** a fracturilor. Prin manevrele de reducere se corectează deplasările

laterale şi sagitale ale astragalului pentru a obţine centrajul acestuia în scoabă şi se încearcă refacerea lungimii şi corectarea inclinărilor maleolei externe. Manevrele de reducere clasice poartă numele de "strângerea pensei" sau "scoaterea cizmei" şi constau în imprimarea unor mişcări în sens contrar celor prin care s-a produs fractura. De exemplu, dacă fractura s-a produs prin supinaţie rotaţie externă, la reducere se va folosi pronaţia, inversiunea şi rotaţia internă. Dacă controlul radiografic arată că reducerea s-a obţinut, atunci imobilizarea va fi încredinţată unui **aparat gipsat cruro-pedios** (30 zile), cu eliberarea genunchiului şi imobilizarea într-o **cizmă gipsată fără toc** (alte 30 zile), urmată de aplicarea unei **cizme cu toc de mers** (în ultimele 30 zile). Examenul radiografic săptămânal prin gips va surprinde eventualele deplasări secundare. În fracturile stabile reluarea mersului se poate face la 45 zile.

Tratamentul operator este indicat în **fracturile deplasate, instabile.** Este bine ca operaţia să fie făcută **cât mai precoce după accident** (în primele 24 ore) deoarece cu timpul reducerea este mai dificilă şi fixarea mai nesigură. Înafara unor situaţii de excepţie, se folosesc incizii separate (externă şi internă) pentru abordul focarelor maleolare iar fractura marginală posterioară se rezolvă prin aceleaşi căi de abord. Ordinea fixării este următoarea: marginala posterioară, maleola externă, maleola internă. Pentru fixare se folosesc şuruburi cu compresiune interfragmentară (fig. 1.171.a), filăci premulate sau placă 1/3 de tub la nivelul maleolei externe (fig. 1.171.b), hobanaj (fig. 1.171.c) sau înşurubare (fig. 1.171.d) de partea

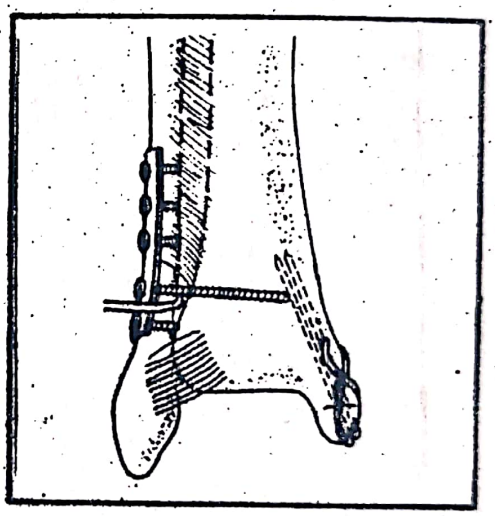

Fig. 1.172. Şurubul de diastazis

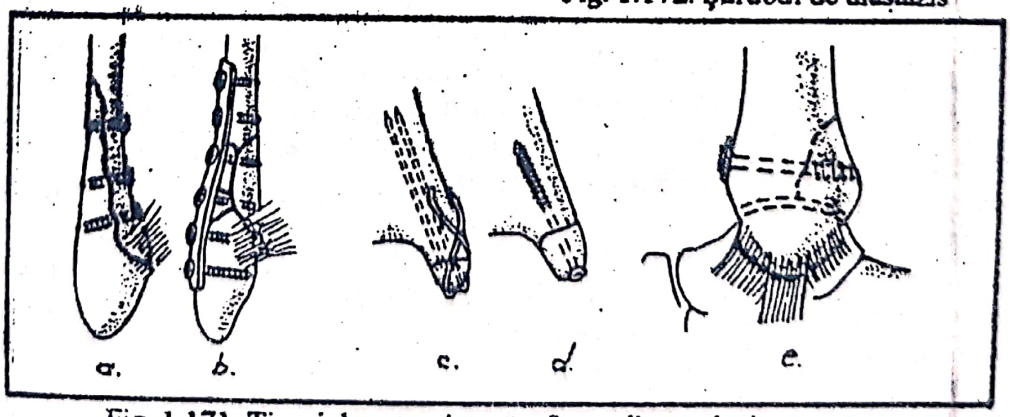

Fig. 1.171. Tipuri de osteosinteză a fracturilor maleolare

maleolei interne şi îngurubare în cazul fracturii marginale posterioare (fig. 1.171.e). Leziunile sindesmotice (diastazisul) se rezolvă odată cu fractura maleolei externe, printr-un şurub de diastazis, suprasindesmotic, trecut prin gaură şi strâns cu piciorul menţinut în talus sau în unghi drept (fig. 1.172.). Leziunile echivalente se tratează în acelaşi timp operator (sutură, reinserţie). Desigur că ar fi ideal ca imediat după operaţie să se mobilizeze articulaţia, dar mulţi chirurgi preferă să imobilizeze gleznа pentru o perioadă de timp variabilă (30-45 zile), în funcţie de stabilitatea montajului realizat.

FRACTURILE ASTRAGALULUI

Astragalul este unul dintre oasele importante ale piciorului; afirmaţia este susţinută de faptul că el reprezintă placa turnantă prin care se transmite greutatea corpului, în staţică şi mers, la nivelul bolţii plantare. Datorită participării astragalului la alcătuirea a trei articulaţii (tibiotarsiană, subastragaliană şi mediotarsiană) el este acoperit de cartilaj pe 3/5 din suprafaţă. În această situaţie precară osul îşi primeşte vascularizaţia numai prin doi poli vasculari. Unul este situat în nivelul colului (ram al arterei tibiale posterioare) iar altul, principal, situat înaintea ligamentului interosos, la nivelul sinusului tarsi şi rezultat din anastomoza ramurilor tibialei posterioare şi pedioasei. Aceste surse vasculare, mai mult sau mai puţin terminale, asigură circulaţia intraosoasă şi explică de ce în cazul fracturilor deplasate şi luxaţiilor periastragaliene poate apare necroza aseptică a corpului astragalian.

Frecvenţă. În comparaţie cu fracturile maleolelor, fracturile astragalului sunt rare, fapt explicat şi de densitatea ţesutului osos spongios.

Mecanism de producere. Fractura este caracteristică bărbaţilor tineri (73% la bărbaţii sub 30 de ani) având drept cauză, în practica civilă, accidentele de circulaţie. Fractura este specifică aviatorilor în timp de război. Astragalul cedează de obicei ca urmare a unui traumatism important care acţionează indirect (multe fracturi - 28% - se întâlnesc la politraumatizaţi şi un număr important - 20% - sunt deschise). Astragalul cedează de obicei printr-o flexie dorsală forţată a antepiciorului în raport cu postpiciorul (fig. 1.173.). Fractura are sediul la gâtul sau corpul astragalului. În aceste circumstanţe partea posterioară a osului se află fixată în morteză, ca urmare a contracţiei tricepsului, iar antepiciorul se sprijină cu forţă pe pedala de frână (sau ia contact cu solul la aterizarea cu paraşuta). Fractura apare la nivelul punctului de sprijin reprezentat de marginea anterioară a pilonului tibial. În funcţie de poziţia piciorului în momentul impactului se fracturează corpul (piciorul în flexie plantară) sau gâtul astragalului (piciorul în flexie dorsală).

Anatomie patologică. Fracturile gâtului şi corpului fac parte din fracturile tip separare. Pentru sistematizarea fracturilor astragalului s-a adoptat

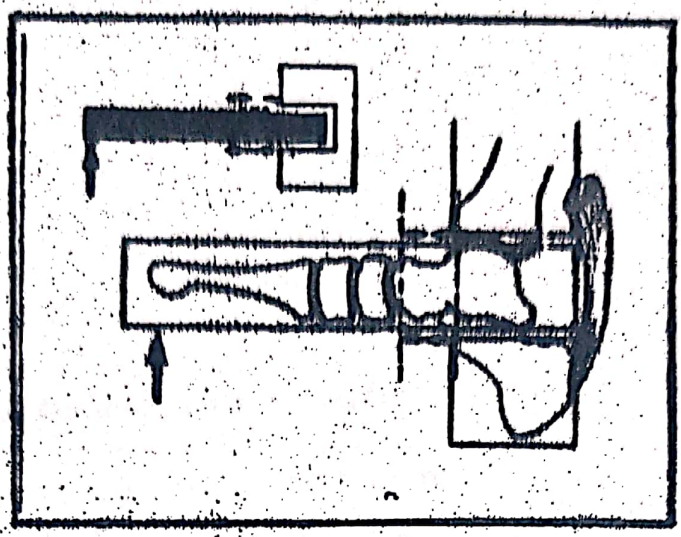

Fig. 1. 173. Mecanismul de producere al fracturilor astragalului

clasificarea lor în totale (care întrerup continuitatea osului) şi parcelare.

Fracturile totale sunt cele mai frecvente (3/4 din fracturile astragalului) dar şi cele mai importante deoarece sunt fracturi grave. Cu toate că traiectul poate fi situat şi în plan sagital (extrem de rar - 2%) caracteristic rămâne traiectul transversal cu rediul la nivelul colului şi corpului astragalian. Se atrage atenţia asupra înclinării inverse a traiectelor fracturare ale colului (oblic înapoi, înăuntru şi în jos, atingând astfel sinus tarsi) şi ale corpului (oblic înainte şi înăuntru) - fig. 1.174.. De menţionat că, la partea distală, fractura corpului

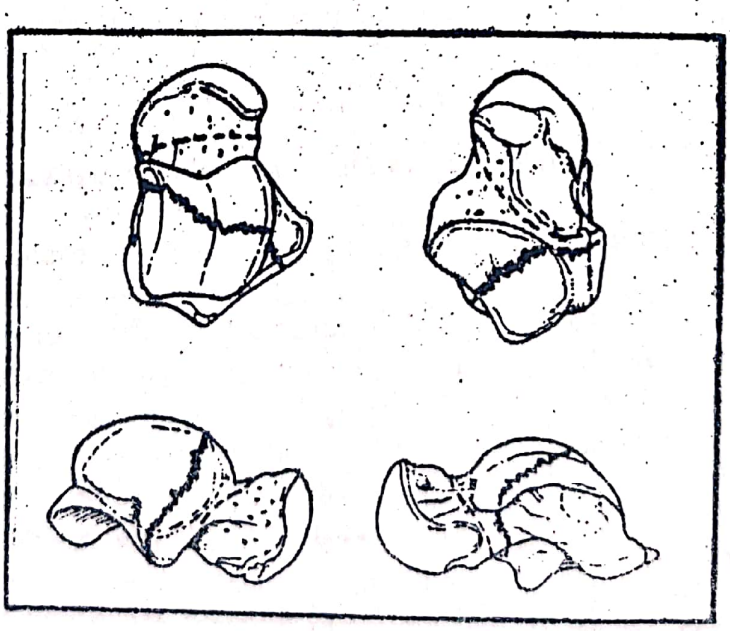

Fig. 1.174. Traiecte de fractură la nivelul astragalului

traversează suprafaţa articulară corespunzătoare talamusului iar cea a corpului ajunge în sinus tarsi. În ambele ipostaze fragmentul posterior al corpului este privat de vascularizaţie prin ambii poli vasculari. Divergenţa traiectelor face ca vizualizarea lor pe radiografia de profil să fie făcută corect numai după rotaţia externă a piciorului cu 20° în fracturile colului (prin ridicarea talonului de pe casetă) sau prin rotaţia internă a piciorului cu 20° în fracturile corpului (prin ridicarea marginii externe a piciorului). După importanţa deplasării, există trei situaţii posibile care pot fi descrise ca tipuri de fractură (clasificarea Hawkins - 1970) - fig. 1.175.

- tipul I - fracturi nedeplasate;
- tipul II - fracturi deplasate cu subluxaţie subastragaliană dar fără modificări în articulaţia tibiotarsiană;
- tipul III - fracturi deplasate cu luxaţia corpului astragalian din articulaţia subastragaliană şi din cea a gleznei (cu enucleerea fragmentului posterior).

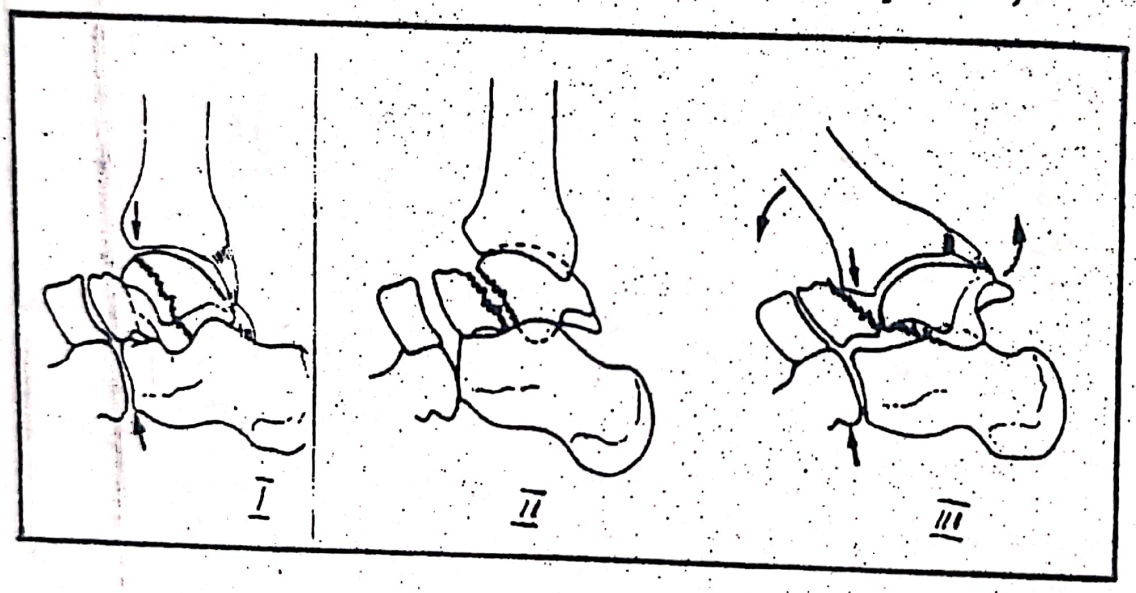

Fig. 1.175. Clasificarea Hawkins a fracturilor astragalului

În această categorie a fracturilor totale se încadrează şi fracturile cominutive (fig. 1.176.).

Fracturile parcelare (1/4 din fracturile astragalului) sunt la rândul lor situate la nivelul **capului** (smulgeri contemporane cu entorsele articulaţiei mediotarsiene), **corpului** (ale domului astragalian descrise de Berndt şi Harty în 1959), **tuberculului extern** (Dimon, 1961), sau **tuberculului posterior** (cele mai frecvente) - fig. 1.177.. Smulgerea tuberculului postero-extern la nivelul inserţiei ligamentului tibioastragalian posterior trebuie diferenţiată de prezenţa osului trigonum.

Examenul clinic nu este edificator. Se prezintă la consultaţie un bărbat tânăr care a suferit un accident de circulaţie. Pacientul se plânge de dureri intense la gleznă, impotenţă funcţională şi tumefierea regiunii. Acestea sunt singurele



Fig. 1.176. Fractură cominutivă

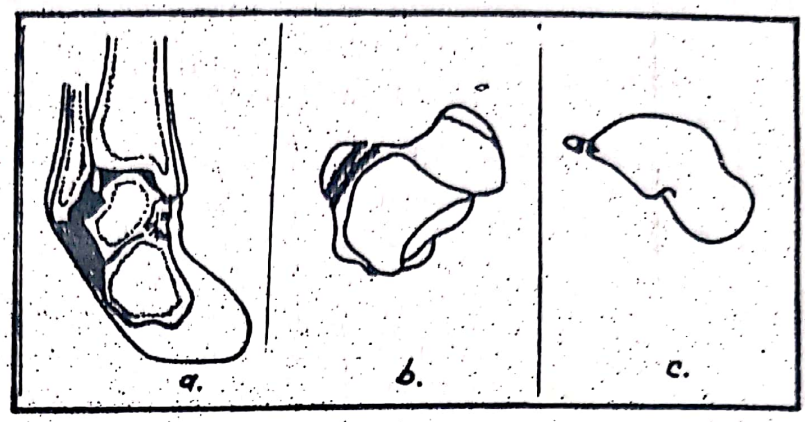

Fig. 1.177. Fracturi parcelare: a-fractura domului, b-fractura tuberculului extern, c-fractura tuberculului posterior

simptome în fracturile fără deplasare. În cazul fracturilor deplasate, cu subluxaţie sau luxaţie, reliefurile normale ale regiunii sunt modificate şi ne vom îndrepta atenţia spre faţa internă a articulaţiei unde pot exista semnele unei fracturi asociate a maleolei interne, suferinţă tegumentară din cauza fragmentului posterior luxat sau chiar deschiderea focarului de fractură.

Examenul radiografic este singurul în măsură să stabilească diagnosticul şi tipul fracturii.

Evoluţia fracturilor astragalului este imprevizibilă. Cea mai importantă complicaţie, **necroza avasculară** este în raport cu tipul fracturii. Frecvenţa acesteia este: 0% în tipul I, 42% în tipul II şi 91% în tipul III după Hawkins. Necrozele pot apare şi în fracturile tip I, fiind explicate prin anoxia datorată stazei venoase. **Osteoartrita** tibiotarsiană şi subastragaliană este caracteristică fracturilor corpului.

Tratament. Fracturile de **tip I** pot fi tratate prin imobilizare 8-12 săptămâni cu o cizmă gipsată, cu reluarea treptată a sprijinului la 6 săptămâni.

În fracturile de **tip II** reducerea de urgenţă este importantă pentru a evita necroza; în ceea ce priveşte fractura, se aplică principiile de tratament ale fracturilor articulare. Cu toate că există două modalităţi de a proceda, tratamentul neoperator pierde teren fiind adesea în imposibilitate de a respecta principiul reducerii anatomice. Dintre manevrele nesângerânde de reducere a subluxaţiei se citează tehnica "ajungerii din urmă" a fragmentului corporeal. Corpul astragalului este înclinat în flexie plantară iar fragmentul cervicocapital realizează cu aceasta o unghiulaţie. Sub anestezie se practică usoară tracţiune manuală în ax după care piciorul este flectat plantar (în echin) pentu a aduce fragmentul cervicocapital în relaţie anatomică cu corpul. Se împinge piciorul înapoi pentru a impacta fragmentele şi se aşează în uşoară eversiune pentru a corecta varusul. Se

controlează reducerea. În cazul unui rezultat anatomic se aplică un aparat gipsat în poziția de echin și abducție pentu 6-8 săpămîni, cînd aparatul gipsat se schimbă cu unul cu unul în poziție fiziologică până la consolidare (în medie 90 de zile). În seria prezentată de Hawkins manevra a fost eficientă la 40% din pacienți.

Fracturile de tip III sunt adevărate urgențe și se tratează chirurgical. De aceeași manieră de tratament beneficiază și fracturile de tip II care nu se reduc (60%) ca și fracturile deschise. Au fost descrise și metode conservatoare de tratament (Watson Jones - fig. 1.178.) dar cum reducerile sunt ori imposibile ori imperfecte este preferat tratamentul chirurgical. Printr-o incizie antero- sau postero - internă se abordează fragmentul enucleat. Acesta se găsește în marea majoritate a cazurilor retromaleolar intern, rotat împrejurul fibrelor fasciculului profund, integru, al ligamentului deltoidian, cu suprafața de fractură privind extern și în sus. Fractura asociată a maleolei interne este uneori prezentă și așezarea piciorului în valgus deschide articulația și permite reintegrarea corpului astragaliah. Nu se vor secționa fibrele ligamentului deltoidian, fiind preferabil să se recurgă la osteotomia maleolei interne, inserția unei broșe în calcaneu și "multă răbdare". După reducerea luxației se va reduce fractura (o a doua incizie, externă, poate fi necesară) și aceasta va fi fixată printr-unul dintre procedeele admise: broșe Kirschner, șuruburi (eventual cu compresiune interfragmentară - fig. 1.179.b). Golurile se pot umple cu os spongios.

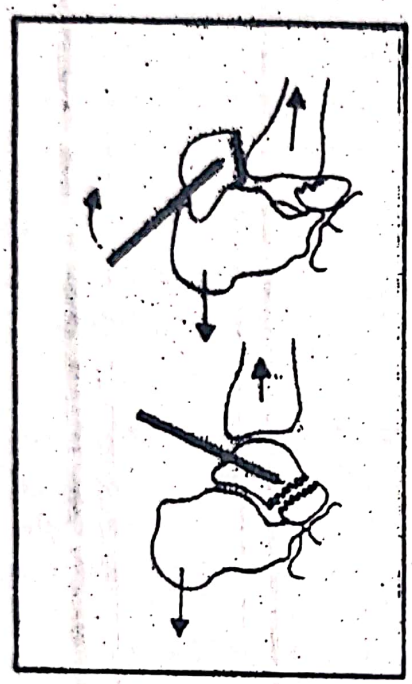

Fig. 1.178. Reducerea fracturii și luxației corpului (Watson Jones)

Pentu stabilizarea fracturilor de tip I se preferă unul sau două șuruburi cu compresiune interfragmentară, introduse din posterior, sub control Röentgen TV (fig. 1.179.a).

Necroza corpului astragalian este o complicație imprevizibilă. Apariția ei depinde de tipul fracturii, momentul tratamentului și felul acestuia. Diagnosticul precoce (hipofixare precoce) prin scintigrafie este mai puțin utilizat. Absența osteoporozei subcondrale (semnul Hawkins) este primul semn radiografic, ce apare în săptămâna a 6-a. Tratamentul necrozei este numai chirurgical. Unele intervenții au fost abandonate (chiuretaj - grefă, artrodeza subastragaliană, astragalectomia) rămânând în arsenalul terapeutic tripla artrodeză tip Phemister, grefa pediculată (imaginată de Ray și agreată de

Fischer), atrodeza tibiotarsiană - metode cu rezultate care variază după autori. Indicaţia actuală oscilează între artrodeza tibiotarsiană tip Blair (fig. 1.180.a) cu

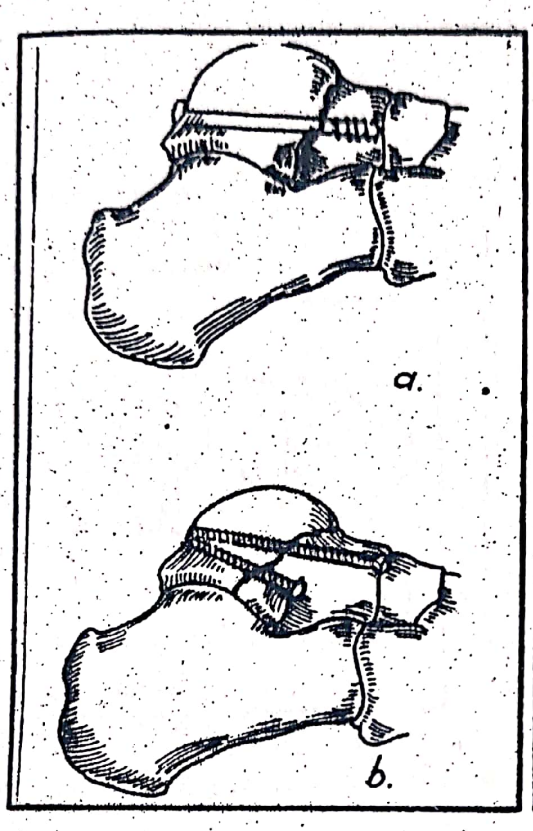

Fig. 1.179. Osteosinteza fracturilor astragalului

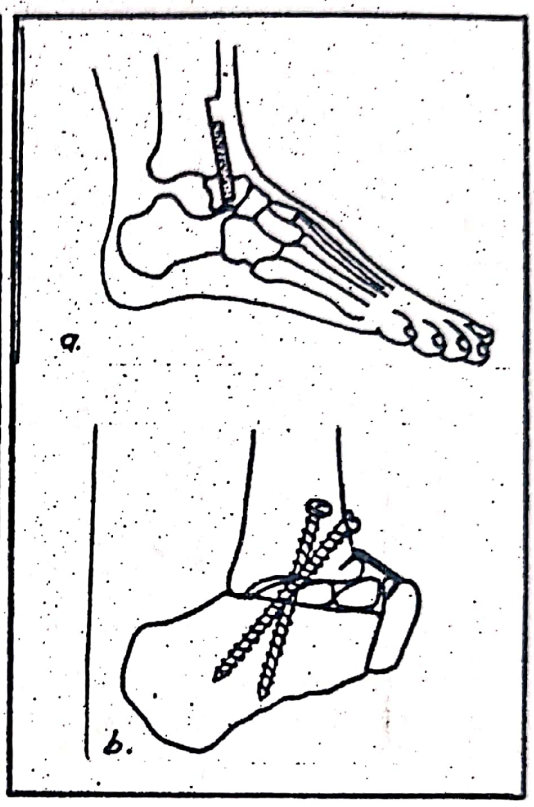

Fig. 1.180. Tipuri de artrodeze

astragalectomie şi artrodeză tibiocalcaneană pe cale externă, interpunând maleola externă fragmentată între tibie şi calcaneu, pentru a evita scurtarea piciorului (fig. 1.180.b). Proteza totală de gleznă rămâne încă în stadiul experimental.

FRACTURILE CALCANEULUI

Fracturile calcaneului sunt frecvent întâlnite în practica traumatologică. Două cauze domină **etiologia**: **căderea** (în 90% din cazuri) de pe un loc înalt de 1-2 m (pe şantierele de construcţii, din arbori) sau lovirea directă a talonului de jos în sus (ca în accidentele de circulaţie). Se întâlnesc mai ales la persoane de **sex masculin** (între 30 - 60 de ani) şi în 10% din cazuri sunt bilaterale. Prezenţa unei fracturi de calcaneu trebuie să ne sensibilizeze la descoperirea unor alte leziuni etajate (membrul inferior, cotil, rahis). La politraumatizaţi însă fractura de calcaneu este cea care trece pe plan secundar şi rămâne uneori nedescoperită.

Pentru înţelegerea mecanismului de producere dar şi a principiilor de tratament chirurgical este necesar de reamintit câteva scurte consideraţii asupra **structurii şi funcţiei** calcaneului.

Structural, calcaneul, de formă aproximativ paralelipipedică, este constituit la exterior dintr-o corticală subţire care acoperă cele 6 feţe iar în interior este umplut cu ţesut spongios având travee orientate după liniile de forţă. Se formează trei evantaie (subtalamic, al apofizei anterioare şi un sistem plantar) care delimitează între ele o zonă slabă triunghiulară situată sub talamus (fig. 1.181.). Cea mai importantă faţă a osului din punct de vedere chirurgical este cea superioară (fig. 1.182.), alcătuită din **marea tuberozitate, talamusul**

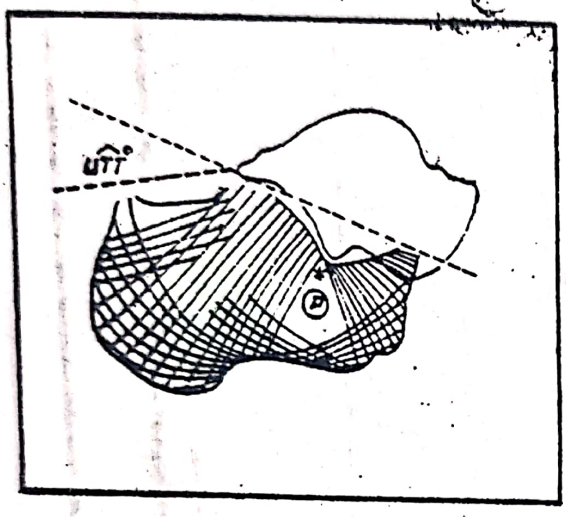

Fig. 1.181. Structura calcaneului

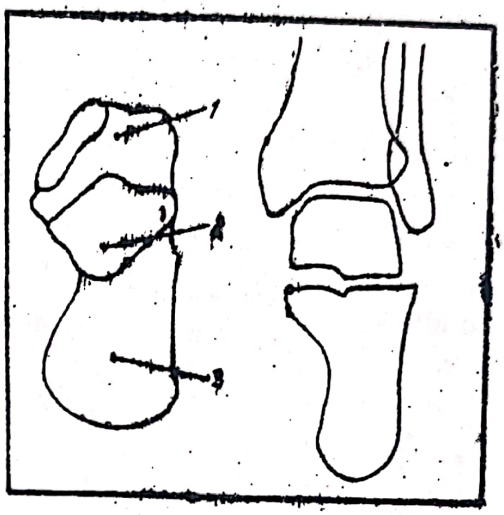

Fig. 1.182. Faţa superioară a calcaneului
1-sinus tarsi, 2-talamus, 3-marea tuberozitate

(care ocupă toată lăţimea osului), **şanţul calcanean** (sinus tarsi) şi, în sfârşit, **suprafaţa articulară antero-internă,** sprijinită de sustentaculum tali. Această structură este destinată să preia greutatea corpului transmisă de astragal. Majoritatea forţelor se scurg prin intermediul suprafeţei talamice care o transmite marii tuberozităţi. Această suprafaţă superioară face parte funcţional din articulaţia subastragaliană, destinată în principal asigurării mişcărilor de abducţie şi adducţie a piciorului, dar participând în paralel la toate celelalte mişcări al căror ax comun (axul Henke) trece prin sinus tarsi. Orice deformaţie sau incongruenţă a feţei superioare a calcaneului are repercursiuni asupra funcţiei articulare şi se traduce în plan clinic prin artroză subastragaliană.

Mecanism de producere, anatomie patologică, clasificare. Fracturile calcaneului se împart în *talamice* şi *extratalamice*.

■ Teoria patogenică actuală a **fracturilor talamice** (70-75%) reţine ca mecanism de producere **forfecarea şi compresiunea**. Palmer este primul (1948) care descrie cum în căderea de la înălţime, la atingerea planului de sprijin, calcaneul este supus la două forţe contrarii: una de sus în jos, greutatea corpului şi alta de jos în sus, rezistenţa solului (fig. 1.183.). Acestea sunt forţele care

produc într-un prin timp forfecarea osului şi fac să apară o **fractură separare cu două fragmente (tipul I)**. Fractura interesează o porţiune mai mult sau mai puţin importantă din talamus şi are traiectul orientat de la sagital la fronto-oblic (fig. 1.184.a). Cele două fragmente sunt denumite antero-intern şi postero-extern (fig. 1.184.b). Fragmentul antero-intern rămâne totdeauna solidar cu astragalul şi fractura poate să nu se deplaseze. Fractura tip I deplasată apare atunci când forţa continuă şi fragmentul postero-extern este împins înafară şi în sus.

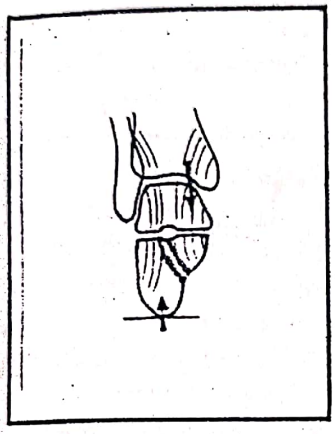

Fig. 1.183. Forţe contrarii în producerea fracturii de calcaneu

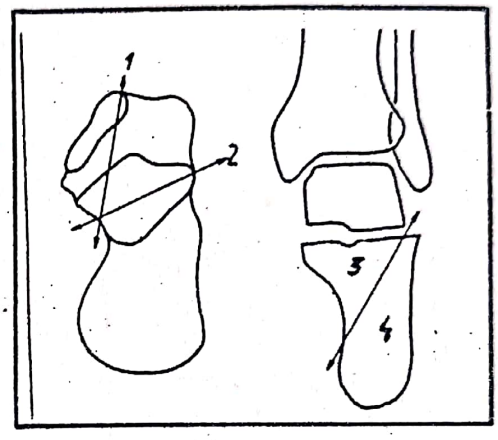

Fig. 1.184. Fractură de calcaneu tip I
a-traiecte: sagital-1,frontooblic-2;
b-fragmente: antero-intern-3, postero-extern-4

În tendinţa sa de a se apropia de sol, astragalul coboară împreună cu fragmentul antero-intern şi supune fragmentul postero-extern unei forţe de compresiune. Uneori (rar) fragmentul reuşeşte să evite apăsarea "culcându-se" în supinaţie (varus); manevra este posibilă numai după smulgerea vârfului malcolei externe sau ruptura planului ligamentar extern al gleznei. Prin acest mecanism apare **fractura separare cu două fragmente şi luxaţia fragmentului postero-extern (tip II)** -fig. 1.185..

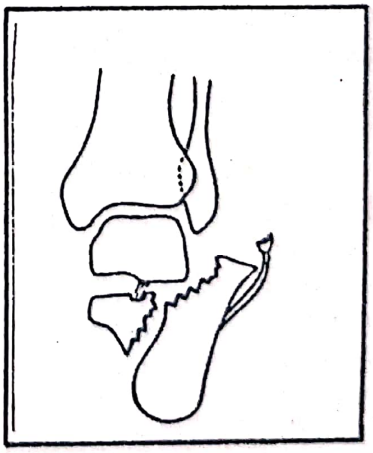

Fig. 1.185. Fractură tip II

Alteori fragmentul postero-extern nu reuşeşte să evite apăsarea (frecvent). În încercarea sa de a fugi spre partea externă, fragmentul se "culcă" uşor în varus şi în această poziţie suferă compresiunea. Ca urmare a acestei forţe de compresiune rezultă **fracturile cu trei, patru sau mai multe fragmente.**

Fractura cu trei fragmente (tipul III) apare atunci când prin compresiunea porţiunii

talamice a fragmentului postero-extern acesta se înfundă în spongioasa calcaneului. Porţiunea cortico-talamică înfundată reprezintă al treilea fragment, dependent de fragmentul postero-extern (al doilea fragment). Acest al treilea fragment este delimitat intern de traiectul sagital al fracturii separare, anterior de traiectul pretalamic, posterior de un traiect retrotalamic. Uneori talamusului înfundat vertical îi rămâne ataşată o porţiune din tuberozitatea posterioară iar traiectul subtalamic se prelungeşte până la partea posterioară a marii tuberozităţi (fractura "în clarinet " - fig. 1.186.).

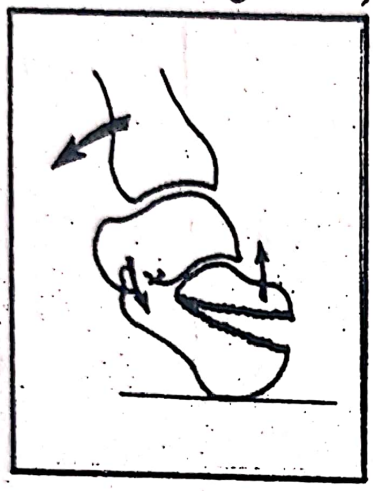

Fig. 1.186. Fractura tip III

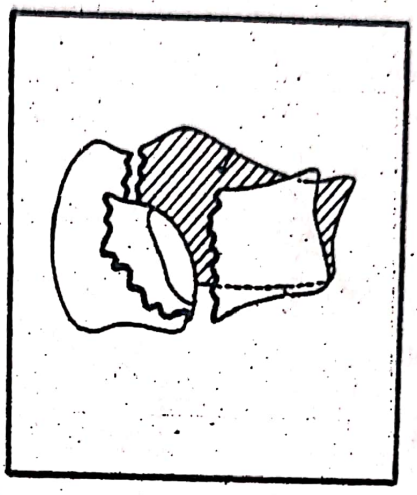

Fig. 1.187. Fractura tip IV

În continuare, dacă acţiunea traumatismului asupra talamusului continuă acesta se opune mai întâi prin tensionarea planului tendinoligamentar. Când şi acesta cedează iar forţa de apăsare nu s-a epuizat, corticala plantară a fragmentului doi este cea care se fracturează şi în acest fel apare **fractura talamică cu înfundare şi patru fragmente (tip IV)** (fig. 1.187.).

Fractura talamică cu înfundare de tipul V este de fapt o explozie a osului care scapă posibilităţii de descriere.

Din punct de vedere anatomopatologic există două amănunte important de cunoscut mai ales de chirurgii care tratează operator aceste fracturi:

- *dată fiind poziţia de varus a fragmentului postero-intern în momentul compresiunii, apăsarea va fi mai marcată de partea internă şi în consecinţă orientarea suprafeţei articulare a talamusului înfundat este în jos şi intern;*
- *în deplasarea sa craniocaudală "bomba talamică" suflă corticala externă a osului fracturând-o cominutiv; unul dintre*

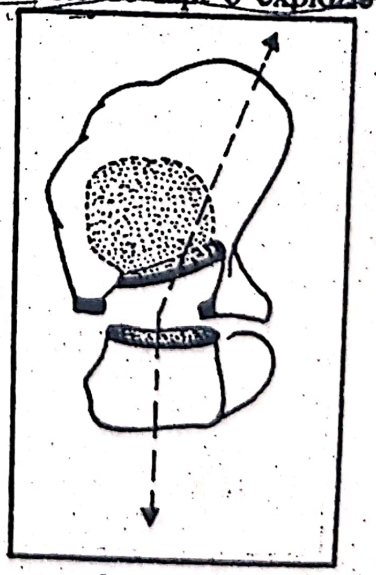

Fig. 1.188. Înfundarea talamică şi "suflarea" corticalei externe

fragmentele fracturare este mai voluminos şi păstrează la partea sa superioară şi o mică baghetă cartilagioasă din talamusul înfundat; acest fragment extern trebuie pivotat de chirurg pentru a avea acces asupra talamusului înfundat (fig. 1.188.)

■ **Fracturile extratalamice** (25-30%) sunt rare şi pun mai puţine probleme din punct de vedere terapeutic. Le putem clasifica în *fracturi ale tuberozităţii posterioare, fracturi ale marii apofize, fractura tuberculului peronierilor şi fracturile micii apofize* (sustentaculum tali).

◆ **Fracturile tuberozităţii posterioare** sunt la rândul lor de trei tipuri:

- **fractura verticală** (totală) a marii tuberozităţi are traiectul situat **retrotalamic**, în aşa fel încât separă tuberozitatea posterioară de restul osului. Atunci când fragmentele se deplasează, ele vor forma un unghi cu deschiderea în sus (tuberozitatea ascensionează prin contracţia tricepsului iar partea anterioară basculează prin contracţia musculaturii plantei). Mecanismul de producere este indirect, de obicei prin flexie;
- **fractura unghiului inferior al tuberozităţii** are traiect oblic în jos şi înainte. Fragmentul detaşat reprezintă zona de inserţie a tendonului achilian şi fractura are de asemenea un mecanism indirect de producere şi anume smulgerea;
- **fractura tuberculului plantar** postero-intern al tuberozităţii posterioare.

◆ **Fractura marii apofize** prezintă două varietăţi:

- **fractura ciocului** este descrisă ca având un traiect care detaşează un mic fragment, triunghiular, la partea anterioară a marii apofize. Fractura interesează în acest fel articulaţia calcaneocuboidiană (fractură articulară). Apare în entorsele grave ale articulaţiei mediotarsiene având ca mecanism de producere smulgerea. Se va deosebi de osul supranumerar (calcaneus secondarius) care este totdeauna bilateral;

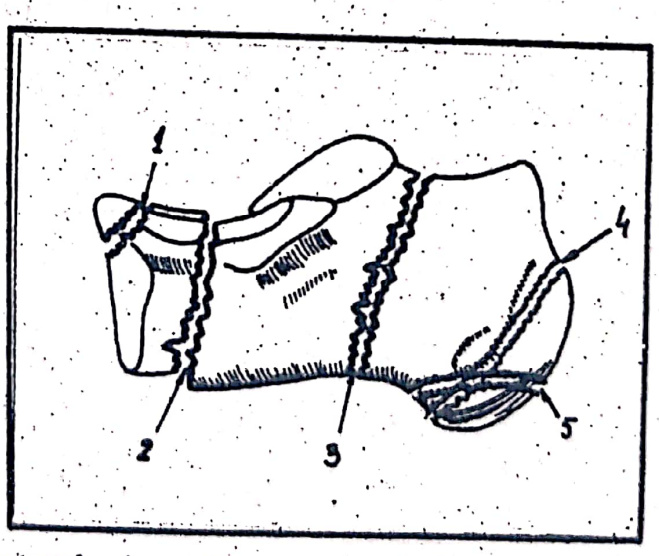

Fig. 1.189. Fracturi extratalamice: 1-fractura micii apofize; 2-fractură pretalamică; 3-fractura marii apofize; 4-fractura unghiului inferior; 5-fractura tuberculului plantar postero-intern

- **fractura gâtului marii apofize sau pretalamică** are un traiect vertical sau oblic care porneşte din sinus tarsi şi coboară pe faţa inferioară a osului. Când există deplasare aceasta se face sub forma angulaţiei cu deschidere superioară (tricepsul ascensionează fragmentul posterior şi lungul peronier lateral pe cel anterior).

- ◆ **Fractura tuberculului peronierilor**, clasică dar excepţională, este de fapt o smulgere a acestei mici proeminenţe osoase situată pe faţa externă a calcaneului care separă tendoanele celor doi peronieri laterali.

◆ **Fracturile micii apofize** (sustentaculum tali) sunt rare, se produc prin cădere pe calcaneu în valgus şi se descoperă pe radiografia axială.

Examenul clinic este câteodată relevant încă din interogatoriu, când aflăm că bolnavul a căzut de la înălţime şi nu mai poate merge. Examenul obiectiv este bine să fie făcut în poziţie de decubitus ventral sau în genunchi, şi comparativ; inspecţia decelează o tumefiere difuză a retropiciorului cu ştergerea reliefurilor maleolare şi şanţurilor periachiliene; postpiciorul mult lărgit, cu maleolele "coborâte" este uneori deviat în var sau valg, iar bolta plantară "ştearsă"; echimozele submaleolare externe şi interne apar precoce ca şi echimoza plantară numulară (semnul Mondor). La palpare durerea este semnul principal şi are maximum de intensitate submaleolar extern.

Examenul radiografic, esenţial pentru diagnosticul fracturilor de calcaneu, se rezumă adesea la două incidenţe: ***profilul extern al piciorului*** şi ***incidenţa retrotibială ascendentă***.

■ **Profilul extern al piciorului** (fig. 1.190.) se obţine aşezând marginea externă a piciorului pe casetă, raza incidentă fiind verticală şi centrată la nivelul maleolelor. Pe lângă morfologia globală a calcaneului şi aspectul articulaţiei subastragaliene, pe acest clişeu se studiază unghiul tuberotalamic (UTT) descris de Böhler (fig. 1.181.). Unghiul este format de o intersecţia a două drepte: una tangentă la marginea superioară a marii tuberozităţi şi la marginea superioară a suprafeţei talamice şi o a doua ce uneşte punctul cel mai ridicat al ciocului marii apofize cu marginea superioară a suprafeţei talamice. Deschis înapoi, unghiul

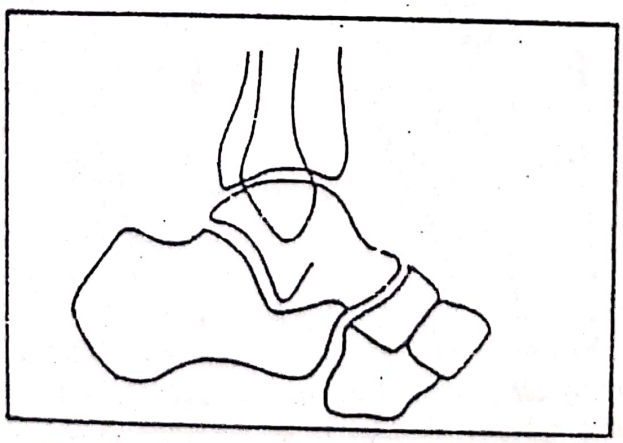

Fig. 1.190. Profilul extern al piciorului

Scanned with OKEN Scanner

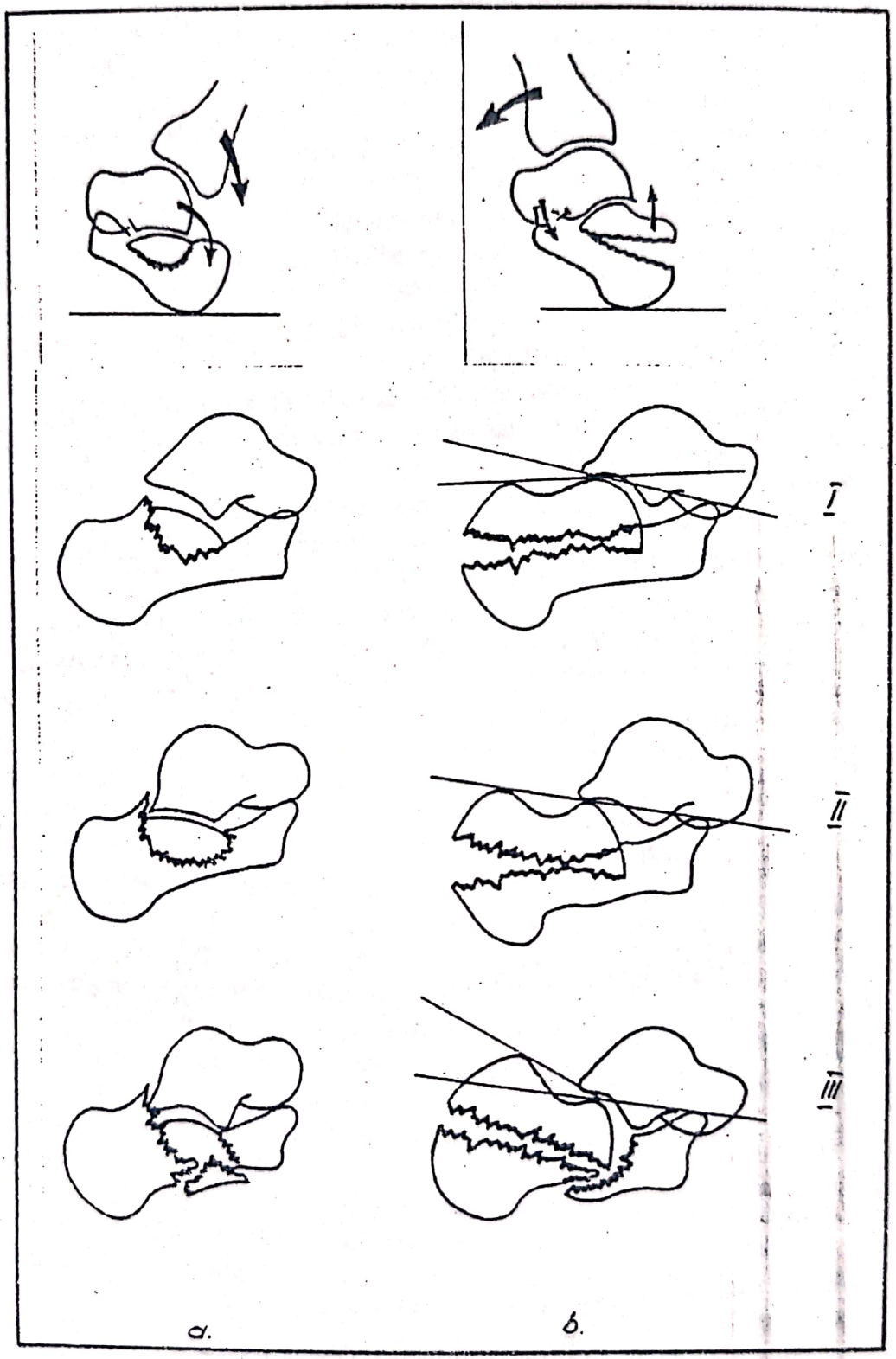

Fig. 1.191. Tipuri de înfundări talamice: a-orizo: .le: b-verticale

Scanned with OKEN Scanner

măsoară normal între 25-40°. Cu ajutorul acestui unghi se apreciază sensul şi gradul înfundării talamusului.

În ceea ce priveşte sensul se diferenţiază două tipuri de înfundări talamice:

- dacă în cădere corpul are tendinţa de a se deplasa **posterior**, adică articulaţia tibiotarsiană se află în poziţie de flexie plantară (echin), atunci înfundarea va fi **orizontală** (fig. 1.191.a);
- dacă în cădere corpul are tendinţa de a se deplasa **anterior**, adică articulaţia tibiotarsiană se află în poziţie de flexie dorsală (talus) atunci înfundarea va fi **verticală** (fig. 1.191.b).

Înfundarea poate fi de **trei grade**:

- UTT cu valoare superioară lui 0° (gradul I)
- UTT cu valoare de 0° (gradul II)
- UTT cu valoare negativă (gradul III); adesea, în înfundările de gradul trei fractura calcaneului este de tip IV.

■ **Incidenţa retrotibială ascendentă** (sau plantodorsală Böhler) se obţine cu talonul aşezat pe casetă iar raza incidentă pătrunde prin plantă, piciorul fiind în flexie dorsală forţată (fig. 1.192.). Pe acest clişeu apare marea tuberozitate căreia i se studiază axul, sustentaculum tali, corpul calcaneului şi articulaţiile subastragaliene. Se vizualizează bine traiectele sagitale de fractură ca şi leziunile corticale externe.

Se pot solicita şi incidenţe speciale, cu rol în planificarea intervenţiilor chirurgicale: clişeul dorsoplantar (pentru articulaţia mediotarsiană), profilul

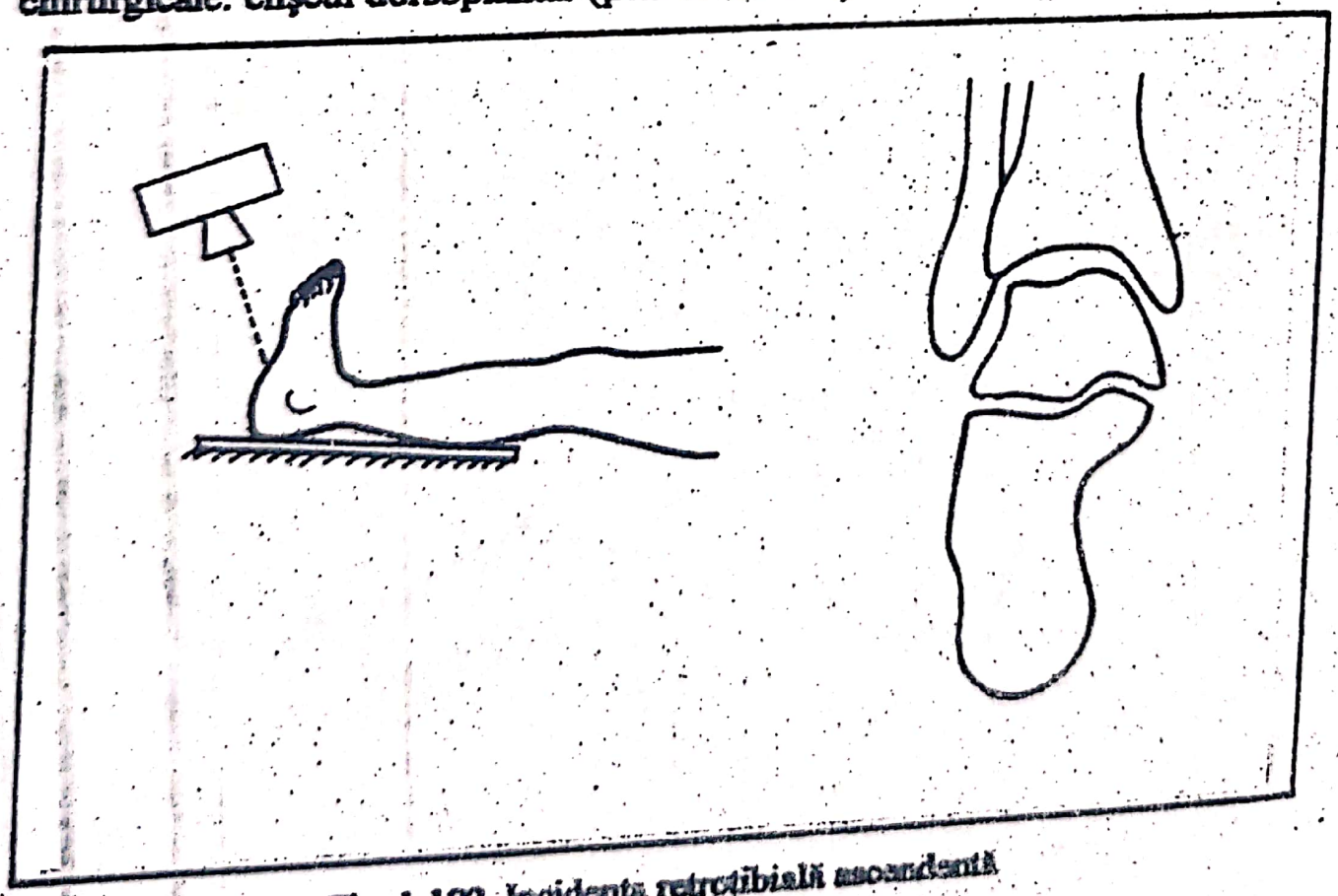

Fig. 1.192. Incidenţa retrotibială ascendentă

intern (permite vizualizarea articulaţiei subastragaliane şi a marii apofize), tomografii (frontale, sagitale, orizontale) şi în sfârşit TDM cu ajutorul căreia se pot analiza cu precizie traiectele de fractură.

Tomodensitometria este singurul examen în măsură să descopere existenţa unui fragment intraarticular şi starea cartilajului talamic.

Tratament. Din punct de vedere terapeutic fracturile calcaneului sunt considerate a avea o reputaţie proastă: tratate ortopedic antrenează calusuri vicioase cu reliefuri osoase jenante pentru încălţăminte, redori în articulaţia subastragaliană şi piciorul plat postraumatic; tratamentul chirurgical se loveşte de impedimente ca nevromul dureros al nervului safen extern, infecţia osoasă, necroza cutanată. Din aceste motive sunt acceptate ca valabile următoarele indicaţii terapeutice în funcţie de tipul fracturilor.

A. În fracturile de tip I:

■ **în varietatea sagitală puţin sau deloc deplasată** se indică **metoda funcţională** sau **aparatul gipsat tip Graffin.**

Metoda funcţională poate fi descrisă ca derulându-se în trei faze:

• faza I: repaus la pat, gamba ridicată, pungă cu gheaţă pe picior, tratament antiinflamator, mobilizare pasivă, apoi activă a tuturor articulaţilor piciorului. Această fază durează în jur de 3 săptămâni.

• faza II: reluarea progresivă a sprijinului cu ajutorul unui susţinător plantar, înglobat în ghete cu ştaif înalt. Repartizarea sprijinului pe antepicior pare a fi în această fază o soluţie interesantă. Această fază durează până în săptămâna a 6-a.

• faza III: sprijin complet cu talonetă inclusă în pantof. Această perioadă durează minimum 6 săptămâni.

Dintre metodele nesângerânde metoda funcţională pare a fi cea mai folosită.

Aparatul gipsat tip Graffin (fig. 1.193.) cu cameră liberă talonieră permite mersul cu raportarea sprijinului pe antepicior.

■ **în varietatea sagitală sau frontooblică deplasată** se justifică intervenţia chirurgicală constând din **înşurubarea cu compresiune interfragmentară** (cu focar închis sau deschis - fig. 1.194.).

B. În fracturile de tip II (fractura - luxaţie), rare -1%, tratamentul este operator, folosindu-se tot înşurubarea.

C. În fracturile de tip III şi IV, cele mai frecvente, pentru indicaţia de tratament se va ţine cont de valoarea unghiului Böhler şi sensul înfundării:

-rezultatele tratamentului funcţional sunt bune atunci când UTT este mai mare de 10° şi în **înfundările orizontale** în care congruenţa în articulaţia astragalocalcaneană posterioară este respectată;

Se tratează operator fracturile de tip III si IV în care UTT este mai mic de 10° şi înfundările verticale, generatoare de incongruenţă în articulaţia subastragaliană.

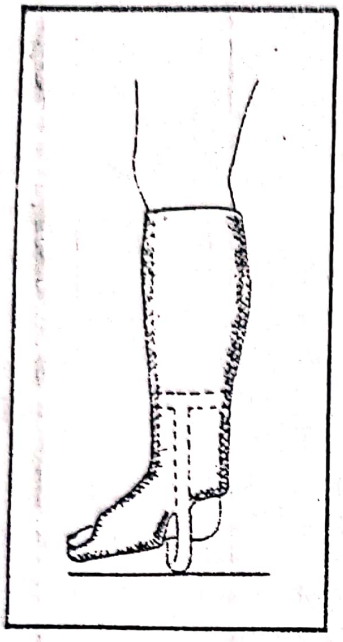

Fig. 1.193. Aparat Graffin

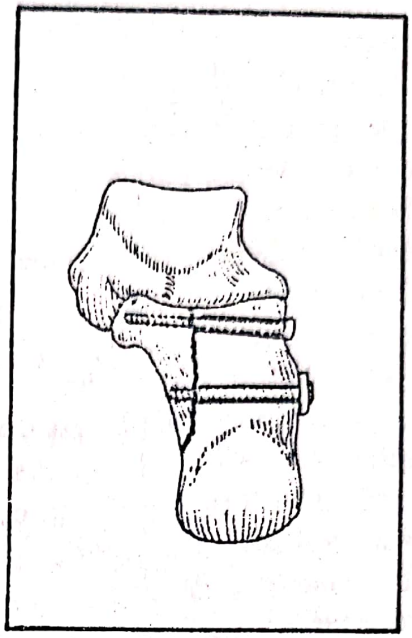

Fig. 1.194. Osteosinteză cu şuruburi

Desigur că indicaţia chirurgicală ţine cont şi de teren şi de existenţa unor eventuale contraindicaţii. Metodele folosite sunt **osteosinteza convenţională, osteosinteza reconstrucţie cu plăci înşurubate şi artrodeza reconstrucţie** tip Stulz.

Osteosinteza convenţională. Prin acest termen înţelegem un grup de intervenţii în care reducerea fracturii se face cu focar deschis. ***Reducerea*** *este timpul dificil al intervenţiei şi are la rândul ei patru timpi (fig. 1.195.):*

1. deschiderea voletului cortical extern;

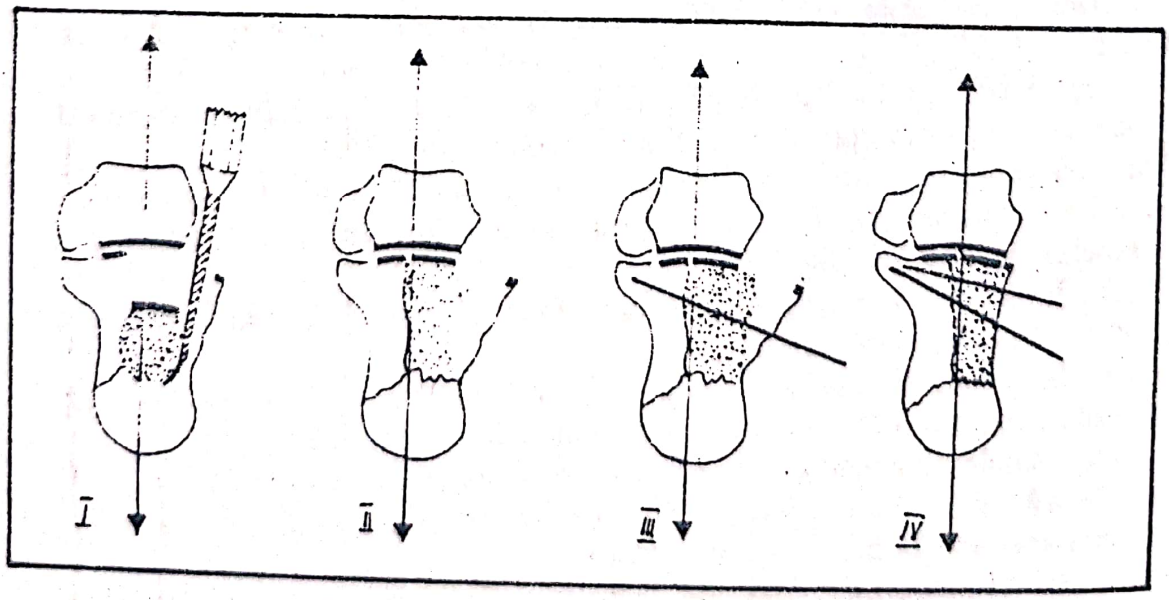

Fig. 1.195. Osteosinteza convenţională

2. dezanclavarea fragmentului talamic înfundat;

3. fixarea temporară cu broşe Kirschner a reducerii;

4. închiderea voletului cortical extern şi fixarea provizorie cu broşe Kirschner a reducerii complete.

În final, pentru fixarea definitivă a fragmentelor fracturare se lasă pe loc broşele introduse anterior şi se folosesc agrafe sau şuruburi. Combinarea dintre procedeele descrise anterior este posibilă. Aceste metode poartă denumirea de osteosinteze nesprijinite. Mai rar se foloseşte pentru fixare plombajul vidului postreducţional cu grefon tibial sau iliac (operaţia Palmer).

***Osteosinteza reconstrucţie şi fixarea cu plăci înşurubate.** În acest caz după reducerea fracturii se fixează fragmentele în poziţia de reducere cu o placă. Există trei feluri de a proceda:*

*• placă cu 2-3 găuri aşezată **perpendicular** faţă de planul talamic, de-a lungul evantaiului principal de sprijin (Babin).*

*• placă de reconstrucţie aşezată **paralel** cu suprafaţa articulară a talamusului şi având 5-7 găuri (ajunge uneori în cuboid). Importantă în acest caz este poziţia şuruburilor pentru a avea o priză solidă. Se propune (Bezes şi colab. 1984) ca ele să fie direcţionate oblic în jos la partea posterioară, orizontal în porţiunea medie a plăcii şi oblic în sus pentru cele anterioare (fig. 1.196.).*

• placa cu găuri multiple a grupului de studiu al chirurgiei osoase (GECO) susţinută de G. Copin (Strasbourg) permite plasarea şuruburilor cu uşurinţă. Această placă realizează un montaj indeformabil prin înşurubarea în trei puncte (sub talamus, în marea tuberozitate şi în marea apofiză).

***Artrodeza reconstrucţie imediată Stulz** este operaţia rezervată fracturilor polifragmentare şi celor în care există o distrugere a cartilajului*

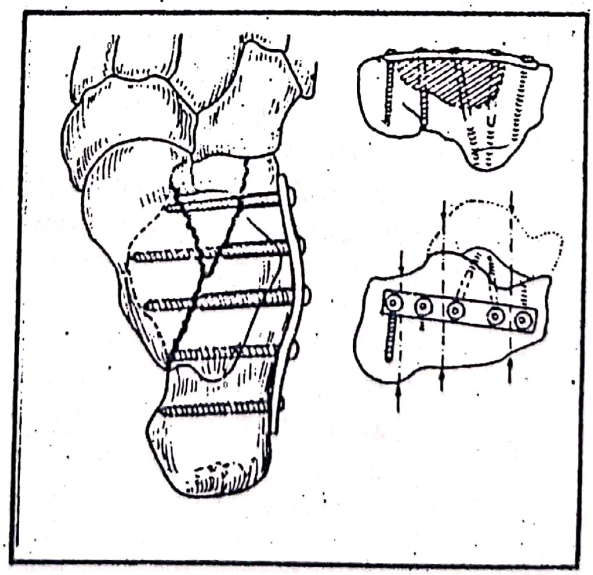

Fig. 1.196. Osteosinteză cu placă cu [illegible]

articular. În acest caz după reducerea fragmentelor talamice suprafeţele articulare posterioare astragaliene şi talamice sunt avivate. Fixarea se realizează prin înşurubare transversală sau broşaj calcaneoastragalian. Vidul talamic se umple cu grefă spongioasă. Operaţia se poate executa imediat, precoce (la 10 -21 zile) sau chiar tardiv (în cazul artrozelor subastragaliene dureroase).

D. Fracturile de tip V sunt din fericire rare (4,3%) dar şi destul de dificil de tratat. Având în vedere faptul că metoda tratamentului funcţional nu dă satisfacţii, este indicată artrodeza reconstrucţie care se soldează în 75% din cazuri cu rezultate bune.

Fracturile operate vor fi imobilizate postoperator cu cizmă gipsată bine mulată la nivelul bolţii longitudinale iar după suspendarea imobilizării (timpul de imobilizare variază în funcţie de soliditatea montajului de fixare) se va începe un atent program de reeducare.

Tratamentul fracturilor extratalamice (extraarticulare) ale calcaneului este mult mai simplu. Cele fără deplasare se imobilizează cu aparat gipsat cu cameră liberă la nivelul talonului iar în cele deplasate se încearcă reducerea ortopedică (manuală sau instrumentală) sau chirurgicală. După o perioadă de imobilizare, variabilă în funcţie de varietatea fracturară, se trece la reeducare, care face şi aici parte integrantă din protocolul de tratament.

În ceea ce priveşte abordul fracturilor de calcaneu, majoritatea chirurgilor preferă calea externă, submaleolară, orizontală. Odată cu chirurgicalizarea acestor fracturi apare şi opinia unei duble căi de abord, externă şi internă. Pe calea internă se ridică sustentaculum tali împingându-l din spate şi de jos. Prin această manevră de ridicare se "reduce indirect" fractura şi la partea externă.

Scanned with OKEN Scanner

VI FRACTURILE COLOANEI VERTEBRALE

Traumatismele pot interesa la nivelul coloanei vertebrale (rahisului) două componente: 1. **componenta osteoarticulară** şi 2. **elementele nervoase** protejate de aceasta, adică ţesuturile nervoase (măduvă şi nervi rahidieni).

Anatomie

Rahisul este porţiunea de coloană cuprinsă între baza craniului şi sacru. Rahisul conţine măduva şi este constituit din suprapunerea unor piese osoase numite **vertebre**, solidarizate între ele prin intermediul părţilor moi ce poartă denumirea de **segment mobil rahidian**.

Vertebrele au un arc anterior şi un arc posterior. **Arcul anterior** este alcătuit din corpul vertebral, căruia din punct de vedere al examenului radiografic şi terminologiei chirurgicale îi descriem două feţe, superioară şi inferioară (platourile vertebrale), şi o porţiune din circumferinţă care delimitează canalul rahidian, cunoscută ca zidul posterior osos descris de Rieuneau (fig. 1.197.). **Arcul vertebral posterior** are o formă semicirculară, cu concavitatea privind anterior şi se fixează la corpul vertebral prin doi pediculi. În continuare arcul vertebral posterior este format din cele două zone istmice (porţiunea osoasă interarticulară) de unde se desprind cele patru apofize articulare (două superioare şi două inferioare). Istmului îi urmează cele două lame care se unesc pentru a forma apofiza spinoasă. Apofizele transverse desprinse din regiunea istmică se îndreaptă lateral.

Segmentul mobil rahidian (SMR), este format din părţile moi care unesc şi stabilizează între ele vertebrele. Sub această denumire sunt cuprinse: complexul ligamentar posterior descris de Holdworth (ligamentul supraspinos, interspinos, ligamentele galbene şi capsulare), ligamentul vertebral comun posterior (LVCP), discul şi ligamentul vertebral comun anterior (LVCA). Mobilizarea în extensie a fiecărui segment vertebral se realizează prin contracţia muşchilor şanţurilor vertebrale care se găsesc de o parte şi de alta a lamelor şi apofizelor spinoase. Mişcările fiecărui segment se sumează cu a celorlalte pentru a rezulta mişcările de ansamblu - flexia, extensia, înclinarea laterală şi rotaţia rahisului. Din acest punct de vedere există zone mai mobile, vulnerabile traumatic (cervicală şi lombară) şi altele mai puţin mobile (dorsală).

Astfel constituit rahisul are din punct de vedere biomecanic o porţiune posterioară (arcul posterior), considerată **partea dinamică** a coloanei şi alta anterioară (corpuri şi discuri), considerate **partea statică** a coloanei. Între aceste două porţiuni se situează coloanele apofizelor articulare, prin intermediul cărora se execută mişcările principale de flexie (flexorii capului şi gâtului, musculatura abdominală) ca şi cele de extensie (muşchii şanţurilor vertebrale).

Scanned with OKEN Scanner

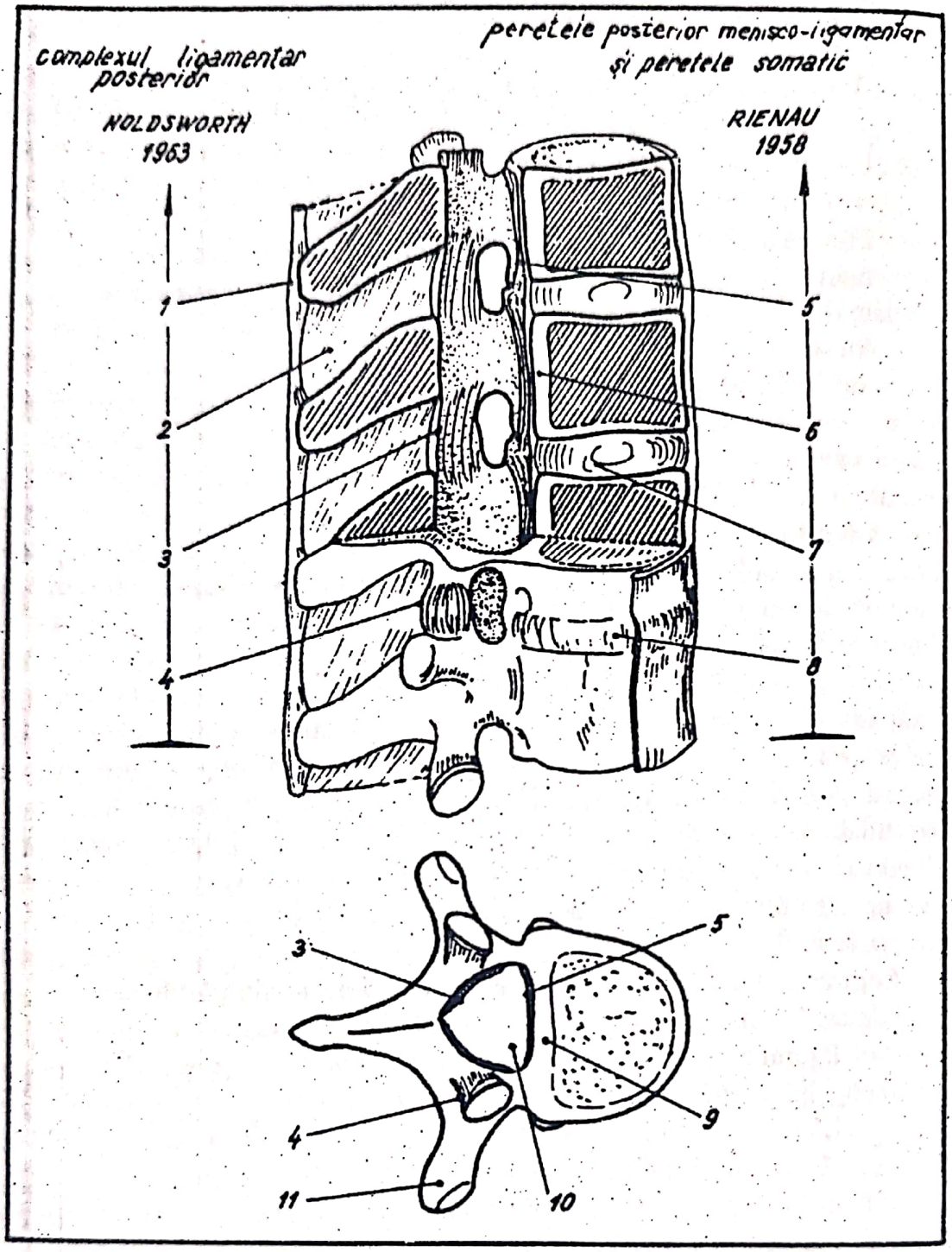

Fig. 1.197. Anatomia coloanei vertebrale: 1-lig. subspinos; 2-lig. interspinos; 3-lig. galben; 4-capsula articulară; 5-lig. vertebral comun posterior; 6,9-zid posterior; 7-disc intervertebral; 8-inel fibros; 10-canal rahidian; 11-apofiză transversă

Între arcurile anterioare şi posterioare se găseşte **gaura rahidiană** ocupată de măduvă cu învelişurile sale. La rândul lor, pediculii vertebrali superiori şi inferiori delimitează **găurile de conjugare** prin care trec nervii rahidieni. Măduva este divizată de nervii rahidieni în segmente funcţionale (metamere).

Scanned with OKEN Scanner

Fiecare metamer are sub dependenţa sa o zonă periferică a corpului (motorie, senzitivă, viscerală). Se descrie în acest fel o topografie vertebro-medulară cu ajutorul căreia poate fi corelat sediul unei leziuni medulare cu expresia sa clinică la periferie. Deoarece nervul rahidian, înainte de a trece prin gaura de conjugare, parcurge în canalul rahidian o oarecare distanţă (coboară în sacul dural), există un decalaj între topografia centrală a leziunilor medulare şi traducerea clinică periferică, bine exprimat de legea lui Chipault (fig. 1.198.): segmentul osos traumatizat determină semne clinice mai distal:

- cu patru nivele pentru măduva lombară;
- cu trei nivele pentru măduva dorsală inferioară;
- cu două nivele pentru măduva dorsală superioară;
- cu un nivel pentru măduva cervicală.

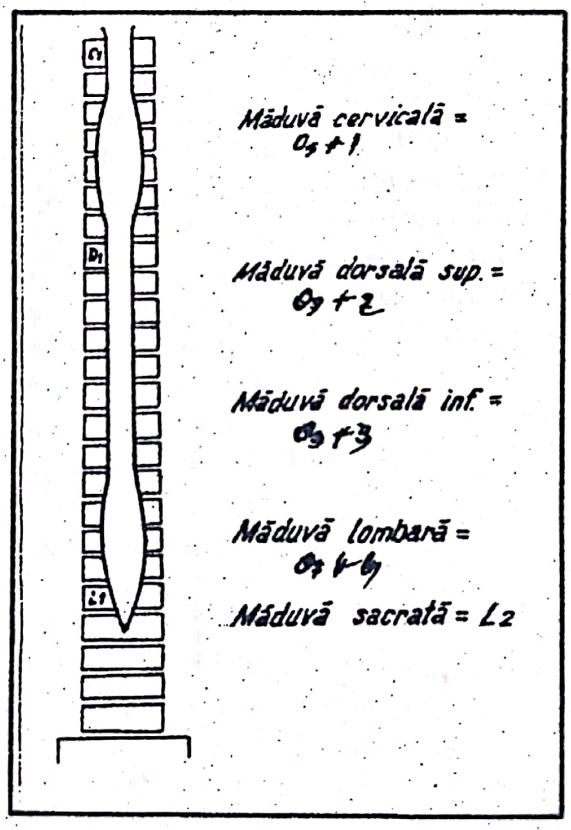

Fig. 1.198. Legea lui Chipault

Frecvenţă

Frecvenţa fracturilor rahisului este de 1% dintre fracturile scheletului dar ele nu sunt repartizate uniform; anumite zone (mai mobile, de tranziţie) sunt mai afectate şi poartă denumirea de "centre traumatice" ale coloanei (la nivelul vertebrelor C_1-C_2, C_5-C_6 şi T_{11}-L_2). În cadrul acestora repartizarea nu este uniformă, deoarece 75% din traumatisme afectează regiunea dorso-lombară.

Mecanism de producere şi anatomie patologică

Rar, dacă nu chiar nu excepţional, coloana poate fi interesată printr-un **mecanism direct**; de exemplu, leziunile osteo-ligamentare datorate unui proiectil. Modalitatea obişnuită de interesare traumatică este **mecanismul indirect**. În acest context smulgerea este mai rară, interesând apofizele transverse lombare sau apofiza spinoasă a vertebrei a 7-a la nivelul coloanei cervicale. Mecanismul indirect obişnuit are 4 posibilităţi: ***hiperflexia, compresiunea, hiperextensia*** şi ***forfecarea orizontală***. Din motive didactice le vom descrie separat dar în realitate ele **se combină** şi deseori se completează cu diferite grade de **rotaţie şi distracţie**. Primele două modalităţi lezionale acţionează pe întreaga lungime a rahisului, pe când ultimele două sunt specifice coloanei cervicale.

■ **Hiperflexia** provoacă leziuni diferite la nivelul coloanei dorso-lombare şi a celei cervicale. În cazul **coloanei dorso-lombare**, hiperflexia tipică a coloanei apare atunci când la nivelul regiunii dorsale apasă o greutate (căderea unor roci din tavanul minei) şi mai rar în cazul căderilor pe cap sau pe partea posterioară a gâtului - fig. 1.199.). În aceste circumstanţe flexia forţată a coloanei determină la început elongaţii ale ligamentelor posterioare care permit vertebrei suprajacente să apese, prin intermediul discului, pe platoul superior al vertebrei subjacente şi, într-un prim timp, se produc înfundări ale nucleului pulpos în platoul superior al acesteia. Dacă forţa continuă, osul spongios se tasează la partea sa anterioară, rezultând o **cuneiformizare a corpului vertebral** (fig. 1.200.). Tasarea vertebrală este rar tipică, având sediul exclusiv la partea anterioară a vertebrei (flexie pură), obişnuit este antero-laterală (flexie şi înclinaţie). Oricum ar fi, această fractură interesează o singură coloană Denis (fig. 1.209.) şi este considerată **stabilă**.

Fig. 1.199. Hiperflexia



Fig. 1.200. Cuneiformizarea vertebrei

Acelaşi mecanism de producere al fracturilor, hiperflexia, are alte cauze şi alte repercursiuni anatomo-patologice la nivelul coloanei cervicale. Cauza apariţiei unor leziuni prin hiperflexie la nivelul coloanei cervicale este accidentul de circulaţie atunci când există o coliziune între un vehicul şi un obstacol (decelerare bruscă). În aceste circumstanţe leziunile încep posterior şi predomină în SMR. Mai rar, după cedarea complexului ligamentar posterior (prin tracţiune) se produce la nivelul corpului o simplă cuneiformizare (prin compresiune) - fig. 1.201.. De cele mai multe ori **flexia se însoţeşte de rotaţie** şi după cedarea complexului ligamentar posterior apofizele articulare se deblochează datorită rotaţiei şi leziunile SMR se propagă anterior, rup LVCA, ajung în disc (pe care-l dezorganizează) şi produc o luxaţie pură a vertebrei superioare în raport cu cea inferioară. O altă posibilitate este aceea ca linia de ruptură să părăsească discul şi să desprindă o mică porţiune din corpul vertebral provocându-i o fractură în "lacrimă care curge" ("tear drop") - fig. 1.202.. În ambele variante leziunile sunt

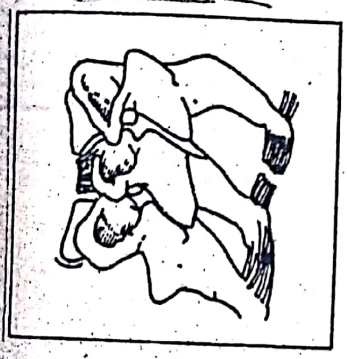

Fig. 1.201. Ruperea complexului ligamentar posterior şi cuneiformizarea

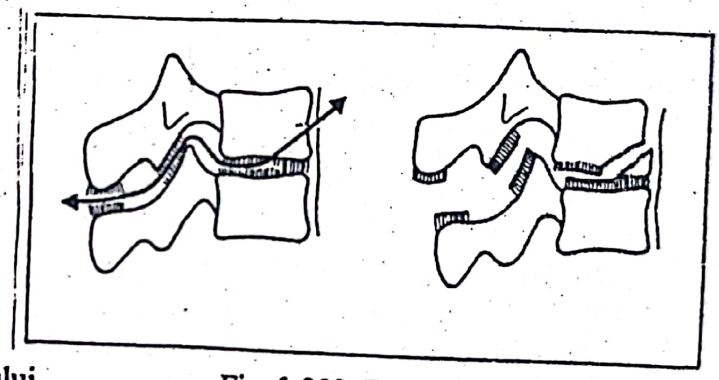

Fig. 1.202. Fractura "tear drop"

instabile interesând fie două coloane (simplă cuneiformizare) fie trei coloane (luxaţii pure sau "tear drop"). De reţinut că **rotaţia este elementul primordial al instabilizării coloanei**. În cazul hiperflexiei coloahei cervicale (fig. 1.203.) măduva poate fi interesată atât prin alungire cât şi prin compresiune de către fragmente discale sau osoase (fig. 1.204.).

Există posibilitatea de interesare a SMR şi în cazul fracturilor din regiunea dorso-lombară. Este cazul accidentelor de circulaţie, în care decelerarea bruscă surpinde pasagerul fixat la scaun prin centura de siguranţă ("seat belt fracture"). În acest caz la mişcarea principală de **hiperflexie** se adaugă şi o a doua de **distracţie**. Această combinaţie conduce la început la ruptura ligamentară posterioară, urmată de o fractură orizontală tip Schantz ("slice fracture") anterioară. Această leziune este instabilă, se deplasează şi se însoţeşte de leziuni nervoase (fig. 1.205.).

■ **Compresiunea axială** (telescoparea) pură este un mecanism mai rar de interesare al coloanei cervicale şi dorso-lombare. Cauzele de apariţie a unor astfel

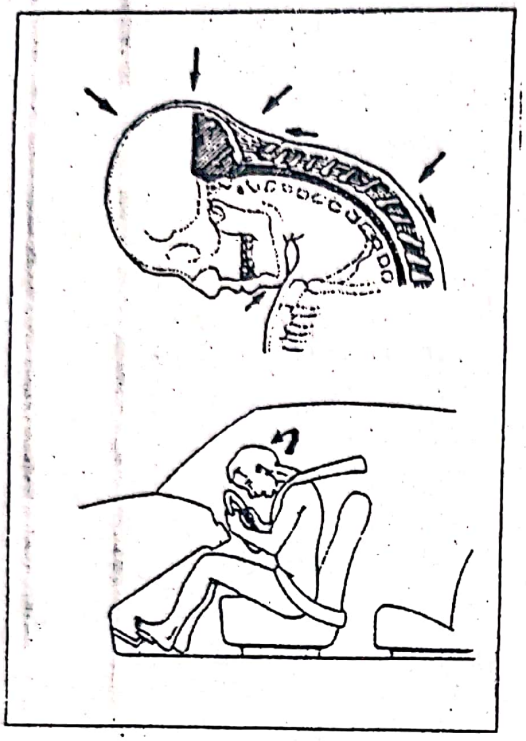

Fig. 1.203. Hiperflexia coloanei cervicale

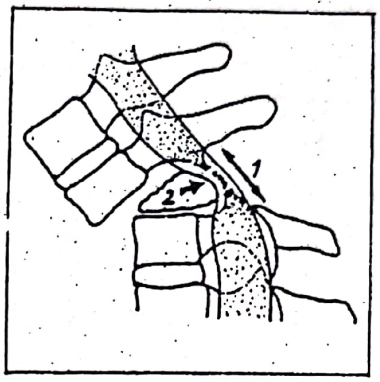

Fig. 1.204. Lezarea măduvei prin alungire (1) şi prin compresiune (2)

de leziuni sunt traumatismele cu punct de sprijin pe vertex sau căderile cu sprijin pe ischioane sau pe taloane. Două leziuni anatomo-patologice ilustrează acest mecanism: **fracturile - separare ale atlasului** (fractura Jefferson) şi **fracturile cominutive ale corpilor vertebrali** ("burst fracture"). Deoarece aceste fracturi interesează o singură coloană şi nu prezintă leziuni ligamentare pot fi considerate leziuni stabile. Din nefericire există şi în acest caz riscuri pentru măduvă, explicate de proiecţia unor fragmente osoase în canalul rahidian cu stenoza consecutivă a acestuia.

■ **Hiperextensia** coloanei cervicale este ilustrată în cazul accidentelor de circulaţie în care prin accelerarea brutală a corpului (lovirea vehiculului din spate) capul este propulsat înapoi (fig. 1.206.). Leziunile încep din partea anterioară a SMR, cedează LVCA, discul intervertebral şi apare pentru început o entorsă cervicală în extensie. Cu toate că aceste accidente prin hiperextensia coloanei sunt de trei ori mai frecvente decât hiperflexiile, traducerea lor clinică este mult mai rară. Cauza o constituie faptul că coloana cervicală rezistă mai bine la extensie deoarece în această poziţie, prin contactul dintre apofizele spinoase şi lame ia naştere o coloană osoasă rezistentă la compresiune, care protejează coloana anterioară supusă unor forţe de tracţiune. Leziunile neurologice vor fi mai rare. Totuşi, dacă la această mişcare se adaugă compresiunea, se fracturează lamele şi apofizele articulare şi apare fractura - luxaţie; dacă la mişcarea de



Fig. 1.205. Fractura Schantz

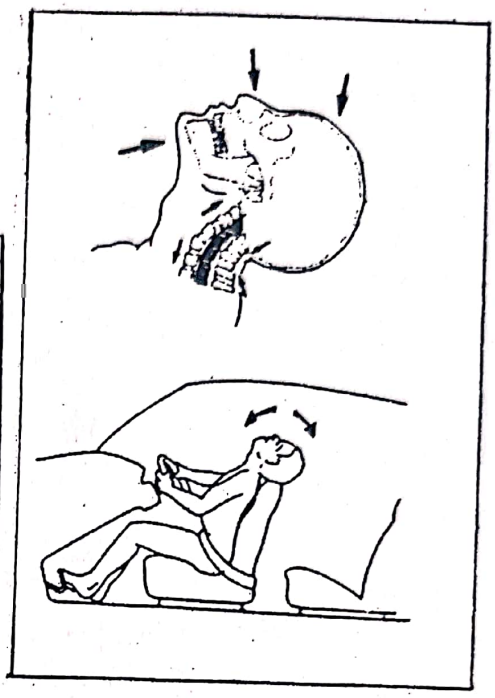

Fig. 1.206. Hiperextensia

hiperextensie se adaugă o rotaţie, se fracturează o singură apofiză articulară care, impactată de masivul articular suprajacent, determină o fractură - separare a masivului articular (FSMA sau "pillar - fracture"). În acest caz pot apare leziuni medulare prin comprimarea măduvei între marginea inferioară a vertebrei suprajacente şi arcul posterior al vertebrei subjacente ("traumatic pinches fracture" - fig. 1.207.). Se constată rar leziuni neurologice în cazul în care canalul vertebral are dimensiuni normale. Există o situaţie deosebită în cazul acestui mecanism, care priveşte vertebra C_2: hiperextensia combinată cu distracţia fracturează istmul sau pediculii vertebrei C_2, coloana devine instabilă şi leziunile medulare sunt iminente, ca în cazul spânzurării judiciare, cu nodul sub bărbie ("Hangman's fracture").

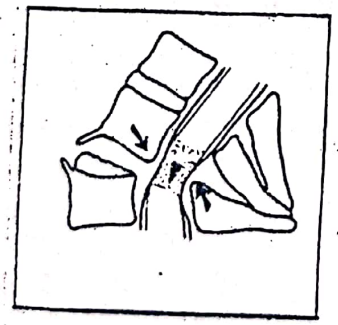

Fig. 1.207. Leziune medulară prin hiperextensie

■ **Forfecarea orizontală** este a patra posibilitate de producere a u..or leziuni prin mecanism indirect în regiunea coloanei cervicale. Numită şi "lovitura de bici" ("whiplash"), forfecarea este o combinaţie între hiperextensie şi hiperflexie (fig. 1.208.). Într-un accident de circulaţie, vehiculul este mai întâi

lovit din spate (accelerare brutală a corpului şi capul este propulsat îndărăt iar în cel de-al doilea timp se tamponează cu vehiculul din faţă (decelerare bruscă) şi capul este propulsat înainte. Leziunile apar anterior şi se continuă mai apoi posterior.

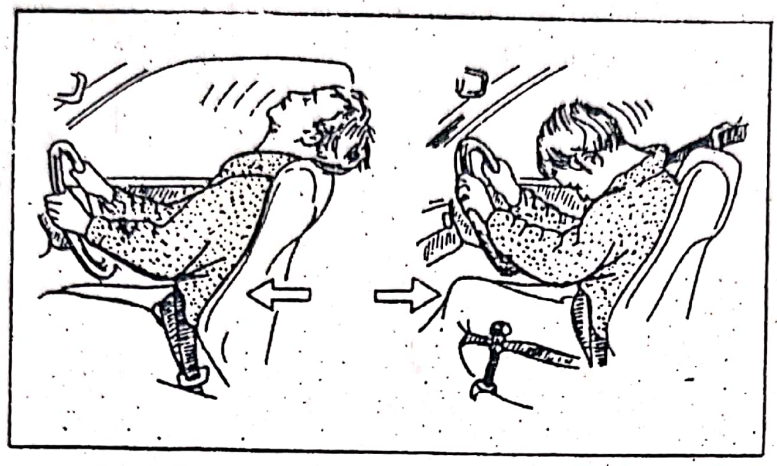

Fig. 1.208. Forfecarea orizontală

Clasificarea fracturilor coloanei vertebrale

Ţinând cont de **terminologia** folosită pentru diagnosticul traumatismelor rahidiene se vorbeşte despre entorse, luxaţii, fracturi şi fracturi - luxaţii. În principiu, sunt specifice pentru coloana cervicală leziunile ligamentare (entorsele şi luxaţiile) iar pentru coloana dorso-lombară, fracturile. Termenul de fractură - luxaţie este mai imprecis şi rămâne a fi rezervat traumatismelor grave ce implică asocierea leziunilor osoase cu cele disco - ligamentare.

După **sediul** leziunilor osoase la nivelul vertebrei, fracturile pot fi localizate la nivelul **corpului vertebral** (parcelare, cuneiforme, cominutive) sau **arcului vertebral** (articulare, transverse, spinoase, istmice); după sediul leziunilor osoase la nivelul rahisului, fracturile pot fi **cervicale, toracice** (dorsale), **dorso-lombare** sau **lombare.**

Fundamentală rămâne însă **clasificarea în funcţie de stabilitate** deoarece stabilitatea are viză prognostică şi terapeutică. Stabilitatea se defineşte ca facultatea pieselor vertebrale de a-şi menţine legătura în toate poziţiile. Această calitate este rezultatul conformaţiei osoase dar şi a integrităţii elementelor de legătură disco-ligamentare. Aplicat leziunilor acute, termenul diferenţiază **leziunile stabile**, în care componentele vertebrale nu se vor deplasa din raporturile lor anatomice ca urmare a mişcărilor, de cele **instabile**, în care unele deplasări între componentele veertebrale pot surveni (iniţial sau secundar) în cursul unor mişcări normale ale coloanei vertebrale. Pentru evaluarea gradului de stabilitate se foloseşte schema Denis (1983). Autorul împarte elementele structurale ale coloanei prin trei linii verticale, în trei zone, cu ajutorul cărora se apreciază stabilitatea (mai ales la coloana dorso-lombară - fig. 1.209.). Sunt considerate stabile leziunile traumatice care **interesează o singură zonă** şi

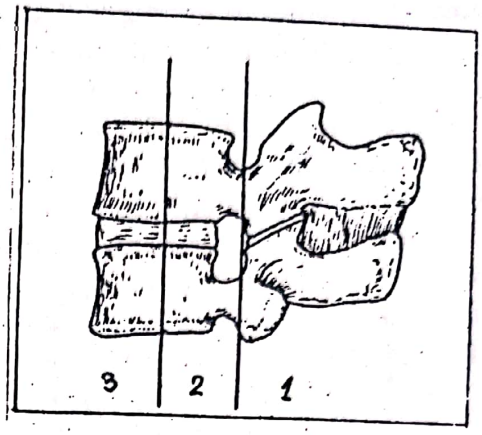

Fig. 1.209. Clasificarea Denis a elementelor structurale ale coloanei: 1-complex posterior; 2-zonă mijlocie; 3-coloană anterioară

instabile cele care interesează **cel puţin două zone**. Aproximativ 10% din fracturile coloanei sunt instabile iar dintre acestea mai puţin de 5% sunt asociate cu leziuni medulare. Intabilitatea este mai rar de natură osoasă şi în aceste cazuri este generată de interesarea odontoidei sau zidului posterior şi este frecvent disco-ligamentară prin lezarea SMR. Din punct de vedere anatomo-patologic şi clinic, fracturile instabile sunt la rândul lor de două feluri: **amielice**, atunci când măduva sau rădăcinile nervoase nu au fost interesate şi **mielice**, în care încă din faza acută instabilitatea a determinat deplasări, în cursul cărora măduva şi/sau rădăcinile nervoase au fost interesate.

LEZIUNILE TRAUMATICE ALE RAHISULUI CERVICAL

Rahisul cervical cuprinde două centre traumatice: **rahisul cervical superior** (C_1 - C_2) şi **rahisul cervical inferior** (C_3 - C_7).

Examenul clinic. Din **interogatoriu** aflăm circumstanţele producerii accidentului (de obicei de trafic) şi vom nota ora producerii şi, dacă este posibil, mecanismul (dacă bolnavul este conştient şi participă la examinare). Notăm asocierea frecventă cu un traumatism cranio-cerebral, ceea ce face să avem uneori de examinat un bolnav parţial sau total inconştient. La bolnavii inconştienţi se presupune, până la proba contrarie, că există o leziune a coloanei cervicale. **Subiectiv**, bolnavul acuză dureri la nivelul gâtului, câteodată iradiate în umeri şi braţe, însoţite uneori de disfagie. Impotenţa funcţională este de diferite grade. Examenul **obiectiv** (efectuat în poziţie de decubit dorsal, blând şi cu atenţie) urmăreşte în principal două semne: localizarea durerii şi atitudinea antalgică. Încă de la **inspecţie** unele leziuni la nivelul feţei şi frunţii (escoriaţii, echimoze) sugerează hiperextensia. Echimozele pot indica sediul lezional. Caracteristice regiunii sunt **atitudinile antalgice**: cu **capul sprijinit pe mâini** ("capul pe tipsie") şi **torticolisul**. În prima eventualitate, bolnavul îşi susţine capul cu ambele mâini pentru a evita durerile violente, generate de cea mai mică mobilizare a gâtului. Torticolisul este atitudinea ce rezultă ca urmare a contracturii antalgice a unuia din cei doi muşchi sternocleidomastoidieni;

Scanned with OKEN Scanner

bolnavul se prezintă cu capul flectat anterior şi lateral de partea muşchiului contractat şi rotat de partea opusă. Prin **palpare** se precizează **sediul durerii**: înalt (C_1 - C_2) sau jos (C_3 - C_7). Se palpează corpii vertebrali, apofizele spinoase şi muşchii contractaţi. Palparea corpilor vertebrali este mai dificilă în cazul sediului înalt, dar posibilă printr-un tuşeu transbucal; cu această ocazie putem descoperi şi o echimoză pe faţa posterioară a faringelui. Palparea corpilor vertebrali C_3 - C_7 se face pe cale antero-laterală insinuând degetele între SCM şi conductul aero-digestiv. Apofizele spinoase se palpează median, începând cu foseta nucală şi, mergând în jos, se apasă spinoasă cu spinoasă. Prin palpare se evidenţiază durerea provocată în punct fix şi în acest fel se stabileşte sediul lezional. Descoperirea unui spaţiu interosos mai larg sugerează ruptura ligamentară iar existenţa unei cifoze o fractură - luxaţie. Palparea laterală a muşchilor cefei şi a muşchilor sternocleidomastoidieni constată duritatea acestora datorită contracturii antalgice.

Examenul radiologic este crucial pentru formularea diagnosticului. Se începe cu radiografiile standard de faţă şi de profil. Radiografia de faţă nu poate vizualiza primele două vertebre deoarece peste ele se suprapune mandibula. Pentru evitarea acestei suprapuneri, radiografia cervicală înaltă se execută cu gura deschisă (transbucal). Pe acestă incidenţă se urmăreşte poziţia mediană a apofizelor spinoase şi alinierea vertebrală. Incidenţa de profil corectă include şi vertebra T_1 şi din această cauză ea se face cu "umerii jos" (prin tracţiunea braţelor). Pe această incidenţă se va analiza existenţa sau dispariţia lordozei fiziologice, mărimea spaţiului dintre spinoase, alinierea corpilor vertebrali, raporturile apofizelor articulare şi prezenţa leziunilor osoase. În lipsa leziunilor osoase vom cerceta **criteriile radiografice ale entorselor grave**:

- în zona cervicală superioară entorsa C_1 - C_2 (ruptura ligamentului trasvers şi capsulei atlo-axoidiene) se bănuieşte atunci când există o lărgire de peste 3 mm a distanţei dintre odontoidă şi corticala posterioară a arcului anterior al atlasului (fig. 1.210.);
- în zona cervicală inferioară (C_3 - C_7) cele patru semne ale entorsei sunt: decalajul peretelui posterior, îndepărtarea anormală a spinoaselor, subluxaţia articularelor şi angulaţia de peste 15° a zidului posterior (fig. 1.211.).

În lipsa leziunilor osoase, entorsele grave pot deveni inaparente radiografic (din cauza reducerii spontane) pe radiografiile standard.

Aceste radiografii sunt considerate "statice" şi în cazul în care se suspectează o leziune ligamentară se impune efectuarea **radiografiilor "dinamice"** - în poziţie de flexie şi extensie a coloanei cervicale. Mobilizarea este riscantă şi din acest motiv medicul este cel care efectuează mişcările şi se opreşte imediat ce bolnavul acuză intesificarea durerilor sau iradierea acestora spre membrele superioare. Pe aceste radiografii, semnele entorsei devin evidente.

Alteori, examenul radiografic constată prezenţa leziunilor osoase parcelare, cuneiforme, cominutive sau fracturi luxaţii C_3 - T_1 cu acroşajul ambelor articulare

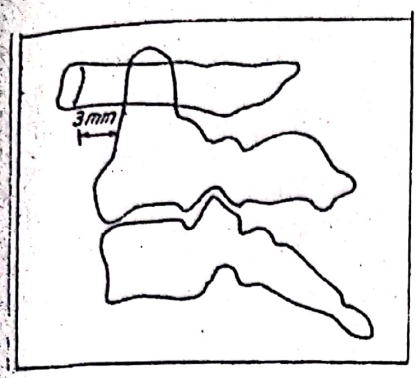

Fig. 1.210. Lărgirea distanţei dintre odontoidă şi arcul anterior al atlasului

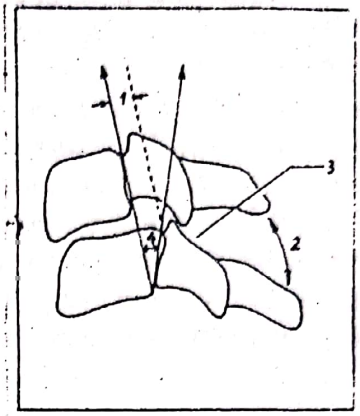

Fig. 1.211. Semnele radiografice ale entorsei: 1-decalajul zidurilor posterioare, 2-îndepărtarea spinoaselor; 3-subluxaţia articularelor; 4-angulaţia zidurilor posterioare

(fig. 1.212.) sau acroşajul unei singure apofize articulare.

În caz de dubiu, incidenţe speciale precum cele de "trei sferturi" (pentru găurile de conjugare) sau tomografia, tomodensitometria, rezonanţa magnetică nucleară elucidează unele aspecte particulare.

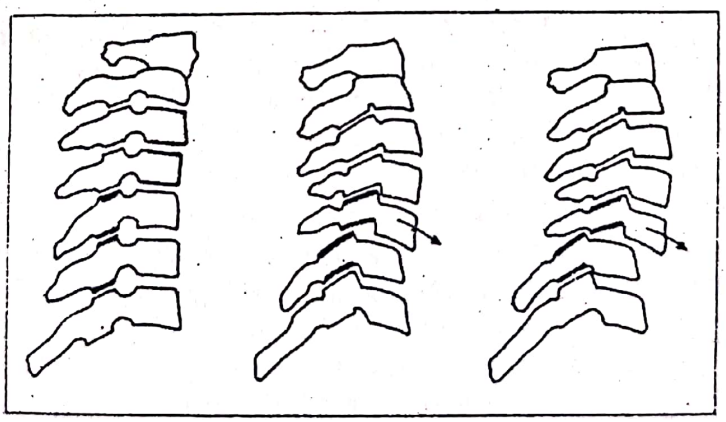

Fig. 1.212. Mecanismul de producere al luxaţiilor cu acroşajul apofizelor articulare

Insistăm asupra faptului că atât examenul clinic, cât şi cel radiografic se vor face cu deosebită **blândeţe şi precauţie**. O altă regulă este aceea de a examina coloana fiecărui bolnav care a avut un accident important. Pacientul va fi examinat complet pentru a descoperi asocierile lezionale posibile la nivelul toracelui, abdomenului, pelvisului.

La nivelul coloanei cervicale se pot diagnostica leziuni traumatice ale ***atlasului***, ***axisului*** sau ***rahisului cervical*** inferior. Vom detalia în cele ce urmează particularităţile fiecăreia dintre aceste localizări.

Scanned with OKEN Scanner

Leziunile atlasului, în ordinea frecvenţei sunt reprezentate de ***fracturile arcurilor***, ***entorsa*** C_1 - C_2 şi ***ruptura izolată a unei mase laterale.***

• Lovirea severă a vertexului cauzează o compresiune în ax a coloanei cervicale cu **fractura inelului atlasului,** având sediul în faţa şi în spatele maselor laterale (fig. 1.213.). Această fractură este cunoscută cu numele de fractura Jefferson. Rdiografia trasbucală sau tomografia computerizată este cea care descoperă fractura. Nedeplasată, leziunea este considerată stabilă. Atunci când se deplasează, ligamentul transvers a fost rupt şi masele laterale alunecă spre exterior; această leziune este instabilă (fig. 1.214.).

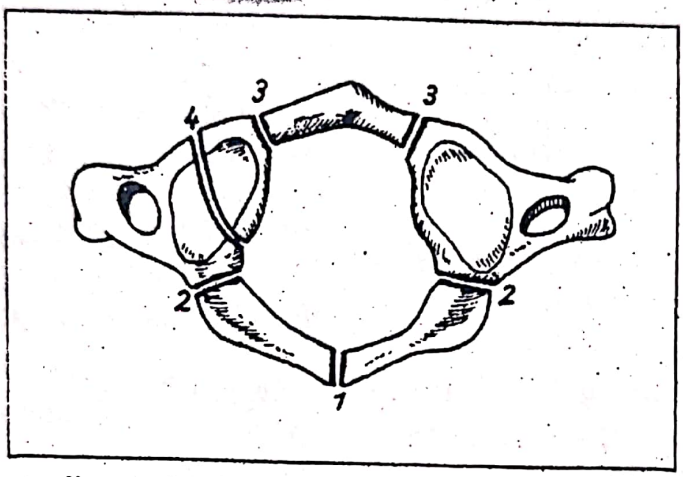

Fig. 1.213. Fracturile atlasului: 1-arc anterior; 2,4-mase laterale; 3-arc posteror

• **Entorsa** are ca mecanism hiperflexia şi este descoperită radiografic atunci când spaţiul dintre odontoidă şi arcul anterior al atlasului este mai mare de 3 mm (pe radiografia standard sau pe cele dinamice), ceea ce traduce ruptura ligamentului transvers şi a ataşelor atlo-axoidiene. Leziunea poate fi descoperită şi prin rezonanţă magnetică nucleară. În deplasarea anterioară a atlasului, măduva este strivită între arcul posterior al atlasului şi odontoidă şi numai "fractura salvatoare" a odontoidei poate preveni o leziune mielică (fig. 1.215.).

• **Fractura izolată ai unei mase laterale** este o leziune excepţională.

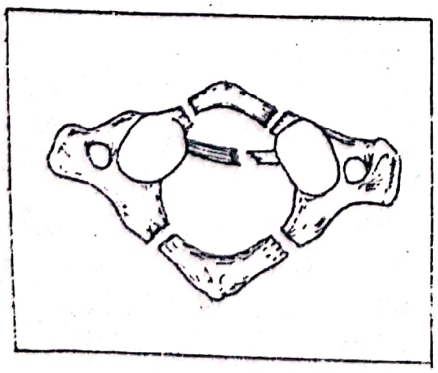

Fig. 1.214. Fractura inelului atlasului cu ruperea lig. transvers

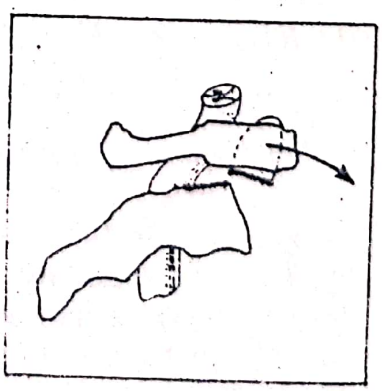

Fig. 1.215. Fractura "salvatoare"

Scanned with OKEN Scanner

Leziunile axisului, în ordinea frecvenţei sunt ***fracturile odontoidei*** şi ***fractura arcului posterior.***

• **Fractura odontoidei** apare ca urmare a mecanismului de hiperflexie sau forfecare. Are sediul la vârf, col sau bază (fig. 1.216.) şi poate fi cu sau fără deplasare. Fractura deplasată este de fapt o fractură-luxaţie C_1 - C_2 în care atlasul alunecă anterior sau posterior, luând cu el odontoida fracturată. Leziunile medulare sunt rar diagnosticate (fractura salvatoare) probabil din cauză că cei cu leziuni medulare nu supravieţuiesc. În funcţie de evoluţie, fractura vârfului şi bazei consolidează iar fractura corpului evoluează adeseori spre pseudartroză.

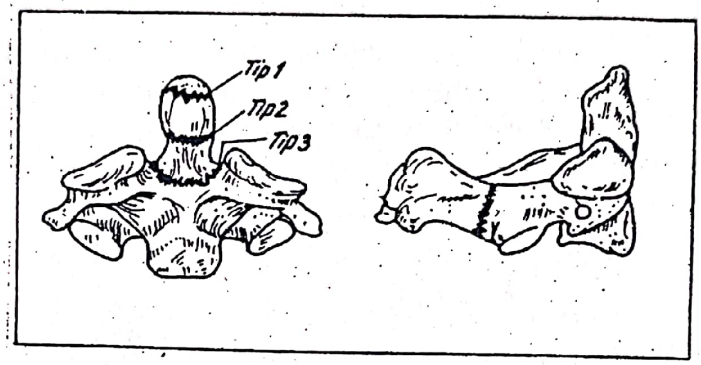

Fig. 1.216. a: fracturile odontoidei:1-vârf; 2-col; 3-bază; b: fractura arcului posterior

• **Fractura arcului posterior** al axisului se produce prin mecanismul de hiperextensie sau combinarea hiperextensiei cu distracţia (spânzurarea judiciară, pumn primit sub bărbie) şi are sediul la nivelul pediculilor sau istmului interapofizar. Fracturile nedeplasate sau parţial deplasate sunt leziuni instabile ce trebuie atent supravegheate. Dacă se deplasează, atunci leziunea este letală, moartea producându-se prin leziunea medulară a centrilor respiratori.

Leziunile rahisului cervical inferior (C_3 - T_1).

Ca urmare a mecanismelor anterior descrise, la acest nivel apar fracturi cuneiforme (hiperflexie), cominutive (compresiune),"tear drop" (hiperflexie - compresiune), subluxaţii (hiperflexie), fracturi ale apofizelor articulare bilaterale cu luxaţii (hiperflexii-rotaţii), luxaţie articulară unilaterală (hiperflexie - rotaţie) sau luxaţii pure (forfecare). Toate aceste leziuni au mecanismul cunoscut, se traduc prin semne clinice şi radiografice caracteristice regiunii dar au unele **particularităţi:**

- **sensul deplasării** este indicat (ca peste tot la coloană) de vertebra proximală (invers decât la membre);
- **deplasarea** este totdeauna parţială şi nu corespunde termenului de luxaţie (fiind de fapt subluxaţie);
- aceste subluxaţii sunt rar pure (în cazul acroşajului articularelor) deoarece conformaţia anatomică a regiunii împiedică acest lucru şi sunt **asociate frecvent unor fracturi ale arcului posterior** - localizate la nivelul pediculilor, istmurilor

sau apofizelor articulare.

Principii de tratament a leziunilor traumatice la nivelul rahisului cervical

Primul ajutor. Pacientul suspectat de leziuni ale coloanei trebuie mobilizat cât mai puţin, deplasarea se face fără a mişca coloana, "în bloc". În leziunile coloanei cervicale, pacientul trebuie să poarte la gât un guler pe durata transportului; toţi pacienţii inconştienţi trebuie trataţi ca şi cum ar avea o leziune traumatică a coloanei.

- **Degajarea** - se va încerca evitarea oricăror mişcări a axului rahidian, căutând a imobiliza gâtul (manual, cu guler sau cu o atelă dorsală şi chingă frontală).
- **Ridicarea** - "în bloc" se poate face prin procedeele de "punte în tracţiune" sau "punte ameliorată" (fig. 1.217.).
- **Imobilizarea** pentru transport se face în poziţie laterală pentru pacienţii inconştienţi sau în decubitus dorsal pentru ceilalţi, pe atela de imobilizare radiotransparentă (fig. 1.218.).

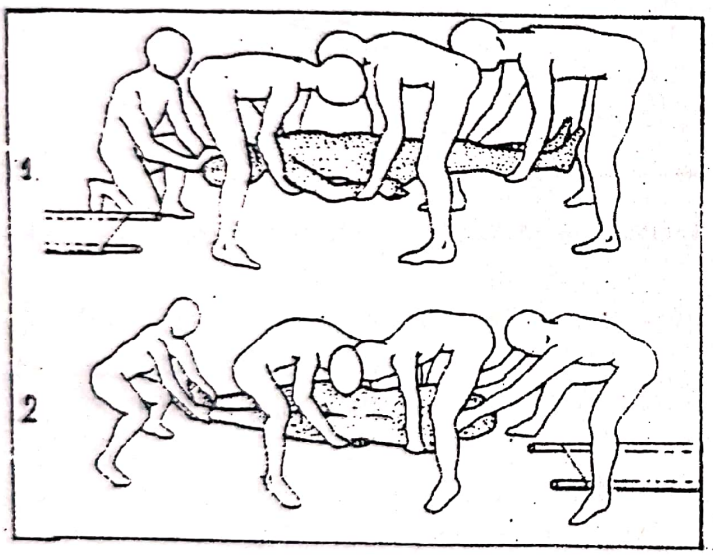

Fig. 1.217. Ridicarea - "în bloc"
"punte în tracţiune" (1) şi "punte ameliorată" (2)

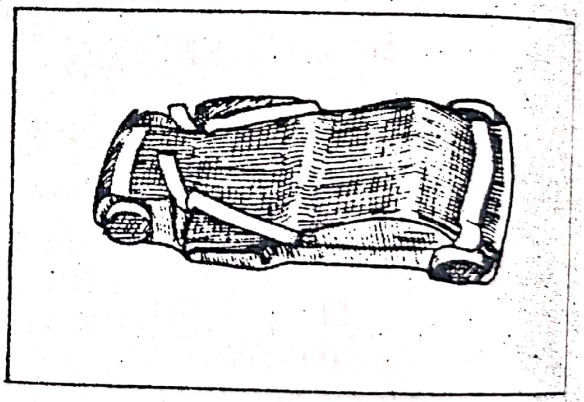

Fig. 1.218. Atelă radiotransparentă

Se vor asigura funcţiile respiratorie, cardiovasculară; pacientului i se va introduce o sondă gastrică.

- **Transportul** este o urgenţă maximă în cazul leziunilor mielice, când bolnavul trebuie să ajungă la spital în primele trei ore după accident.

Tratamentul propriu-zis.

Smulgerile spinoasei vertebrei C_7 se tratează prin repaus, antalgice şi, imediat ce este posibil, prin exerciţii de reeducare.

Remarcăm că dacă vindecarea fracturilor-luxaţii se face prin formarea calusului care stabilizează coloana, în leziunile ligamentare pure, persistă mult timp un grad de instabilitate. Tratamentul îşi propune ca obiective **stabilizarea**

Scanned with OKEN Scanner

coloanei şi **reeducarea** până la restabilirea funcţională completă. Realizarea acestor obiective este diferită, după cum pacienţii au fracturi *amielice*, sau *mielice*. În cazul fracturilor amielice se va aprecia dacă leziunea este *stabilă* sau *instabilă*.

În **fracturile amielice stabile ale coloanei cervicale**, regiunea trebuie imobilizată cu un guler tip Schanz (fig. 1.219.). Pacientul rămâne la pat atât timp cât durerile persistă. Aceasta este modalitatea de tratament în fractura Jefferson fără deplasare, în toate leziunile prin hiperextensie C_3 - T_1, în fracturile cuneiforme C_3 - T_1, în subluxaţiile C_3 - T_1. Gulerul se va purta în medie, 6 săptămâni, după care se începe programul de reeducare.

Fracturile fără deplasare ale odontoidei vor fi tratate cu un aparat gipsat tip Minerva (fig. 1.220.), cu toate că acest aparat gipsat voluminos este mai puţin confortabil.



Fig. 1.219. Guler Schanz

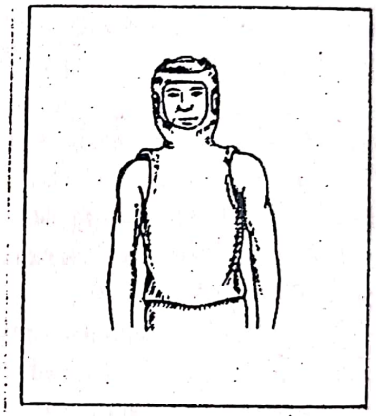

Fig. 1.220. Aparat gipsat tip Minerva

În **fracturile amielice cu potenţe de instabilitate** şi în cele **instabile** ale coloanei cervicale regiunea trebuie imobilizată cât mai repede prin tracţiune, folosind potcoava (fig. 1.221.a) sau haloul ataşat la scheletul cranian (fig. 1.221.b). Leziunile fără deplasare se imobilizează de preferat prin solidarizarea haloului la o vestă toracică din plastic sau la un aparat gipsat (fig. 1.221.c). Luxaţiile şi subluxaţiile trebuie mai întâi reduse, urmând ca imobilizarea după reducere să se facă fie prin extensie continuă (rar), şi de preferat, prin tracţiunea realizată cu sistemul halou - gips. Reducerea se poate obţine prin metode închise (conservatoare) sau prin metode chirurgicale, când stabilizarea va fi internă. Pentru coloana cervicală **superioară**, procedeele de fixare (stabilizare) ar fi prin cerclaj C_1 - C_2 (fig. 1.221.d), cerclaj - artrodeză C_1 - C_2 (fig. 1.221.e.), artrodeză occipito-cervicală C_2 sau prin osteosinteza odontoidei cu şurub. Coloana cervicală **inferioară** beneficiază pentru fixare (stabilizare) de grefă somatică anterioară (fig. 1.221.f) sau placă mulată posterioară (fig. 1.221.g), într-un singur timp operator sau prin intervenţii succesive.

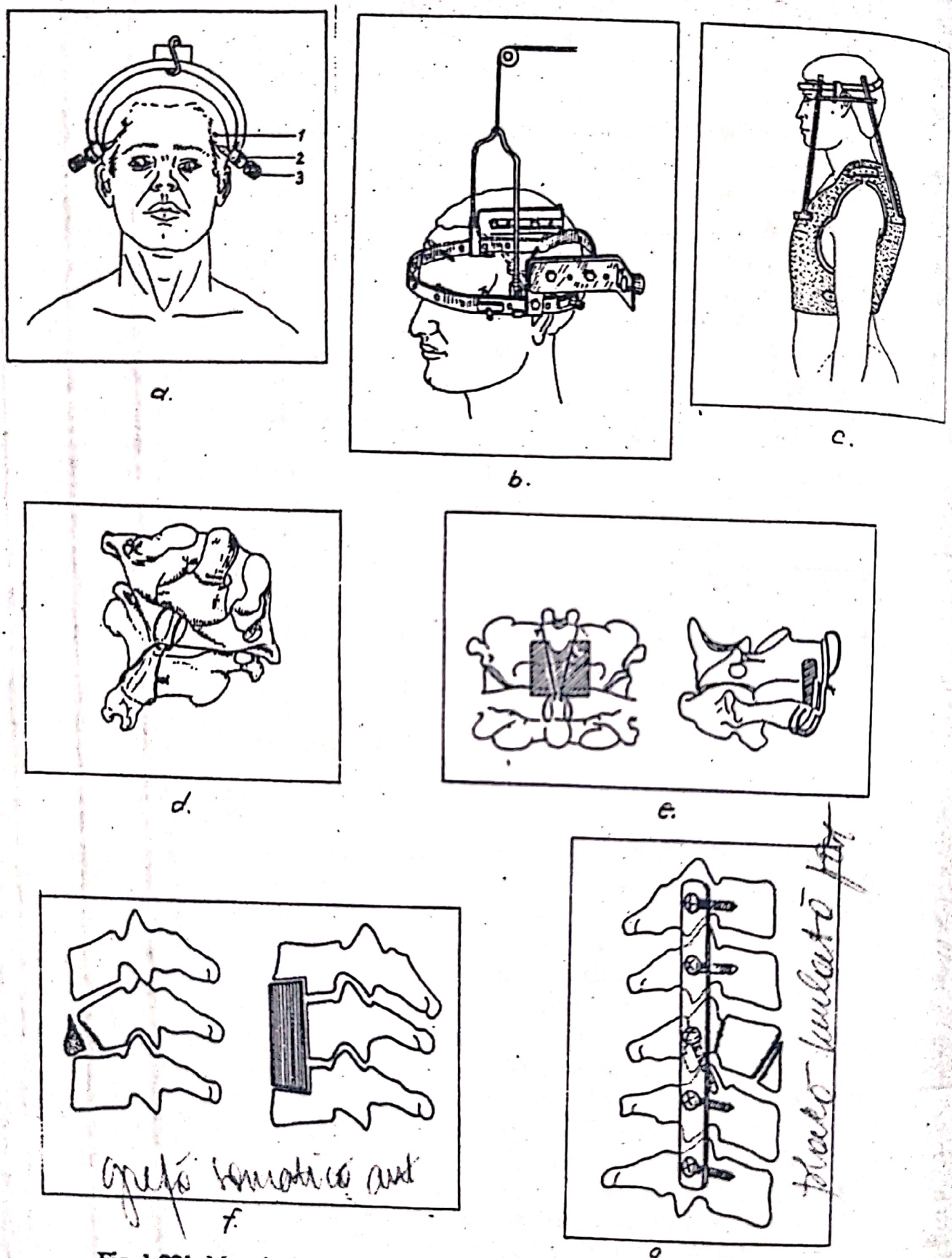

Fig. 1.221. Metode de tratament a fracturilor amielice instabile ale coloanei cervicale

Scanned with OKEN Scanner

LEZIUNILE TRAUMATICE ALE RAHISULUI DORSAL

Rahisul dorsal (toracic) se întinde între T_1 şi T_{10}.

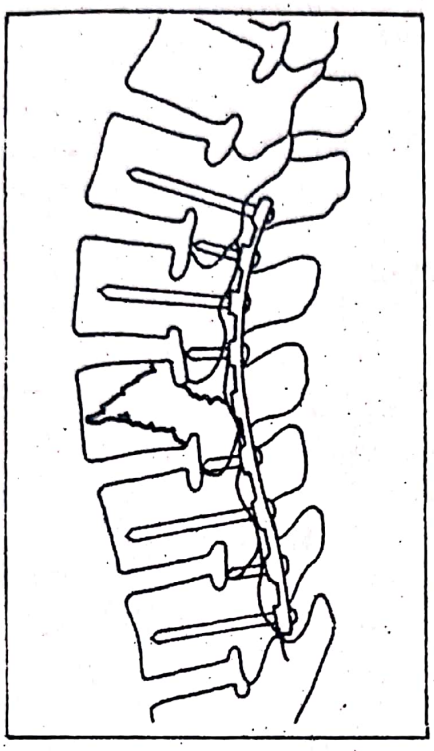

Fig. 1.222. Fixare cu material Roy-Camille

Mecanismele lezionale au fost descrise anterior.

Din punct de vedere **anatomo-patologic** leziunile frecvent întâlnite sunt fracturile cuneiforme (uneori pe os bolnav) şi fracturile-luxaţii, de obicei **stabile** datorită existenţei coastelor şi a cutiei toracice care protejează coloana. Canalul medular în această zonă este mai strâmt şi din acest motiv **măduva este vulnerabilă**. Defavorabilă este şi poziţia măduvei, în sensul că ea ocupă coarda cifozei dorsale şi este mai slab vascularizată. O altă particularitate a fracturilor coloanei în această regiune este şi aceea că ele **se asociază cu traumatismul toracic.**

În ceea ce priveşte **tratamentul fracturilor amielice**, el poate fi schematizat în felul următor:

- se tratează **funcţional** tasările unice sau multiple, atunci când mărimea tasării este sub 50% din înălţimea corpilor vertebrali;
- se tratează prin **imobilizare cu corset gipsat** pacienţii până la 60 de ani cu tasări mai mari de 50% din înălţimea corpului vertebral (fără a depăşi 66%). Corsetul se poartă 3 luni, interval după care coloana va fi protejată cu un corset din plastic pentru alte trei luni;
- fracturile instabile **se operează**, iar fixarea se face cu plăci Roy-Camille (fig 1.223.), tije Harrington sau material Cotrel-Dubousset.

LEZIUNILE TRAUMATICE ALE COLOANEI DORSO-LOMBARE

În regiunea dorsolombară sunt cuprinse vertebrele T_{11} - L_2 (inclusiv), însumând 80% dintre leziunile traumatice ale rahisului.

Mecanismul de producere obişnuit este hiperflexia (asociată cu înclinarea laterală sau rotaţia) iar telescoparea se află pe locul secund.

Anatomo-patologic leziunile comune sunt reprezentate (90%) de tasări care se repereză pe radiografia de profil, dar nu trebuiesc pierdute din vedere leziunile părţilor moi, invizibile radiografic, care constau în elongaţii şi rupturi ale ligamentelor posterioare ca şi leziunile discului suprajacent vertebrei cuneiformizate. Fractura cominutivă (compresiune) este a doua posibilitate lezională (8%) iar fractura - luxaţie (forfecare) a treia, cu o frecvenţă de 2% (fig. 1.223.).

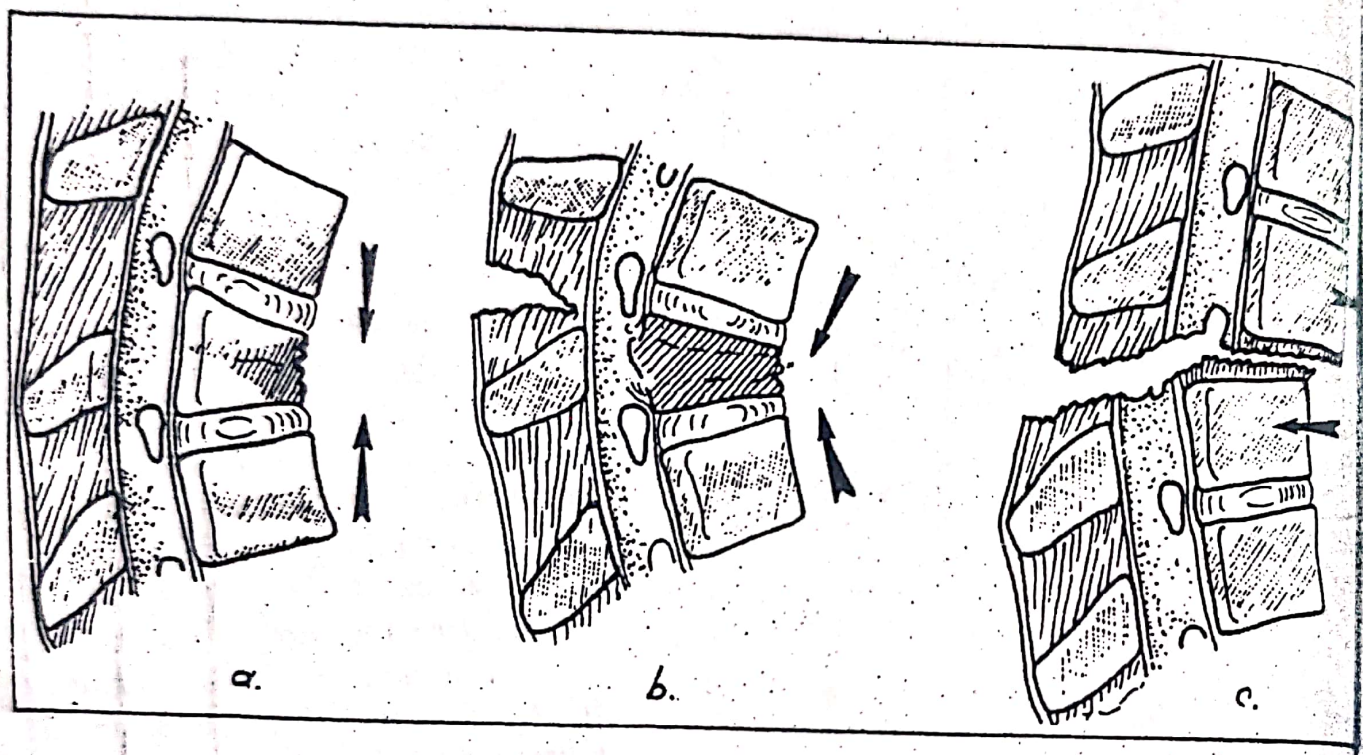

Fig. 1.223. Fracturile coloanei dorso-lombare: a-cuneiformă; b-cominutivă; c-fractură-luxaţie

Examenul clinic. Din **interogatoriu** aflăm că bolnavul a suferit un accident (trafic, mină) cu hiperflexia coloanei sau că a căzut de la înălţime; pacientul acuză dureri lombare şi de multe ori acestea sunt percepute distal, la nivelul articulaţiilor sacro-iliace. În timpul examinării vom adopta aceleaşi precauţii de a nu mobiliza coloana (se examinează bolnavul în decubitus dorsal) şi cel mult pacientul poate fi întors în decubitus lateral. La **inspecţie**, vom constata echimoze, ştergerea lordozei lombare şi mai rar existenţa gibusului median. **Palparea** se face introducând degetele şi palma sub regiunea lombară; apăsarea cu degetul a apofizelor spinoase ale vertebrelor afectate este dureroasă (durere provocată); mai rar (în fracturile luxaţii) vom constata un gol între spinoasele îndepărtate şi prezenţa unui gibus; palparea laterală descoperă contractura muşchilor şanţurilor vertebrale. Vom solicita bolnavului să mobilizeze membrele inferioare şi vom nota dacă a urinat.

Examenul radiografic. Pe incidenţa de faţă vom urmări înalţimea

corpilor vertebrali şi alinierea vertebrelor iar pe cea de profil (care este capitală pentru diagnostic) vom descoperi cuneiformizări, fracturi cominutive sau fracturi-luxaţii. Tasările sunt leziunile obişnuite şi în acest caz se va măsura unghiul dintre două drepte paralele cu platoul superior respectiv cel inferior al vertebrei cuneiformizate (fig. 1.224.). Tasările pot fi sub sau peste 15°. În fracturile cominutive se va aprecia dacă există sau nu un **recul** posterior (osos sau discal) de la nivelul leziunii, ceea ce necesită uneori tehnici de imagistică precum TDM sau RMN. Fracturile-luxaţii se însoţesc de obicei de leziuni medulare iar la citirea radiografiilor, în acest caz, deplasarea este evidentă.

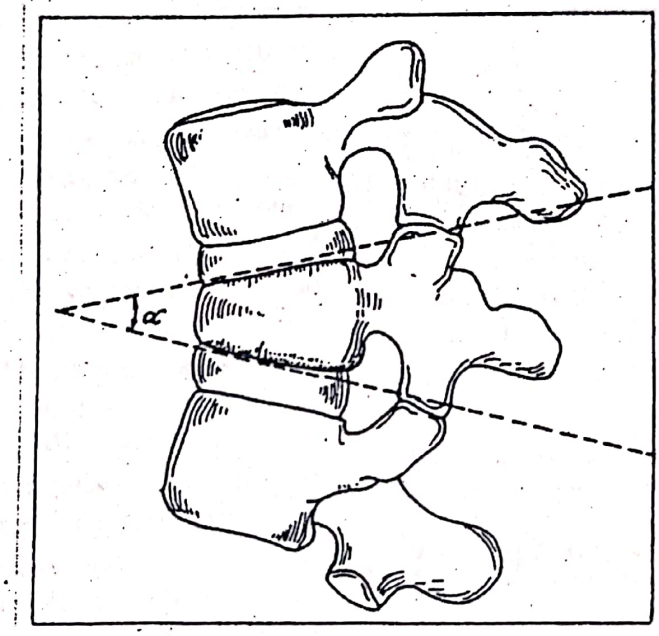

Fig. 1.224. Măsurarea unghiului tasării

Evoluţia fracturilor dorso-lombare bine tratate este, de regulă, spre consolidare într-un interval de două-trei luni. Complicaţia majoră o reprezintă sechelele dureroase având drept cauze artroza prin leziune discală, elongaţia maselor musculare, cicatrizarea cu persistenţa distensiei ligamentelor posterioare şi atrofia musculară. Aceste cauze pot fi anulate printr-un tratament corect.

Tratament

Primul ajutor se acordă ca şi în leziunile coloanei cervicale.

Tratamentul unei fracturi dorso-lombare fără complicaţii neurologice este ghidat de principiile enunţate de Böhler şi constă în:

1. ***reducerea tasărilor***;
2. ***contenţia cu corset gipsat*** şi
3 ***întreţinerea şi dezvoltarea musculaturii rahidiene*** prin reeducare imediată sub gips.

Indicaţia ideală a metodei o reprezintă tasările **stabile la tineri**, tasări

având o **cifoză vertebrală peste 15°** şi fără interesarea zidului posterior sau apofizelor articulare. Vârsta tânără face ca bolnavul să participe la reeducare şi discul sănătos să umple golul rezultat din diminuarea înălţimii corpului vertebral, evitând astfel cifoza reziduală.

Reducerea se face prin reclinaţie în decubit ventral, ceea ce permite hiperlordoza lombară şi corectarea parţială a cuneiformizării.

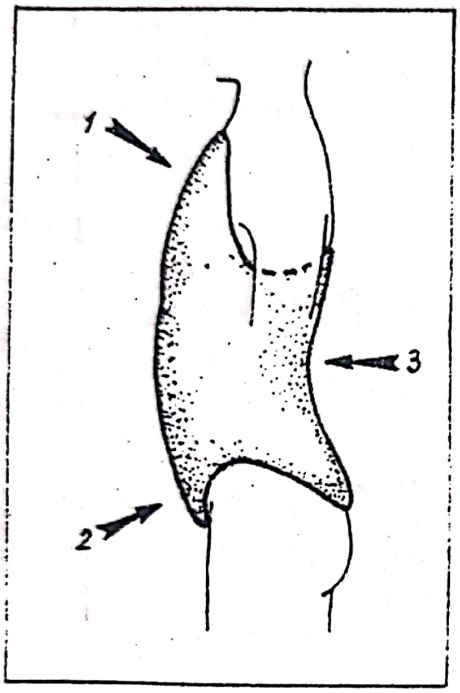

Fig. 1.225. Corsetul gipsat-puncte de sprijin: 1-sternal; 2-pubian; 3-lombar

Corsetul gipsat are trei puncte de sprijin (sternal şi pubian - anterior şi lombar - posterior). Această reclinaţie a coloanei va raporta presiunile de la nivelul copului vertebral (fracturat) la nivelul apofizelor articulare (integre). Scoaterea din presiune favorizează vindecarea fără dureri (fig. 1.225.).

Este deosebit de important ca imediat după uscarea aparatului gipsat, bolnavul să fie verticalizat şi să înceapă un program intens de **gimnastică medicală** pentru evitarea atrofiei musculare. După suprimarea aparatului gipsat reeducarea continuă încă 3-6 luni.

În **fracturile coloanei dorso-lombare fără complicaţii** neurologice, la care examenul radiografic descoperă o cifoză vertebrală sub 15°, se indică **tratamentul funcţional (Magnus).** În principiu, în aceste cazuri cifoza nu se reduce iar bolnavul este aşezat pe pat pentru un interval de 14-21 zile, perioadă în care durerile dispar (fig.1.226.). În această perioadă decubitusul dorsal este completat cu reclinaţia (printr-un sul introdus sub regiunea lombară) şi alternează cu decubitusul ventral cu toracele ridicat pe o pernă, masaj, gimnastică respiratorie şi a membrelor, fizioterapie. După acest interval bolnavul este ridicat şi îşi reia mişcările, continuă gimnastica de reeducare şi evită flexia coloanei, până la 6 luni. Unul din apărătorii din aceste metode - Rieunau - o rezumă astfel: "nici reducere, nici gips, nici grefă" şi crede că această atitudine ameliorează climatul psiho-somatic al bolnavilor.

Fracturile cominutive în care complexul ligamentar este integru sunt considerate instabile, pentru motivul că la mobilizarea coloanei fragmente de os sau disc pot să se deplaseze în canal şi să lezeze măduva. În această situaţie ele trebuiesc imobilizate cu corset gipsat, după o reducere parţială, supravegheată din punct de vedere neurologic. Reducerea se face în decubit dorsal (tehnica

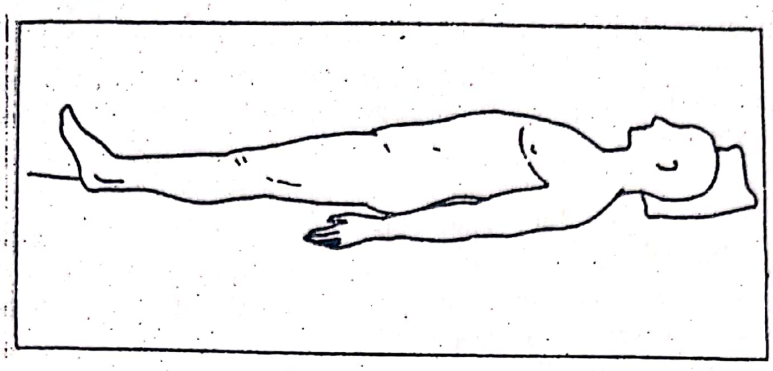

Fig. 1.226. Tratamentul funcţional Magnus

Sicard) şi coloana nu va fi prea mult lordozată fiind imobilizată în poziţia neutră. În continuare, tratamentul de reeducare este identic cu cel descris de Böhler.

Bolnavii trataţi funcţional sau prin metoda Böhler vor fi supravegheaţi clinic şi radiologic, săptămânal în prima lună şi lunar în continuare.

Fracturile-luxaţii fără paraplegie se tratează chirurgical.

LEZIUNILE TRAUMATICE ALE COLOANEI LOMBARE

Rahisul lombar cuprinde ultimile trei vertebre lombare.

Leziunile coloanei lombare sunt puţin frecvente.

Din punct de vedere **anatomo-patologic** se întâlnesc aceleaşi leziuni ca şi la rahisul dorso-lombar. Specifice pentru această zonă sunt **fracturile arcului posterior:**

- apofizele transverse se fracturează prin mecanismul de smulgere (psoasul) şi se pot manifesta clinic printr-un fals "abdomen acut";
- fracturile apofizelor articulare L_4 - L_5, unilaterale, antrenează sechele dureroase care cedează după ablaţia articularei fracturate;
- fractura istmului vertebrei L_5: în antecedente există un traumatism, urmează un interval de timp asimptomatic, după care bolnavul se prezintă pentru lombalgii.

Întreruperea istmului se descoperă printr-o **radiografie** de "trei sferturi".

Tratamentul este similar cu cel al spondilolistezisului congenital.

LEZIUNILE TRAUMATICE ALE RAHISULUI CU COMPLICAŢII NEUROLOGICE

În luxaţiile şi fracturile - luxaţii ale rahisului pot fi interesate măduva şi nervii rahidieni. Leziunile se pot combina. Leziunile cervicale produc tetraplegii iar cele dorso-lombare paraplegii. Ambele pot fi parţiale sau complete. Se descriu 3 varietăţi lezionale: ***contuzia medulară***, ***secţiunea medulară*** şi ***secţiunea nervoasă***.

• **Contuzia medulară** (neuropraxia) se manifestă prin paralizie flască, lipsa sensibilităţii şi paralizia viscerelor sub nivelul leziunii medulare. Recuperarea începe în minutele sau orele ce urmează şi este completă.

• **Secţiunea medulară** se manifestă prin paralizie motorie flască, lipsa sensibilităţii şi paralizia viscerelor sub nivelul leziunii medulare (şoc medular) dar în acest caz leziunea este anatomică şi ireparabilă. După un timp, măduva de sub nivelul secţiunii îşi revine din şoc şi acţionează ca o structură independentă, care îşi reia activitatea reflexă: în câteva ore reapar reflexul anal şi penian iar reflexul plantar se face în extensie; după câteva zile sau săptămâni paralizia din flască devine spastică cu creşterea reactivităţii reflexe şi clonus; apare spasmul flexorilor şi contractura, dar lipsa sensibilităţii rămâne definitivă.

• **Secţiunea nervoasă** se manifestă prin paralizie motorie, lipsă de sensibilitate şi paralizie viscerală în teritoriul de distribuţie al rădăcinii lezate; diferenţa faţă de leziunea medulară constă în faptul că regenerarea este teoretic posibilă şi că paralizia rămâne flască.

Examenul clinic descoperă semnele unei fracturi instabile a rahisului (excepţie fractura cominutivă cu protruzie osoasă sau discală în canalul rahidian) al cărui nivel este stabilit clinic şi radiografic. În aceste cazuri TDM şi RMN sunt importante. Examinarea neurologică detaliată poate face unele aprecieri prognostice.

Tratament. În îngrijirea **leziunilor parţiale**, ***decompresiunea*** şi ***stabilizarea*** oferă cele mai bune şanse pentru recuperare.

Decompresiunea se poate face din anterior, printr-o cale de abord cervicală, transtoracică sau transperitoneală sau din posterior, pe cale translamelară sau transpediculară. Decompresiunea anterioară este urmată de **fixare** cu grefe osoase, armate cu plăci înşurubate în vertebrele intacte de deasupra şi de dedesubtul leziunii. Decompresiunea posterioară începe cu reducerea manuală sau instrumentală. După reducere, decompresiunea măduvei constă din îndepărtarea părţilor moi (disc, ligament galben) sau a celor osoase, existente în canal. **Fixarea** este necesară şi în acest scop se folosesc plăcile sau materialul Harrington în distracţie (care nu este stabil decât dacă este întărit cu cerclaje trecute sub lame sau prin apofizele spinoase). Alţi autori recomandă ca abordul să fie dublu: la început posterior pentru reducere şi fixare şi apoi, câteva zile mai târziu, anterior pentru decompresie (dacă este necesar).

În îngrijirea **leziunilor complete** de obicei îngrijirile generale imediate au importanţă iar stabilizarea nu face decât să favorizeze reeducarea.

Tetraplegia pune în pericol viaţă în două perioade: în primele zile, când tulburările respiratorii sau hipertermia trebuiesc atent îngrijite şi, la câteva săptămâni, când paralizia nu a regresat şi când caşexia ameninţă viaţa.

Paraplegia are un prognostic vital mai favorabil. Ambele forme de paralizie ameninţă însă, cu complicaţii cutanate (escare), urinare (infecţie), tromboembolice, retracţii musculare şi osteoame paraarticulare. După o atentă

îngrijire şi prevenirea acestor complicaţii, bolnavii care nu au recuperat se dirijează în centre specializate de tratament al sechelelor motorii.

Leziunile rădăcinilor nervoase (cervicobrahialgii şi sciatalgii) se tratează în urgenţă prin reducerea luxaţiei (care compresează rădăcina la nivelul găurii de conjugare) sau fracturii şi, tardiv, prin cura herniei de disc traumatice. Leziunile nervoase având ca mecanism smulgerea, aşa cum se întâmplă în înclinaţiile forţate ale capului, fac chirurgia ineficace.

Scanned with OKEN Scanner

2. LEZIUNI TRAUMATICE ALE ARTICULAȚIILOR

Traumatismul poate determina la nivelul unei articulații leziuni *închise* sau *deschise*.

LEZIUNI ARTICULARE ÎNCHISE

Noțiunea de traumatism închis sugerează o *contuzie, entorsă, luxație, fractură articulară* sau *leziune meniscală*.

Contuzia

O lovitură aplicată articulației poate interesa capsula, membrana sinovială și uneori cartilajul articular. Clinic se manifestă prin dureri și impotență funcțională minoră dar și printr-o reacție inflamatorie cu tumefiere și hidartroză. Palparea descoperă o zonă dureroasă imprecis delimitată și prezența lichidului intraarticular. Radiografia exclude fractura. Vindecarea se produce spontan în timp de câteva zile. Contuzia cartilajului articular (șold, articulația metatarso-falangiană haluce) poate fi urmată după luni sau ani de leziuni degenerative cartilaginoase.

Entorsa

Prin entorsă se înțelege **deplasarea temporară a epifizelor dincolo de limita fiziologică a mișcării**. Din punct de vedere **anatomopatologic** deplasarea se soldează cu leziuni capsuloligamentare mergând de la **alungire** la **ruptură**. Alungirile, numite și distorsiuni ligamentare, corespund câtorva microrupturi fără efect asupra stabilității articulare. Rupturile și dezinserțiile se produc fie în plină zonă fibroasă a ligamentului, fie prin smulgerea inserțiilor sale (câteodată cu o "pastilă" osoasă). În plan clinic, alungirile corespund entorselor "benigne" iar rupturile și dezinserțiile entorselor grave cu efect asupra stabilității articulare. Pe lângă interesarea capsuloligamentară există în entorse și leziuni sinoviale (traduse clinic prin hidartroze, hemartroze) și leziuni periarticulare ale mușchilor și tendoanelor (explicând clinic atrofia dar și reeducarea dificilă).

Fiziopatologia entorselor

Leziunile anatomopatologice descrise mai sus nu trebuiesc privite numai din punct de vedere mecanic. Capsula și ligamentele, pe lângă rolul lor de unire a

extremjtăților (funcția mecanică), reprezintă și suportul informațiilor proprioceptive spre centrii spinali și supraspinali care permit ghidarea articulației într-o poziție ideală în raport cu centrul de greutate (funcția neurologică). Structura ondulată a fibrilelor de colagen creează posibilitatea punerii lor pe rând în tensiune ("recrutării progresive") în vederea stabilizării articulare pasive. În situația în care linia gravitației solicită o articulație într-o direcție nefiziologică, ligamentul este protejat prin contracția reflexă a unui grup muscular având rolul de stabilizare activă a articulației și evitarea rupturilor ligamentare. În anumite circumstanțe, această stabilizare activă, adevărată "frână a entorsei", nu are posibilitatea de a se realiza: traumatismul acționează prea rapid pentru a permite declanșarea reflexului de contracție musculară și ligamentul cedează, parțial sau total. Cu această ocazie se produce și o iritare a terminațiilor nervoase intraligamentare urmate de un întreg cortegiu de reacții vasomotorii, **hiperemiei active tranzitorii** revenindu-i rolul de reparație a fibrelor de colagen. Mobilizarea articulară după producerea entorsei irită deasemenea terminațiile nervoase producând durere și răspunsul reflex la durere este contractura musculară periarticulară. În mod normal, la locul rupturilor ligamentare hiperemia induce modificarea metabolismului local, acumularea de metaboliți intermediari și creșterea presiunii osmotice. Hiperosmolaritatea generează edem. Aceste modificări reușesc ca în decurs de 8-10 zile să amorseze procesul de reparație și regimul circulator se normalizează. În cazurile în care tratamentul nu a fost condus corect, excitațiile ligamentare persistă iar **hiperemia** din tranzitorie devine **permanentă**, antrenând modificări nedorite la nivelul sinovialei și osului. Sinoviala reacționează printr-un proces de sinovită viloasă care explică persistența sau reapariția hidartrozei. La nivelul osului, balanța formare/resorbție înclină în favoarea resorbției osoase conducând, în plan clinic, la apariția osteoporozei algice. Evitarea acestei evoluții nedorite este posibilă prin apreciere corectă a gradului entorsei și aplicarea unui tratament adecvat.

Aspectul clinic variază în funcție de gravitatea entorsei dar și de momentul în care bolnavul este examinat. Imediat după accident durerea intensă pe una din fețele articulației (externă la gleznă, internă la genunchi și cot), ca și impotența funcțională, pot să cedeze în entorsele usoare (cele mai frecvente) și bolnavul își reia mersul și activitatea. Acest interval liber de câteva ore va fi urmat de apariția semnelor entorsei. Subiectiv, reapare durerea și impotența funcțională a articulației interesate. Inspecția descoperă o tumefiere localizată la nivelul unei fețe articulare ca și poziția antalgică. Palparea stabilește locul rupturii prin identificarea punctelor dureroase (la inserția superioară, inferioară sau mijlocul ligamentului interesat). Tot prin palpare (sau cu termocuplul) constatăm o hipertermie regională ca și contractura musculaturii periarticulare care blochează articulația în poziția de capacitate maximă. În entorsele de gravitate medie, la semnele de mai sus se adaugă prezența reacției sinoviale sub forma hidartrozei sau hemartrozei. În entorsele grave, prin manevre bine codificate

pentru fiecare articulație, putem descoperi și prezența laxității: există posibilitatea deplasării epifizelor într-un sens în care ele nu pot fi mobilizate în mod normal. Semnul numit **mișcare articulară anormală** are ca suport anatomopatologic ruptura capsulei și ligamentelor. Se va aprecia direcția și amplitudinea mișcării anormale.

Entorsele sunt clasificate în **trei grade de severitate** (fig. 2.1.).

Primul grad (entorsa ușoară, "benignă") are ca suport ruptura unui număr minim de fibre ligamentare și se traduce clinic prin prezența unor puncte dureroase dar fără mobilitate articulară anormală.

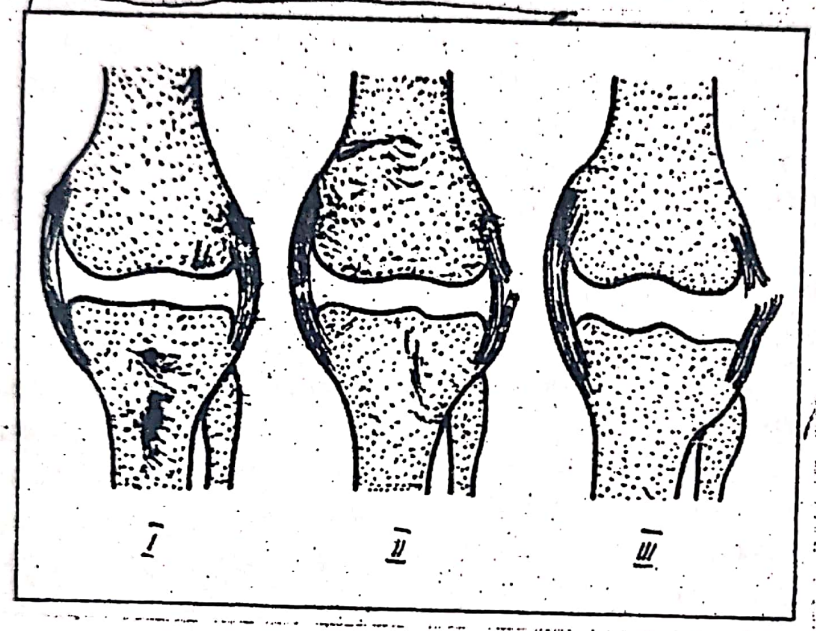

Fig. 2.1. Gradele de severitate ale entorselor: I-ușoară, II-medie, III-gravă

Al doilea grad (entorsa medie) are ca suport ruptura unui număr important de fibre ligamentare iar tabloul clinic descris mai sus se completează cu impotență funcțională și reacție articulară. Mobilitatea anormală lipsește și de această dată.

Al treilea grad (entorsa gravă) are ca suport o ruptură ligamentară completă. La tabloul clinic se adaugă echimoza și mobilitatea anormală. În funcție de amplitudinea acestei laxități, entorsele grave sunt la rândul lor de trei tipuri, în funcție de îndepărtarea dintre suprafețele articulare la radiografia în poziție menținută: tipul I când suprafețele articulare se îndepărtează până la 5 mm, tipul II când suprafețele articulare se îndepărtează între 5-10 mm și tipul III când suprafețele articulare se îndepărtează peste 10 mm.

Examene complementare în entorse

În entorsele ușoare, **radiografia standard** completează examenul clinic. Radiografia este necesară pentru a descoperi o fractură articulară asociată sau o smulgere ligamentară cu o pastilă osoasă. În entorsele grave, **radiografia în poziție menținută** permite evaluarea precisă a amplitudinii mișcării anormale și

încadrarea entorsei într-unul din cele trei tipuri de gravitate (fig. 2.2.).

Artrografia este uneori necesară pentru a evidenția ieșirea substanței de contrast printr-o breșă capsuloligamentară.

Artroscopia poate fi utilă uneori în diagnosticul unei entorse grave dar utilizarea sa este limitată pentru leziunile ligamentelor situate intra-articular (ligamentele încrucișate ale genunchiului).



Fig. 2.2. Radiografia "menținută"

Evoluție

Entorsele ușoare se vindecă în 21 zile și articulația își recapătă total funcționalitatea. Entorsele grave bine tratate se vindecă în câteva luni cu o recuperare funcțională bună. Entorsele grave netratate se complică. Imediat, apare sinovita și osteoporoza algică iar mai târziu, instabilitatea articulară conduce la artroză.

Tratament

În tratamentul entorselor recente se urmărește o cicatrizare ligamentară de bună calitate. În acest scop dispunem de mobilizarea imediată, imobilizarea cu ajutorul aparatului gipsat sau de tratamentul chirurgical. Reeducarea articulară urmează de regulă imobilizării și chirurgiei.

Cicatrizarea ligamentară începe imediat după ruptură printr-un proces inflamator. În a doua zi apare un țesut conjunctiv de reparație care este complet dezvoltat în săptămâna a treia. Acest țesut conjunctiv imatur nu are decât 60% din rezistența mecanică normală. Ca urmare a unui proces de remodelaj, ligamentul rupt își recapătă calitățile mecanice între 3-18 luni de la accident. Acestea sunt etapele reparației în cazul ligamentelor capsulare (fig. 2.3.a).

Ligamentele independente, diferențiate de capsulă, nu beneficiază de aceleași condiții, atât din cauza vascularizației precare dar mai ales pentru că extremitățile ligamentare rămân depărtate între ele (fig. 2.3.b).

Sunt cunoscute **trei modalități terapeutice** cu efecte diferite asupra cicatrizării ligamentare.

- **Mobilizarea imediată** permite eliminarea hematomului intracapsular evitând organizarea lui sub forma unor aderențe intraarticulare. Eliminarea hematomului dar și compresia realizată de contractura musculară favorizează apropierea marginilor ligamentare rupte. Mobilizarea articulară permite și orientarea funcțională a fibrelor de colagen în faza de remodelaj.
- **Imobilizarea gipsată** nu are aceleași efecte favorabile asupra cicatrizării, deoarece în acest caz hematomul intracapsular menține dehiscența marginilor ligamentare. Lipsa mișcării interferează cu secreția sinovială influențând negativ

nutriția cartilajului. Dacă imobilizarea se prelungește peste 6 săptămâni modificările articulare devin ireversibile.

■ **Reparația chirurgicală**, tentantă la prima vedere prin precizia sa, pare a conduce în timp la rezultate similare cu cele din cicatrizarea spontană în cazul ligamentelor capsulare. În cazul ligamentelor independente dezavantajele

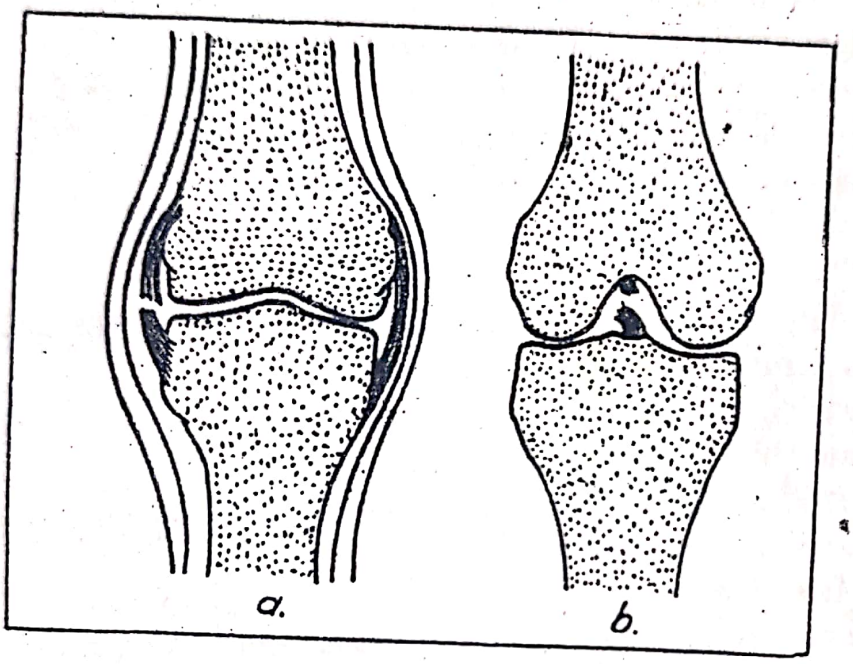

Fig. 2.3. Rupturi ligamentare

chirurgiei (devascularizare, necroză) pun în discuție încă de la început valoarea plastiei în entorsele recente grave (care au indicație de tratament chirurgical).

Având în vedere cicatrizarea ligamentară ca și efectele diverselor metode de tratament asupra vindecării, **indicațiile terapeutice**, în funcție de gravitatea entorselor, ar putea fi schematizate după cum urmează:

În **entorsele ușoare** se **combate durerea**, se **blochează reacția vasomotorie** și se **mobilizează imediat articulația**. În acest scop obișnuit se folosește infiltrația cu novocaină a punctelor dureroase (infiltrația "loco dolenti"). Se injectează 10-50 ml novocaină 1% iar gestul se repetă în primele zile. Pentru combaterea edemului, la soluția de novocaină se poate adăuga hidrocortizon, hialuronidază sau alfa-chemotripsină. Același efect putem obține și prin injectarea intramusculară de bromhidrat de scopolamină levogiră care paralizează nervii vasodilatori și face să dispară imediat edemul și durerile, prin aplicarea unui jet de clorură de etil, curenți electrici sau câmpuri magnetice pulsatile. **Dacă durerile sunt mai importante**, calmarea lor se obține prin **imobilizarea articulației** pentru o perioadă de 3-10 zile sau folosind metoda câmpurilor magnetice permanente. Mobilizarea după scoaterea aparatului gipsat face, de asemenea, parte din protocolul de tratament.

Scanned with OKEN Scanner

În **entorsele medii** se combate durerea prin **imobilizare cu aparat gipsat** pentru o perioadă de 3-5 săptămâni. Reeducarea se începe chiar în această perioadă şi se continuă după suspendarea imobilizării. Aceasta este atitudinea **clasică**. În entorsele medii există şi posibilitatea de combatere a durerii şi reacţiei vasomotorii prin mijloacele descrise la entorsele uşoare şi mobilizare imediată sub protecţia unui aparat gipsat articulat. Aceasta este atitudinea **modernă**.

În **entorsele grave** sunt folosite două metode de tratament, în funcţie de vârsta pacientului. La **adultul tânăr** tratamentul este de preferinţă **chirurgical** iar la **vârstnici** prin imobilizare gipsată. Reeducarea precoce şi îndelungată are rolul de a evita redorile, atrofia şi a îmbunătăţi stabilitatea articulară.

Luxaţia

Prin luxaţie se înţelege o **deplasare permanentă a extremităţilor articulare** antrenând o modificare a raporturilor anatomice. Sensul deplasării este determinat de direcţia de mişcare a epifizei distale în raport cu cea proximală.

Clasificare şi anatomie patologică

Luxaţiile pot fi ***traumatice, atraumatice, spontane*** şi ***voluntare***.

În **luxaţiile traumatice** deplasarea epifizelor are loc ca urmare a acţiunii unui agent traumatic. Aceste luxaţii se pot împărţi în complete şi incomplete, regulate şi neregulate, recente sau vechi.

Luxaţia propriu-zisă este perfect ilustrată atunci când între extremităţile articulare nu mai există nici cea mai mică corespondenţă, ele fiind complet deplasate (fig. 2.4.c). **Luxaţia parţială** este aceea în care pierderea contractului dintre suprafeţele articulare este parţială (fig. 2.4.b.).

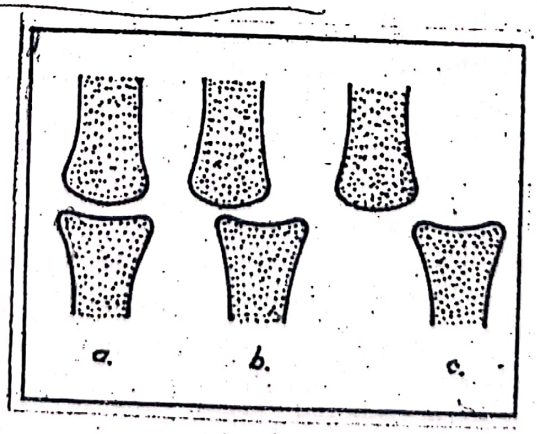

Fig. 2.4. Tipuri de luxaţii: a-articulaţie normală; b-luxaţie parţială; c-luxaţia propriu-zisă

Cu termenul de **luxație regulată** sunt desemnate acele deplasări ale epifizei distale care se fac în conformitate cu constituția anatomică a articulației, iar cu cel de **luxație neregulată** deplasările epifizei distale într-un sens care nu ține cont de constituția anatomică a articulației (haotic).

În funcție de **timpul** scurs din momentul producerii lor, luxațiile sunt **recente și vechi**. Se consideră recente luxațiile diagnosticate imediat sau precoce după accident și vechi - luxațiile nedescoperite după accident sau neglijate după descoperirea lor. Învechirea presupune unele dificultăți terapeutice (ireductibilitate) și intervalul de timp între producere și învechire este variabil după articulația interesată; unele luxații se învechesc rapid și devin ireductibile (șoldul) pe când altele se învechesc mai târziu, fiind încă reductibile, chiar după 30 de zile (umărul).

2) În **luxațiile atraumatice**, deplasarea epifizelor are loc în lipsa unui traumatism. În acest grup se încadrează luxațiile congenitale în care deplasarea are drept cauză o modificare a conformației anatomice, care instabilizează articulația, producând o deplasare parțială (luxație congenitală). Articulația cea mai afectată de leziuni distrofice este șoldul.

În **luxațiile recidivante** există deplasări repetate ale componentelor articulare în cursul unei **anumite mișcări** și având și o **anumită direcție**. Uneori, dar nu întotdeauna, luxațiile recidivante urmează unei luxații traumatice, dar de multe ori traumatismul inițial lipsește din antecedente. În aceste cazuri sunt incriminate în etiologia luxațiilor displazii care favorizează deplasarea, în anumite poziții de risc. Articulațiile cel mai des afectate în această manieră sunt umărul și articulația patelo-femurală.

3) **Luxațiile spontane** (patologice) apar ca urmare a unor defecte structurale ale articulației, datorate unor boli distructive. Este cazul șoldului luxat care complică o artrită (cu piogeni sau tuberculoasă), a articulațiilor interfalangiene (artrita reumatoidă) sau coloanei.

4) **Luxațiile voluntare** (habituale, intenționale). Unii pacienți au dexteritatea de a-și deplasa voluntar o extremitate articulară, printr-o contracție musculară voluntară. Deplasarea poate urma în acest caz direcții diferite. Pe lângă laxitatea ligamentară, în etiologia luxațiilor voluntare este incriminată și o modificare nevrotică a personalității. Această varietate lezională trebuie diferențiată de luxația recidivantă deoarece tratamentul chirurgical ajută în luxația recidivantă și este rar de folos în cea voluntară.

Din punct de vedere al **leziunilor anatomo-patologice**, se poate afirma în esență că luxația urmează unei entorse grave (entorsa gravă era considerată de A. Paré ca "o luxație oprită la primul grad"). Este ușor de înțeles acum de ce în luxații leziunile anatomo-patologice sunt asemănătoare, dar mult mai grave ca în entorse. Astfel, ligamentele sunt întotdeauna rupte sau dezinserate, dar pot fi smulse sau chiar dilacerate. Capsula poate fi uneori numai destinsă și decolată ("luxații intracapsulare") dar și ruptă sau dezinserată la locul de ieșire al

extremității articulare. Sinoviala prezintă leziuni asemănătoare cu capsula. Caracteristice sunt uneori în luxații **leziunile osoase ale epifizelor**. Dintre acestea, reprezentative sunt **ancoșele**. Ancoșele sunt turtiri ale osului spongios epifizar care s-a luxat, amprente lăsate în epifiză în urma contactului acesteia în timpul luxației cu o componentă epifizară ascuțită (exemplu: ancoșele din luxațiile umărului). În cursul deplasării unei extremități articulare, mușchii își pot smulge inserția lor epifizară (exemplul tipic este fractura prin smulgere a trohiterului în luxația umărului). Mișcarea bruscă a epifizelor cu lovirea între acestea se poate solda cu fracturi atât de o parte cât și de cealaltă parte (exemplu: fractura colului humeral însoțind luxația umărului). În această situație suntem în fața unei asociații lezionale grave numită **fractură-luxație**. Părțile moi periarticulare pot fi de asemenea lezate. Mușchii sunt alungiți sau rupți. Tendoanele, adevărate ligamente active ale articulației, pot fi rupte, luxate, interpuse între epifizele deplasate. În sfârșit, atunci când în jurul articulației luxate se află vase și nervi, acestea pot fi comprimate, întinse, sau chiar rupte. Mai rar epifiza distală suferă o deplasare așa de importantă încât rupe pielea și se exteriorizează (**luxație deschisă**).

Diagnosticul unei luxații diferă de la o articulație la alta. Cele mai comune luxații au loc la nivelul umărului, cotului, șoldului, gleznei și articulațiilor interfalangiene. De obicei semnele clinice sunt zgomotoase și tipice. Există și posibilitatea nerecunoașterii unor luxații, fie din cauza mascării semnelor datorită tumefierii sau obezității, fie sărăciei acestora sau mascării lor de o simptomatologie de vecinătate mult mai evidentă. Este cazul luxațiilor posterioare de umăr sau luxațiilor de șold asociate cu fractura diafizei femurale de aceiași parte. Pentru a evita aceste erori este deajuns să respectăm regula de a executa radiografia din două incidențe sau de "a prinde" pe radiografia unui os fracturat și articulațiile vecine. De altfel, numai radiografiile sunt în măsură să descopere leziunile osoase asociate și să ofere certitudinea unor reduceri perfecte. Nu se omite examinarea atentă a vascularizației și inervației.

În situațiile în care **pacientul se prezintă la consultație cu luxația redusă** se va proceda la efectuarea "testului de teamă". Articulația testată este forțată în direcția în care bănuim că a avut loc luxația. Testul este pozitiv atunci când pacientul percepe iminența unui dezastru și se opune manipulării.

Complicațiile pot fi rezumate după cum urmează: 1) infecția (posibilă după luxația deschisă sau cea operată); 2) interesare vasculo-nervoasă; 3) necroza avasculară a uneia dintre epifize; 4) subluxația sau luxația recidivantă; 5) redoarea, adică limitarea mobilității articulației luxate prin aderențe intraarticulare sau extraarticulare sau prin obstacole cum ar fi osificările posttraumatice; 6) artroza, fie datorată unor leziuni cartilaginoase inițiale, fie printr-o incongruență articulară cu leziuni cartilaginoase tardive.

Prognosticul variază în funcție de articulația interesată, de existența sau nu a complicațiilor, dar și în funcție de tratamentul aplicat. Evoluția spre

vindecare cu "restitutio ad integrum" nu este totdeauna posibilă iar sechelele sunt uneori inevitabile.

33 **Tratament.** Este evident că în luxații, definite ca deplasări ale epifizelor unei articulații, primul gest terapeutic va fi **reducerea**. Reducerea luxațiilor se obține de cele mai multeori prin metode conservatoare și este urmată de menținerea cu ajutorul aparatului gipsat, până la cicatrizarea părților moi. Pentru a fi încununată de succes reducerea trebuie să fie făcută de **urgență** și cu **anestezie**. Dictonul clasic afirmă că "nu trebuie să treacă un răsărit sau un apus de soare înainte ca o luxație să fie redusă". Anestezia elimină durerea și contractura musculară, ușurând **manevrele de reducere**. Pentru fiecare articulație există câteva manevre de reducere, dar toate caută, în principiu, ca extremitatea luxată să urmeze drumul invers aceluia parcurs în timpul producerii luxației. Întârzierea reducerii luxației îngreunează manevra de reducere sau face reducerea imposibilă. Se afirmă în aceste circumstanțe că luxația este **ireductibilă datorită învechirii** acesteia. Unele luxații sunt **ireductibile de la început** prin interpoziție (tendon, os). În alte situații reducerea reușește dar extremitatea se **deluxează** imediat ce se întrerupe tracțiunea sau la cea mai mică mișcare. Spunem că luxația este **instabilă**.

Tratamentul chirurgical este singura modalitate de rezolvare a **luxațiilor vechi, ireductibile** și uneori și a celor **instabile**. În luxațiile vechi se eliberează extremitatea luxată și se golește cavitatea articulară pentru a face posibilă reducerea. În luxațiile ireductibile se îndepărtează interpoziția (tendon care se opune reducerii). În luxațiile instabile este uneori posibilă stabilizarea prin mijloace nechirurgicale (aparat gipsat în poziția de maximă stabilitate, extensie continuă, broșe care transfixiază articulația redusă). Dacă pentru stabilizare a fost necesar un gest chirurgical (pentru îndepărtarea unei interpoziții intraarticulare), stabilizarea va fi făcută prin osteosinteză, plastie, broșaj. În luxațiile operate, ligamentele și capsula rupte vor fi reparate prin sutură sau reinserție.

Reeducarea funcțională este obligatorie și se pare că parametrii funcționali vor fi cu atât mai apropiați de normal cu cât mobilizarea articulației luxate a fost mai rapidă. Majoritatea articulațiilor beneficiază de această constatare a avantajelor mobilizării precoce. Sunt unele situații în care imobilizarea se prelungește, cum ar fi: instabilitatea, ruptura unui ligament cheie care trebuie să se cicatrizeze (ex: conoidul și trapezoidul, ligamentul încrucișat anterior), riscul osificărilor posttraumatice, dureri importante.

În cazul luxațiilor însoțite de fractură, principiul reducerii urgente a luxației rămâne nemodificat.

Fractura asociată va fi tratată rapid în a doua intenție. În aceste cazuri osteosinteza este uneori în măsură să stabilizeze luxația.

Scanned with OKEN Scanner

Fracturile articulare

Sunt încadrate în acest grup **fracturile unei epifize având traiect intraarticular** la adult și **unele decolări epifizare** la copil.

Caracteristicile acestor fracturi la adult sunt condiționate de faptul că fractura interesează **travee spongioase**; pe de altă parte **cartilajul articular** este întrerupt în așa fel încât traiectul de fractură comunică cu articulația. Epifizele, având forma unui bulb evazat, amortizează forțele ce trec prin articulație. În cursul solicitărilor fiziologice traveele spongioase se deformează sau apar microfracturi care se repară fără urmări. Atunci când posibilitățile de adaptare ale osului spongios sunt depășite, apar fracturile având două mecanisme: compresiunea axială se găsește la originea **fracturilor-tasare**, iar forfecarea - la originea **fracturilor-separare**. Combinarea celor două mecanisme dă naștere **fracturilor mixte** (fig. 1.147.a,b,c). Fracturile articulare presupun o leziune cartilaginoasă dar se pot asocia cu o luxație sau cu o leziune ligamentară.

Reparația fracturilor epifizare este diferită de cea a osului tubular. Osul spongios nu are canal medular, are o structură uniformă și există o suprafață mare de contact între fragmente ceea ce permite o bună penetrație în vederea formării calusului. În aceste situații osificarea este directă. Reparația cartilajului hialin la adult se face cu fibrocartilaj sau țesut fibros cu proprietăți inferioare calitativ în comparație cu cartilajul normal (fig. 2.5.).

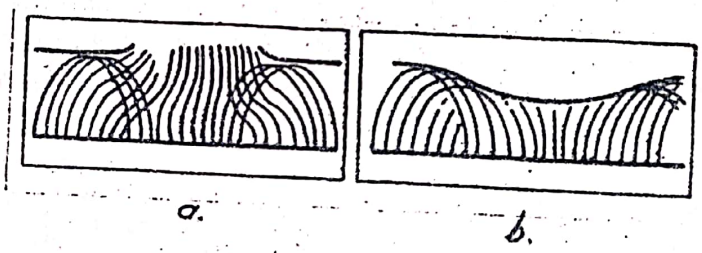

Fig. 2.5. Reparația cartilajului articular: a-fibre de colagen rupte; b-defect umplut cu fibrocartilaj, fără regenerarea fibrelor de colagen

Diagnosticul fracturilor articulare este dificil în fracturile nedeplasate sau în leziunile osteocondrale, dată fiind sărăcia și nespecificitatea semnelor clinice. Radiografii centrate în diverse poziții descoperă traiectul nedeplasat de fractură. În fracturile osteocondrale tumefierea articulară ca și prezența semnelor radiografice indirecte (fig. 2.6.) ne determină să investigăm articulația TDM, artroscopic sau chirurgical.

Complicația specifică unei fracturi epifizare este asocierea cu o ruptură ligamentară care nu poate fi diagnosticată clinic decât prin testarea laxității. Acest lucru devine posibil numai după efectuarea osteosintezei solide a fracturii. Prezența leziunii ligamentare se bănuiește atunci când radiografic există o smulgere osoasă sau se confirmă prin artrografie preoperatorie. **Redoarea**

posttraumatică este complicaţia secundară a cărei etiologie (intra- sau extraarticulară) este uneori greu de precizat, iar **calusul vicios epifizar** şi **necroza posttraumatică** sunt complicaţiile posibile tardiv. Deviaţiile de ax sau neregularităţile suprafeţelor cartilaginoase conduc în final la artroză.

Tratament. Fracturile articulare nedeplasate se tratează prin mobilizare precoce şi sprijin tardiv.

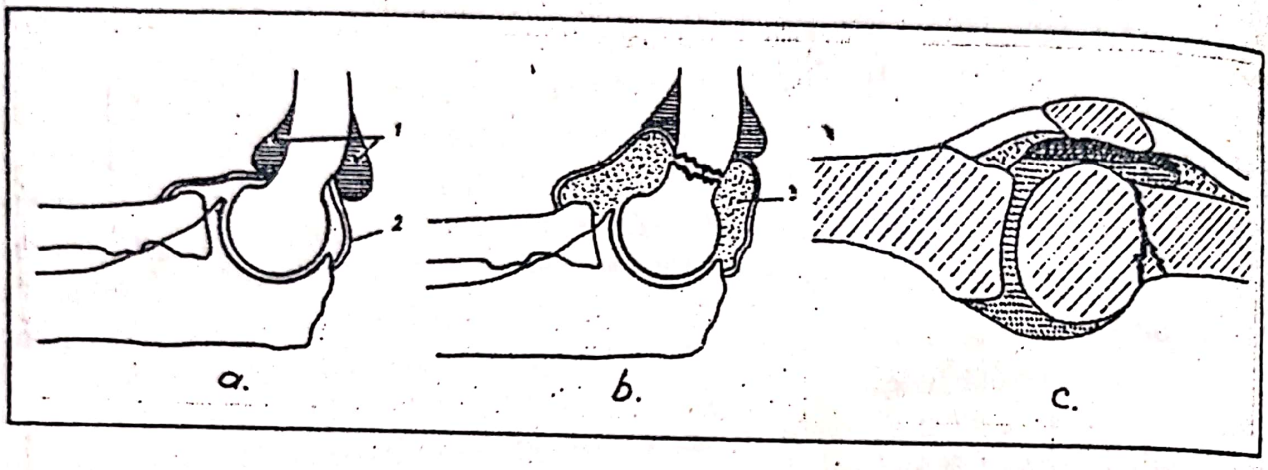

Fig. 2.6. Semne radiografice indirecte ale fracturilor articulare: a-radiografie normală de cot: pachetele adipoase au polul inferior convex în jos (1-pachete adipoase, 2-capsulă şi sinovială); b-epanşamentul intraarticular (3) împinge în sus pachetele adipoase şi polul lor inferior devine concav în jos; c-radiografie de genunchi ce arată prezenţa a două lichide cu densitate radiologică diferită: sânge şi supernatant, format din bule de grăsime.

Fracturile deplasate se tratează în principiu **chirurgical**. Reducerea şi osteosinteza cu şuruburi de compresiune (în fracturile - separare), reducerea, plombajul vidului postreducţional cu grefă spongioasă iliacă şi osteosinteza cu plăci şi şuruburi (în fracturile mixte) sunt modalităţile obişnuite de rezolvare a acestor fracturi. Mobilizarea imediată şi sprijinul tardiv sunt alte două noţiuni care completează protocolul de tratament al fracturilor articulare.

Se admite uneori folosirea **tratamentului ortopedic** în fracturile deplasate, când se pot reduce ortopedic sau când nu cer o reducere perfectă şi, în sfârşit, acolo unde chirurgia devine inoperantă din cauza cominuţiei în focarul de fractură.

Între aceste două atitudini există şi o **linie de mijloc**, reprezentată de **combinaţia între tratamentul ortopedic** (pentru reducere) **şi cel chirurgical** pentru menţinere (broşaj, bulonaj), care se dovedeşte benefică în unele varietăţi fracturare (extremitatea inferioară a radiusului, platourile tibiale).

Scanned with OKEN Scanner

LEZIUNI ARTICULARE DESCHISE

Plăgile articulare

Plăgile articulare sunt acele leziuni traumatice în urma cărora cavitatea articulară este pusă în comunicare cu exteriorul.

Deschiderea articulației se produce prin două modalități: **dinafară-înăuntru** sau **dinăuntru-înafară**. În primul grup se încadrează înțepăturile (cuie, floretă, injecții intraarticulare), tăieturile (cuțit, sticlă, fierăstrău, etc.) și plăgile contuze cu/fără fracturi (în accidente de circulație în practica civilă sau armele de foc în război). Din al doilea grup fac parte fracturile și luxațiile deschise dinăuntru-înafară sau deschiderile secundare (prin eliminarea unei escare).

În cursul tratamentului se va ține cont de unele particularități fiziopatologice și anume:

- prima particularitate se referă la rolul sinovialei în nutriția cartilajului și apărarea împotriva germenilor. În consecință, sinoviala trebuie atent **curățată** (de corpi străini) și **închisă cât mai urgent**;
- se va avea în vedere, în al doilea rând, **conformația anatomică** a cavității articulare, cu existența unor "spații moarte". Deoarece aceste "spații moarte" pot întreține infecția, ele vor trebui desființate în cursul manevrelor de tratament;
- în al treilea rând, se va ține cont de existența, în unele plăgi articulare, a **leziunilor osoase și cartilaginoase** (fracturi articulare). Această particularitate presupune ca în cursul tratamentului plăgii să fie create condițiile necesare consolidării osoase și reparației cartilaginoase. Acest lucru se obține de obicei printr-o **reducere anatomică și osteosinteză fermă**, executate în urgență.

Diagnosticul unei plăgi articulare este uneori **evident** atunci când prin plagă se vede cartilajul articular; alteori diagnosticul este îndoielnic. În această eventualitate se vor respecta două reguli:

1) Va fi considerată articulară orice plagă situată în vecinătatea unei articulații;

2) se va explora traiectul plăgii pentru a exclude comunicarea cu articulația. Examenul clinic va stabili încă de la prima examinare existența unor leziuni ale părților moi periarticulare (tendoane, vase, nervi)care complică uneori o plagă articulară.

Rdiografiei îi revine rolul de a descoperi traiecte de fractură sau corpi străini radioopaci.

Evoluția depinde de gravitatea plăgii. Gravitatea este descrescândă începând cu plăgile înțepate (care se închid spontan), continuând cu plăgile tăiate (care rămân deschise în lipsa tratamentului) și sfârșind cu plăgile contuze cu retenție de corpi străini (îmbrăcămintre, proiectil) care sunt cele mai periculoase. Între cele două situații extreme, vindecare (cele tratate) și artrită (cele netratate).

Scanned with OKEN Scanner

evoluția poate avea și unele posibilități intermediare (vindecare cu sechele).

Tratamentul variază în funcție de tipul plăgilor dar și de orarul la prezentare.

În leziunile recente produse prin înțepare, pansarea orificiului tegumentar, **imobilizarea articulației** și **antibioterapia** este atitudinea de urmat. În plăgile mai mari, tăiate sau contuze, cu sau fără retenție de corpi străini, toaleta chirurgicală primară (TCP) va ține cont de particularitățile fiziopatologice ale articulației și se termină cu închiderea sinovialei și uneori cu închiderea primitivă a tegumentelor (sub protecția drenajului), imobilizarea articulației și antibioterapie, de această dată administrată i.v. și folosirea de antibiotice din grupul acelora care penetrează bine membrana sinovială.

Există și unele situații particulare întâlnite în practică. Una se referă la plăgile articulare **mai vechi de 6 ore**. În acest caz, după închiderea sinovialei, plaga tegumentară se lasă deschisă pentru a fi urmată de procedura de **închidere secundară** ("fire de așteptare", plastie). Menționăm faptul că pierderile de substanță tegumentară în zona articulară pot fi acoperite numai cu lambouri rotate, translate sau libere deoarece grefele nu au pat corespunzător de aplicare.

O altă situație particulară o reprezintă **fracturile articulare deschise**, în care fractura se **stabilizează prin fixare** - cu plăci la membrul superior (mai rar fixator extern) și prin extensie, osteosinteză sau fixator extern - la membrul inferior.

În plăgile articulare tratate **după 12 ore**, în care infecția nu a apărut, se aplică aceleași principii de tratament ca la plăgile prezentate după 6 ore. Dacă **infecția a apărut**, se tratează complicația: **artrita septică**.

ENTORSA ȘI LUXAȚIA ACROMIO-CLAVICULARĂ

Articulația acromio-claviculară este o articulație plană situată între extremitatea externă a claviculei și marginea internă a acromionului. Articulația este înconjurată de o **capsulă** subțire, întărită deasupra, dedesubt, anterior și posterior de către **ligamentele acromio-claviculare** superior, inferior, anterior și posterior. Fibrele ligamentului acromio-clavicular superior (care este cel mai puternic dintre ligamentele capsulare) se combină cu fibrele mușchilor **deltoid** și **trapez** care se inseră pe fețele superioare ale claviculei și acromionului. Aceste inserții musculare, ca și **ligamentele coraco-claviculare**, contribuie la stabilitatea articulației. Ligamentele coraco-claviculare (conoid și trapezoid) sunt ligamente groase, puternice care unesc suprafața inferioară a extremității externe a claviculei cu baza apofizei coracoide (fig. 2.7.). Gradul total al mișcării articulației acromio claviculare este cuprins între 5° și 20°. Toate studiile relevă, însă, că pacienții cu artrodeză acromio-claviculară au un grad surprinzător de bun de mișcare a umărului respectiv. Acest aspect se datorează așa-numitului

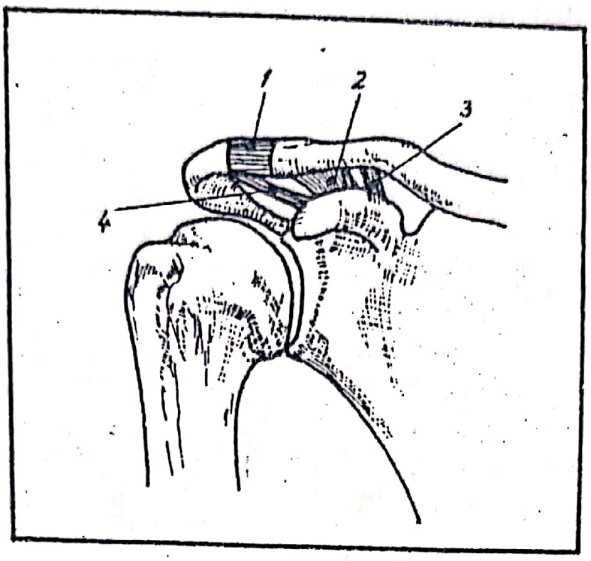

Fig. 2.7. Articulaţia acromio-claviculară: 1-ligamentele acromio-claviculare; 2-ligamentul trapezoid; 3-ligamentul conoid; 4-ligamentul coraco-clavicular

"sincronism scapulo-clavicular", în care rotaţia claviculei (în timpul mişcărilor umărului) se combină cu o rotaţie sincronă a omoplatului. În concluzie, mişcările umărului sunt influenţate mai mult de acest "sincronism" decât de adevăratele mişcări ale articulaţiei acromio-claviculare.

Mecanism de producere. Cea mai **frecventă** cauză de producere a acestor leziuni traumatice este reprezentată de căderea pacientului cu sprijin pe vârful umărului, cu braţul în abducţie **(mecanism direct).**

Luxaţia subcoracoidiană (rară) a claviculei se produce prin aplicarea unei forţe importante pe faţa superioară a extremităţii distale a claviculei, combinată cu abducţia braţului şi retracţia omoplatului.

Mecanismul indirect (căderi cu sprijin pe cot sau pe mână, contracţie violentă a muşchiului trapez) este mai rar incriminat.

Anatomie patologică. În funcţie de violenţa traumatismului pot fi lezate ligamentele acromio-claviculare, capsula articulaţiei acromio-claviculară, ligamentele coraco-claviculare, inserţiile muşchilor trapez şi deltoid.

Având în vedere gravitatea leziunilor, traumatismele articulaţiei acromio-claviculare se împart **(clasic) în trei grade de severitate:**

- **gradul I** (sau **entorsa acromio-claviculară**) presupune o simplă distensie capsulo-ligamentară, fără modificarea rapoartelor suprafeţelor articulare;

- **gradul II** (sau **subluxaţia acromio-claviculară**) este caracterizat de ruptura ligamentelor acromio- claviculare, ligamentele coraco-claviculare rămânând intacte şi limitând ascensiunea claviculei;

- **gradul III** (sau **luxaţia acromio-claviculară**) este reprezentat de situaţia în care atât ligamentele acromio-claviculare cât şi cele coraco-claviculare sunt rupte, cele două suprafeţe articulare pierzându-şi contactul în totalitate.

Scanned with OKEN Scanner

Leziunile de gradul III sunt, la rândul lor, împărțite în luxații **supraacromiale, subacromiale** și **subcoracoidiene.**

Clasificarea utilizată **actual** este cea propusă de Rockwood, care împarte leziunile articulației acromio-claviculare în **șase tipuri** (fig. 2.8.):

- **tipul I**- sunt leziuni produse de traumatisme de mică intensitate; anatomo-patologic, leziunile corespund celor de gradul I;

- **tipul II**- sunt produse de forțe mai importante, ligamentele acromio-claviculare și capsula sunt rupte (leziuni identice cu cele de gradul II);

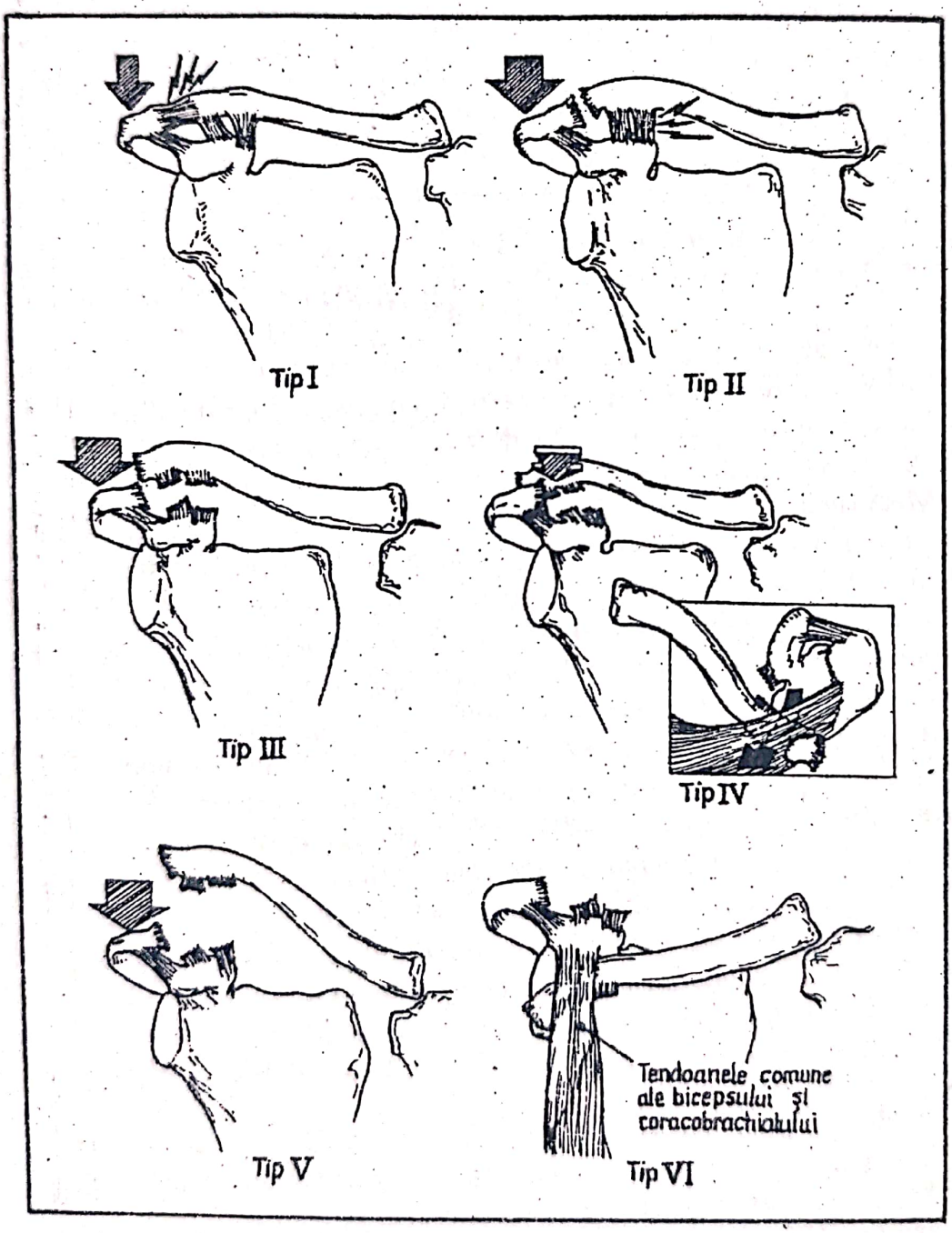

Fig. 2.8. Clasificarea Rockwood a entorselor și luxațiilor acromio-claviculare

- **tipul III**- sunt interesate ligamentele acromio-claviculare, coraco-claviculare şi inserţia deltoidului, extremitatea distală a claviculei este situată deasupra acromionului, deplasarea fiind egală sau mai mare decât grosimea claviculei;

- **în tipul IV**- aceleaşi structuri sunt lezate, însă extremitatea distală a claviculei este deplasată posterior, în sau prin muşchiul trapez;

- **în tipul V**- şi inserţiile deltoidului şi trapezului sunt rupte şi se remarcă o deplasare proximală importantă a claviculei (între 100% şi 300% din grosimea claviculei);

- **leziunile de tip VI** sunt excepţionale şi constau în deplasarea claviculei sub coracoidă, înapoia tendoanelor comune ale bicepsului şi coracobrahialului.

Examenul clinic. În leziunile de **tip I** se remarcă, în regiunea articulaţiei acromio-claviculare, edem şi dureri (de mică intensitate) la palpare şi la mobilizarea umărului.

Leziunile de **tip II** sunt caracterizate de tumefacţie şi dureri mai importante. Imediat după accident se remarcă o uşoară ascensiune a extremităţii distale a claviculei, care devine mai evidentă dacă pacientul ridică o greutate cu membrul superior afectat. Palpând cu blândeţe, se observă o instabilitate a extremităţii distale a claviculei..



Fig. 2.9. Deformarea umărului în"treaptă de scară"

În leziunile de **tip III** tabloul clinic este mai bogat: atitudine antalgică a membrului superior, cu braţul în adducţie şi antebraţul susţinut cu mâna sănătoasă. Durerea este puternică iar impotenţa funcţională accentuată (în special în ceea ce priveşte abducţia). Inspecţia remarcă deformarea umărului în **"treaptă de scară"** (datorită ascensiunii claviculei - fig. 2.9.). Palparea, pe lângă durere, pune în evidenţă faptul că extremitatea distală a claviculei este proeminentă şi foarte instabilă, încât poate fi comprimată, reducându-se luxaţia; deformarea se reproduce imediat ce presiunea încetează **(semnul "clapei de pian").**

Leziunile de **tip IV** au caracteristic faptul că extremitatea distală a claviculei este înclinată posterior, comparativ cu umărul sănătos. Când deplasarea posterioară a claviculei este mai importantă, aceasta devine evidentă pe faţa dorsală a umărului, unde proemină prin grosimea muşchiului trapez.

Leziunile de **tip V**, care reprezintă o exagerare a celor de tip III, prezintă aceleaşi semne şi simptome ca şi acestea, dar mai accentuate. În cazul deplasărilor foarte mari pot apare tulburări neurologice, produse prin tracţiunea plexului brahial.

Scanned with OKEN Scanner

În leziunile de **tip VI** umărul apare aplatizat iar acromionul devine proeminent. Aceste leziuni survin după traumatisme violente, motiv pentru care sunt deseori însoţite de leziuni asociate (fracturi ale claviculei, coastelor, leziuni ale ramurilor plexului brahial).

Examen radiografic. Radiografia umărului în incidenţă antero-posterioară se va executa întotdeauna bilateral (datorită variaţiilor individuale ale aspectului articulaţiei acromio-claviculare).

Radiografia din profil este utilă pentru depistarea unei deplasări posterioare a extremităţii distale a claviculei.

Pe ambele incidenţe se vor căuta şi eventualele fracturi parcelare.

Radiografiile dinamice ("de stress") sunt utile pentru a diferenţia leziunile de tip II de cele de tip III. Radiografia "de stress" se execută în aceleaşi condiţii ca şi cea standard în incidenţă antero-posterioară, cu deosebirea că pacientului i se va lega de fiecare pumn câte o greutate de 5-7 kg (fig. 2.10.). Dacă distanţa dintre coracoidă şi claviculă este mai mare de partea traumatizată, rezultă că ligamentele coraco-claviculare sunt rupte şi, deci, leziunea este de tip III.

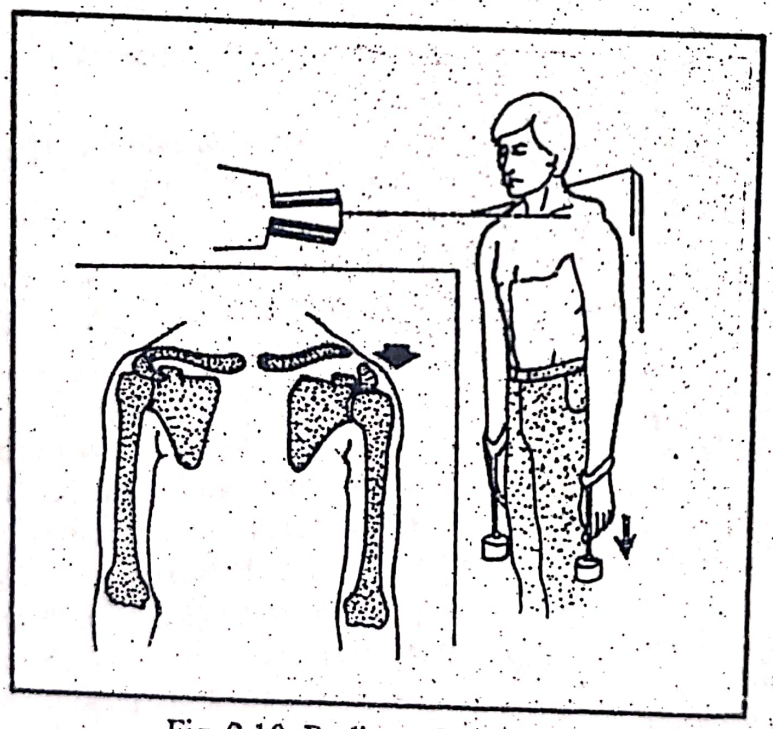

Fig. 2.10. Radiografia "de stress"

Tratament

Leziunile de tip I sunt tratate conservator, administrându-se medicaţie antalgică şi sedativă, aplicându-se pungă cu gheaţă pe umărul afectat şi imobilizând membrul superior într-o eşarfă Mayor pentru câteva zile.

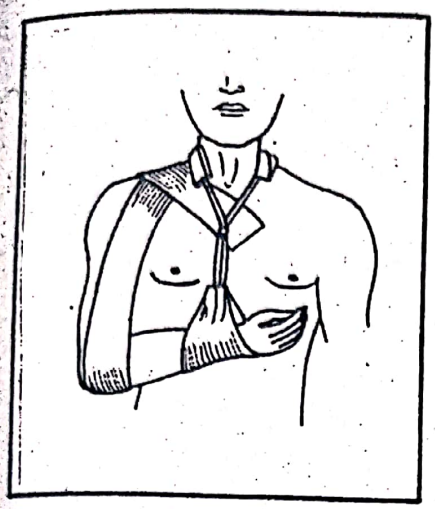

Fig. 2.11. Bandajul Robert-Jones

Leziunile tip II sunt tratate în aceeaşi manieră dacă nu se observă o instabilitate semnificativă. Imobilizarea (cu eşarfă sau bandaj toraco-brahial) se face pentru 2-3 săptămâni, bolnavul evitând efortul fizic până la şase săptămâni. La pacienţii tineri se poate reduce subluxaţia şi imobiliza articulaţia cu ajutorul unui bandaj confecţionat din benzi adezive, tip Robert-Jones (fig. 2.11.), menţinut trei săptămâni. Acest tip de imobilizare are, însă, unele dezavantaje, cum ar fi: iritarea şi ulcerarea tegumentelor, refacerea deformaţiei, imobilizarea îndelungată a umărului cu scăderea mobilităţii şi atrofierea musculaturii.

Tratamentul leziunilor de tip III rămâne controversat. Majoritatea autorilor recomandă ca în cazul pacienţilor vârstnici sau de vârstă medie dar inactivi, să se utilizeze **tratamentul conservator**, după schema descrisă anterior. **Tratamentul chirurgical** este rezervat tinerilor, pacienţilor activi, celor ce acuză dureri intense la nivelul articulaţiei, sau atunci când luxaţia nu poate fi redusă şi imobilizată satisfăcător cu mijloace de tratament conservator.

În cazul **leziunilor de tip IV, V şi VI tratamentul** indicat este cel **chirurgical.**

Tratamentul chirurgical, indiferent de procedeul utilizat, trebuie să urmărească atingerea a trei obiective:

-articulaţia acromio-claviculară trebuie expusă şi minuţios curăţită;

-ligamentele acromio-claviculare şi coraco-claviculare trebuie reparate;

-este necesară reducerea stabilă a luxaţiei acromio-claviculare.

Numeroase tehnici au fost descrise pentru tratarea chirurgicală a luxaţiilor acromio-claviculare. Ele pot fi împărţite în patru categorii:

1. Reducerea luxaţiei acromio-claviculare şi fixarea articulaţiei acromio-claviculare.

În cadrul procedeului de reducere a luxaţiei şi reconstrucţie a ligamentelor acromio-claviculare, ligamentul acromio-clavicular superior va fi reparat prin **sutură** sau **ligamentoplastie** cu ligamentul coraco-acromial sau grefe tendinoase libere (fascia lata, tendonul plantarului subţire). Articulaţia acromio-claviculară va fi fixată apoi cu broşe Kirschner (fig. 2.12.) Procedeul prezintă inconvenientul că broşele se pot rupe şi migra.

2. Reducerea luxaţiei acromio-claviculare, repararea ligamentelor coraco-claviculare şi fixare coraco-claviculară.

Tehnica de fixare coraco-claviculară şi reparare a ligamentelor coraco-claviculare necesită **sutura** acestora (când capetele lor nu sunt prea efiloşate sau leziunea nu este mai veche de două săptămâni) sau reconstituirea lor prin **ligamentoplastie** (ligamentul coraco-acromial, grefe tendinoase libere, tendonul lungii porțiuni a bicepsului). **Fixarea** coraco-claviculară se face cu bucle de sârmă, şurub (fig. 2.13.), sutură cu fire neresorbabile sau grefă osoasă (care realizează o artrodeză coraco-claviculară). La acest procedeu se poate adăuga şi repararea ligamentelor acromio-claviculare.

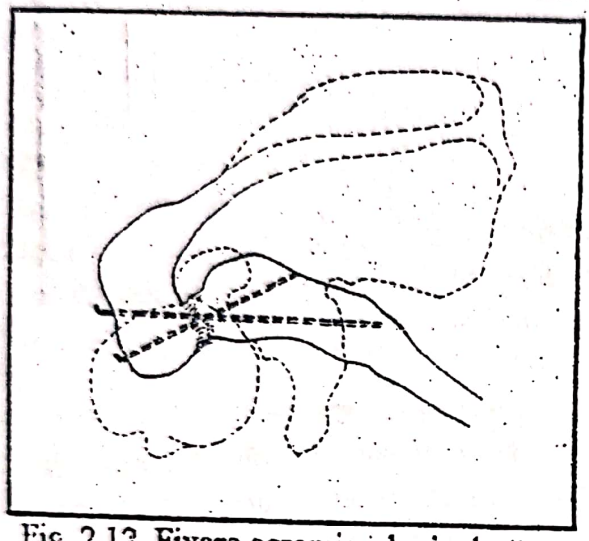

Fig. 2.12. Fixare acromio-claviculară cu broşe Kirschner

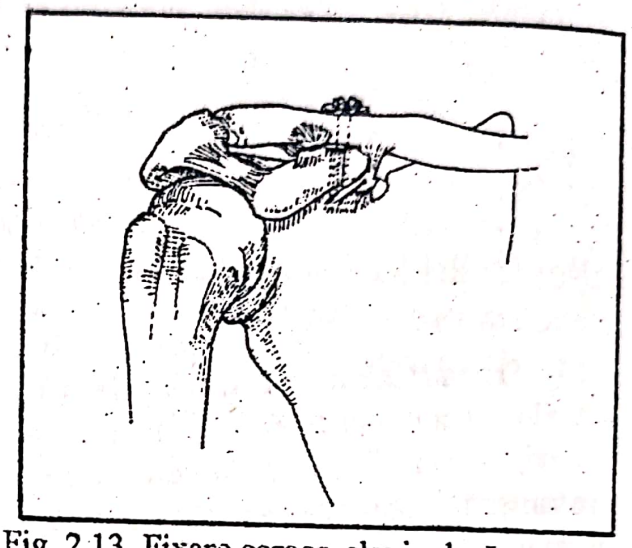

Fig. 2.13. Fixare coraco-claviculară cu şurub (tehnica Bosworth modificată)

3. Rezecția extremității distale a claviculei.

Rezecția extremității distale a claviculei va fi asociată cu **repararea** ligamentelor coraco-claviculare, atunci când acestea sunt rupte. **Fixarea** se va face fie acromio-clavicular, fie coraco-clavicular (fig. 2.14.).

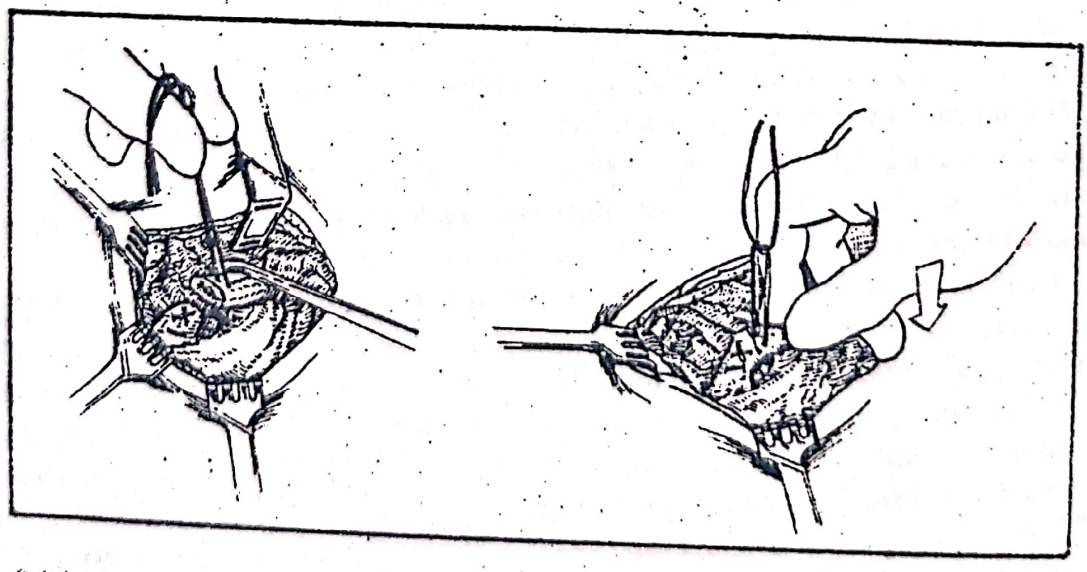

Fig. 2.14. Rezecția extremității distale a claviculei şi fixare acromio-claviculară (tehnica Weaver Dunn)

Scanned with OKEN Scanner

4. Transferuri musculare.

Aceste tehnici constau în **transferul** pe claviculă a unei porțiuni mai mici sau mai mari din apofiza coracoidă împreună cu inserțiile musculare de la acest nivel (fig. 2.15.). Se crează astfel o **forță "dinamică"** ce va prelua rolul ligamentelor coraco-claviculare rupte.

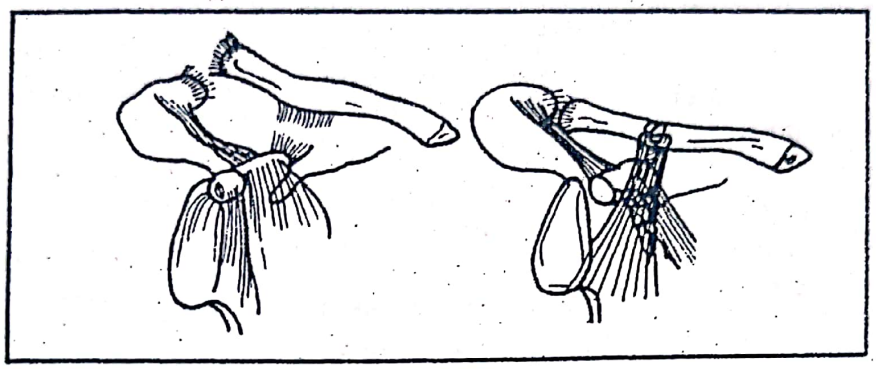

Fig. 2.15. Transferul vârfului coracoidei împreună cu inserțiile musculare pe claviculă (tehnica Dewar Barrington modificată)

Leziunile acromio-claviculare vechi (peste patru săptămâni), care nu sunt tolerate, vor beneficia de tratament chirurgical.

În leziunile tip II simptomatice se indică numai rezecția extremității distale a claviculei (ligamentele coraco-claviculare sunt intacte).

În leziunile tip III, IV și V este indicată utilizarea unuia dintre procedeele menționate de reconstrucție a ligamentelor coraco-claviculare.

LUXAȚIILE UMĂRULUI

Luxația recentă

Corespondența suprafețelor articulare (capul humeral și cavitatea glenoidă) este insuficientă la nivelul umărului. Există o **disproporție** evidentă între capul humeral mare și sferic (ca un balon) și glena mică și strâmtă (ca o farfurie). Acomodarea suprafețelor articulare se îmbunătățește prin apariția bureletului glenoidian, dar chiar în aceste condiții rămâne departe de a fi mulțumitoare. Capsula și mușchii periarticulari formează un manșon bine reprezentat, cu excepția porțiunii inferioare, în axilă, unde se admite a fi punctul slab al articulației. În pofida acestei corespondențe defectuoase, umărul rămâne **remarcabil de stabil** cu toate că enartroza scapulohumerală este cea mai mobilă articulație a corpului omenesc (posedă trei grade de libertate).

Definiție. Luxația umărului reprezintă o pierdere a contactului între cavitatea glenoidă a omoplatului și capul humeral.

Frecvența. Mobilitatea deosebită a umărului are și un dezavantaj și anume acela că umărul se luxează cel mai frecvent, luxațiile scapulohumerale însumând 50-60% din totalul luxațiilor. Cea mai afectată categorie de vârstă este reprezentată de adultul tânăr.

Mecanismul de producere. Bankart (1938) descrie două tipuri de luxație anterioară recentă a umărului.

Primul tip apare ca urmare a unui **traumatism indirect**, cum este cazul unei căderi cu sprijin pe mână sau pe cot atunci când brațul se află în abducție și rotație externă. Capul humeral forțează manșonul capsulomuscular în zona lui slabă, anteroinferioară, și iese din articulație așezându-se la început în poziție subglenoidiană; în această poziție ligamentele glenohumerale superior și mijlociu ("banda de oprire" Farabeuf) sunt întinse și trag capul în sus la revenirea brațului în poziția normală. În final, capul se plasează preglenoidian. În cazul luxațiilor produse prin mecanism indirect are loc, de regulă, cicatrizarea părților moi și recidivele vor fi evitate.

Al doilea tip de luxație se produce printr-un **traumatism direct** ce constă în cădere cu sprijin pe fața posterioară a umărului. De această dată capsula este forțată anterior, decolată împreună cu bureletul și periostul de pe fața anterioară a colului omoplatului și capul se luxează intracapsular. În luxațiile produse prin mecanism direct există posibilitatea ca leziunile să nu cicatrizeze și drumul spre recidivă rămâne deschis.

Clasificare și anatomie patologică. După **poziția** în care se așează capul humeral luxat în raport cu cavitatea glenoidă, luxațiile se împart în 4 categorii:

- **Anterointerne** (95%), având la rândul lor patru subvarietăți (fig. 2.16.a):

• **extracoracoidiene,** atunci când capul este situat la marginea anterioară a glenei, de fapt o subluxație;

• **subcoracoidiene,** cele mai frecvente, în care capul este așezat sub apofiza coracoidă;

• **intracoracoidiene,** rare, care presupun o ruptură a "bandei de oprire" Farabeuf sau smulgerea trohiterului;

• **subclaviculare,** excepționale, în care capul migrează anterior sau posterior. Când se deplasează anterior poate dilacera mușchii pectorali, ajunge sub tegumente sau chiar le rupe (luxație deschisă). Când se deplasează posterior poate rupe arcurile costale și pătrunde în torace (luxație intratoracică).

Mai rar, după luxație capul se plasează posterior, inferior sau superior (fig. 2.16.b)

- **Luxațiile posterioare** (3%) au un mecanism diferit: un șoc direct anteroposterior, contracție musculară puternică (criză comițială, electrosoc) sau cădere cu brațul în abducție, rotație internă și flexie. Două situații sunt posibile, după cum capul humeral se oprește în spatele glenei (subacromial - fig. 2.17.a) sau mai posterior (subspinos - fig. 2.17.b).

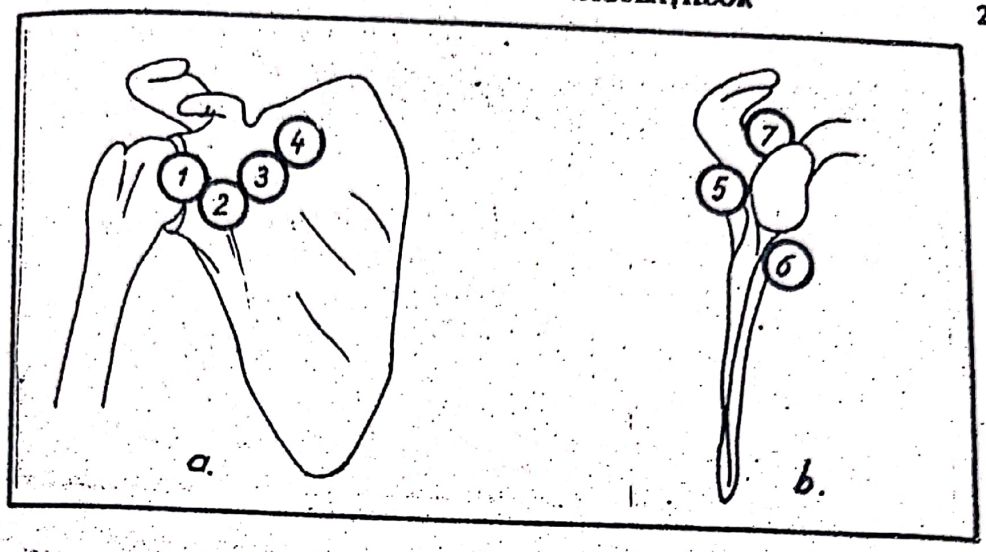

Fig. 2.16. a-luxații anterointerne: 1-extracoracoidiană; 2-subcoracoidiană; 3-intracoracoidiană; 4-subclaviculară; b-luxații rare: 5-posterioară; 6-inferioară; 7-superioară

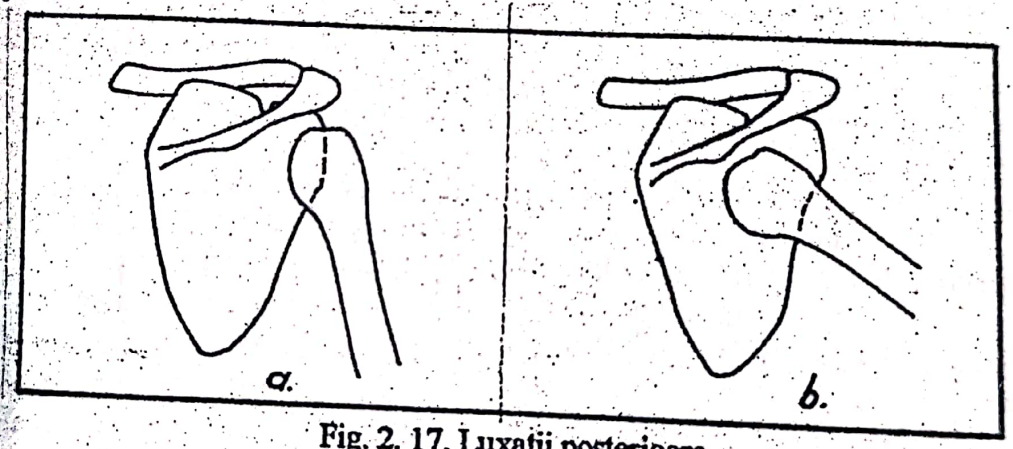

Fig. 2. 17. Luxații posterioare

● **Luxațiile inferioare** (1%), în care capul coboară dealungul marginii axilare a omoplatului, situându-se într-un prim timp subglenoidian sau poate migra distal, subtricipital (fig. 2.18.); leziunile coifului rotatorilor sunt în acest caz constante.

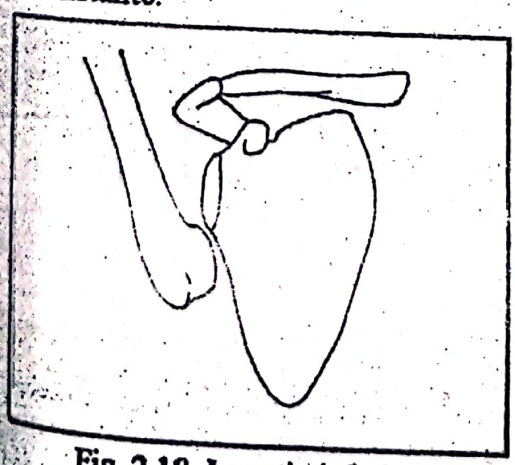

Fig. 2.18. Luxație inferioară

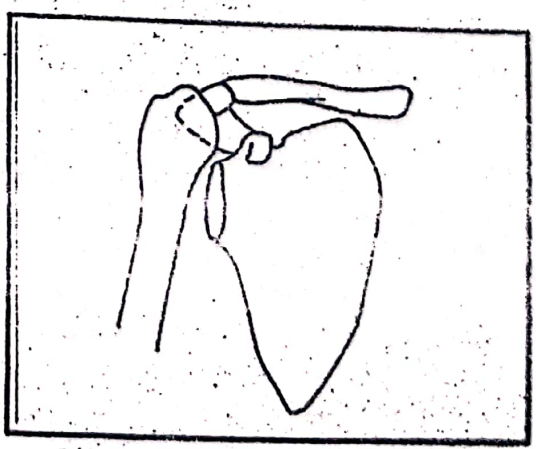

Fig. 2.19. Luxație superioară

● **Luxațiile superioare**, excepționale, sunt situații în care capul humeral se așează supraglenoidian (fig. 2.19). În acest caz coiful rotatorilor este rupt și acromionul fracturat.

Simptomatologic (Luxația recentă anterioară, varietatea subcoracoidiană)

Din **interogatoriu** aflăm că bolnavul a suferit un traumatism indirect (frecvent) sau direct la nivelul umărului.

Subiectiv, acuză dureri și impotență funcțională a articulației.

Obiectiv vom constata că pacientul adoptă atitudinea specifică traumatismelor umărului ("de umilință") dar cu unele modificări: brațul este așezat în ușoară abducție și rotație externă (fig. 2.20.). Examinarea comparativă, făcută cu bolnavul dezbrăcat până la brâu, va constata încă de la **inspecție** câteva semne importante: abducția brațului, umărul "în epolet", "lovitura de topor", devierea axului brațului și dispariția fosetei subclaviculare.

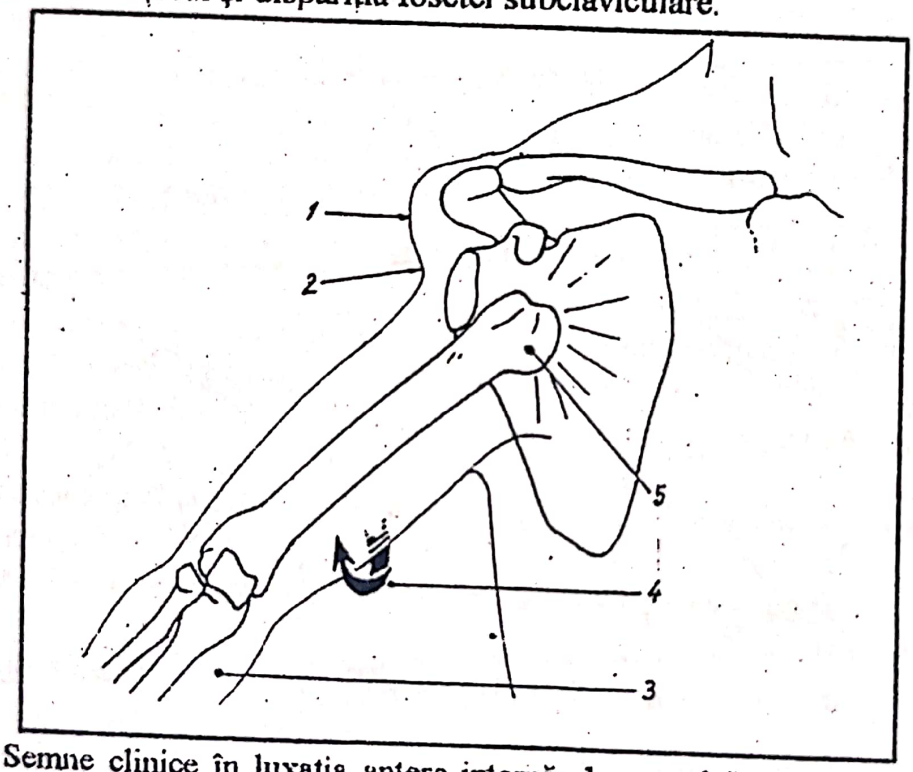

Fig. 2.20. Semne clinice în luxația antero-internă: 1-semnul "epoletului"; 2-semnul "loviturii de topor"; 3-abducția brațului; 4-rotația externă a brațului; 5-dispariția fosetei subclaviculare

Brațul nu este așezat dealungul corpului ci se găsește îndepărtat de torace într-o ***abducție*** *de 20-30°.*

*"**Umărul în epolet**" este semnul caracteristic al luxației anterioare. Normal, fibrele mușchiului deltoid în drumul lor de la marginea externă a acromianului spre "V"-ul deltoidian trec peste sfera capului humeral și desenează reliefui convex al umărului. Atunci când capul este luxat, fibrele deltoidului urmează o linie dreaptă între punctele de inserție, convexitatea regiunii dispare, umărul devine aplatizat. Unghiul drept care se formează la inserția superioară este asemănat cu epoletul militarilor sau cu o haină pusă pe umeraș de unde și denumirea "umeraș de haină".*

*"**Lovitura de topor**" este denumirea aspectului ce apare la inserţia fibrelor deltoidului pe humerus. În mod normal, inserţia fibrelor se face în axul diafizei. În luxaţie, fibrele care "cad de pe acromion" (Tillaux) formează cu diafiza un unghi deschis în afară şi în sus.*

***Axul braţului** prelungit în sus nu întâlneşte acromionul ci este translat intern şi intersectează clavicula.*

*"**Semnul riglei**" arată acelaşi lucru: o riglă aşezată pe faţa externă a braţului trece în mod normal înafara acromionului, pe când în luxaţie întâlneşte acromionul.*

*Pe faţa anterioară a umărului, subclavicular, la locul de întâlnire a fascicolelor anterioare de inserţie a deltoidului cu cele claviculare ale marelui pectoral există normal o fosetă (foseta subclaviculară Mohrenheim); în luxaţii această adâncitură, **acest gol dispare**, fiind "umplut" de prezenţa reliefului rotund al capului humeral; semnul este mai uşor de descoperit la inspecţia din profil.*

Prin **palpare** sunt descoperite alte trei semne: golul subacromial, semnul Berger pozitiv şi se găseşte capul humeral în alt loc decât normal.

***Golul subacromial** se palpează insinuând degetele la marginea externă a acromionului. În mod normal se întâlneşte relieful dur, rotund al capului. În luxaţii degetele se înfundă cu uşurinţă subacromial şi dacă procedăm la o palpare mai profundă se poate simţi chiar cavitatea glenoidă.*

*Apăsarea la nivelul feţei externe a cotului corectează poziţia de abducţie a braţului dar imediat ce presiunea încetează, braţul revine la poziţia iniţială (**semnul abducţiei elastice descris de Berger** este pozitiv);*

***Capul humeral poate fi identificat subclavicular** ca un relief dur şi rotund care rulează sub degete la mişcările de rotaţie imprimate cotului.*

Măsurarea distanţei dintre epicondil şi marginea externă a acromionului (comparativ), va constata o scurtare de partea bolnavă.

Înainte de a trece la efectuarea examenului radiografic, examinarea clinică trebuie să descopere şi unele posibile asocieri lezionale, cum ar fi prezenţa unor ***leziuni osoase*** (fractură-luxaţie) sau a unor ***leziuni nervoase, vasculare.***

În cazul prezenţei unei fracturi deplasate situate la nivelul extremităţii superioare a humerusului, **semnele luxaţiei se modifică astfel**: braţul este lipit de corp şi aşezat în rotaţie internă, semnul Berger negatv iar mişcările imprimate cotului nu se mai transmit capului humeral.

Există posibilitatea asocierii cu leziuni nervoase, care trebuie cunoscute înaintea oricărei manevre de tratament. Cea mai obişnuită leziune nervoasă este a **nervului circumflex** (axilar). În plan clinic se traduce prin existenţa unei zone de insensibilitate pe faţa externă a umărului ca şi prin imposibilitatea contracţiei muşchiului deltoid; luxaţiile pot fi însoţite şi de **elongaţia ramurilor plexului brahial**. În acest fel apar leziuni parţiale sau totale ale plexului brahial (fig. 2.21.). Pulsul la radială se va cerceta sistematic pentru a decela o **compresiune arterială** iar mărimea hematomului axilar, prezenţa edemului şi a cianozei membrului superior va sugera o **compresiune sau ruptură a venei axilare**.

Scanned with OKEN Scanner

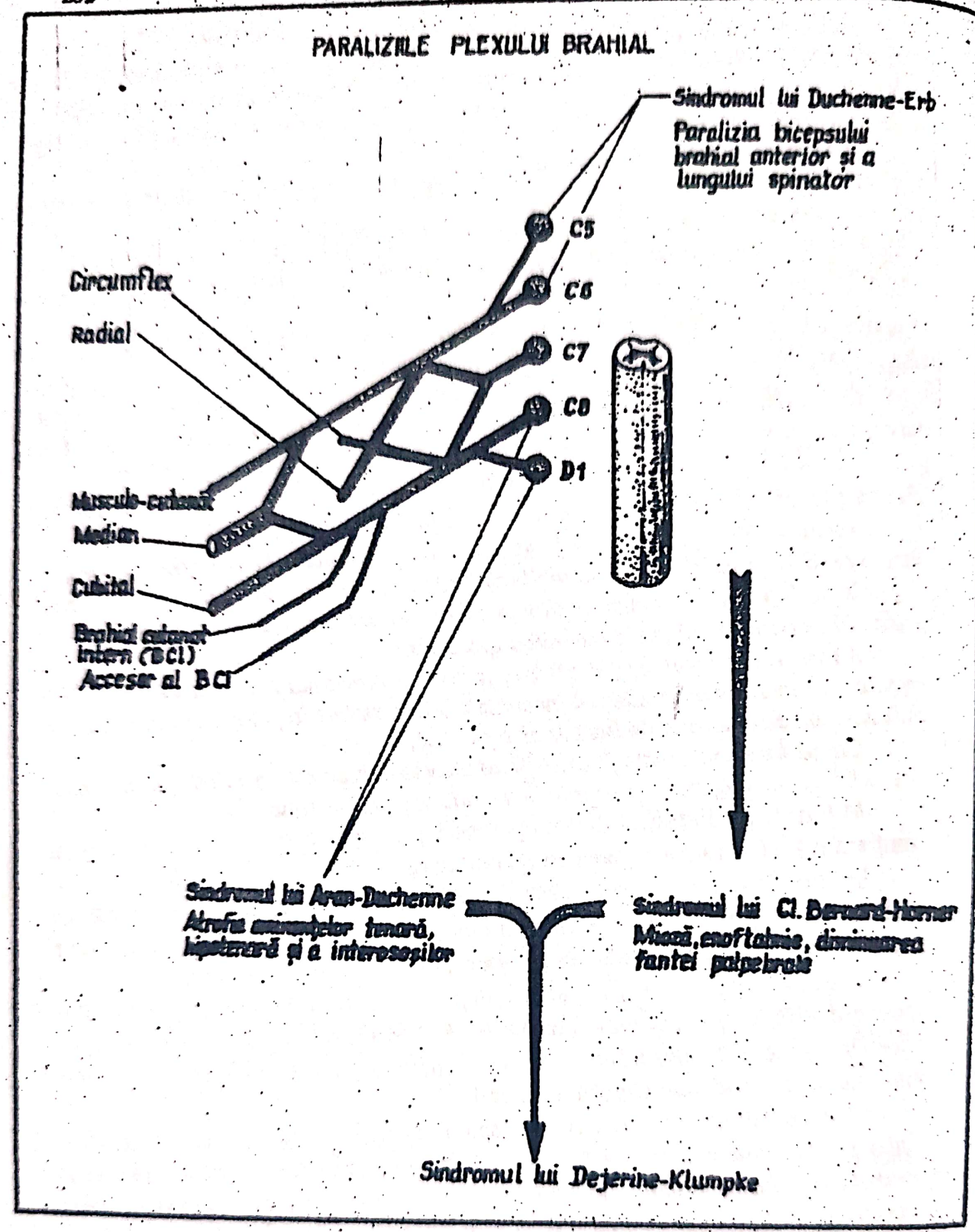

Fig. 2.21. Leziunile plexului brahial

Examenul radiografic. Se solicită la început o radiografie de față a articulației: cu această ocazie se observă pierderea contactului dintre capul humeral și glenă, colul chirurgical al humerusului este intersectat de marginea

axilară a omoplatului iar capul se află sub apofiza coracoidă. Această imagine tipică ne va scuti de multiplicarea incidenţelor radiografice.

În cazul în care se constată o asociere cu o fractură, regulile de examinare radiografică se modifică.

Evoluţie şi prognostic. Corect tratate luxaţiile umărului se vindecă.

Prognosticul este umbrit de apariţia recidivelor (la tineri) şi a redorilor umărului (la vârstnici).

Tratament. Luxaţia trebuie **redusă** cât mai **urgent** posibil iar reducerea este bine să se facă cu **anestezie generală**.

Se cunosc şi se folosesc mai multe manevre de reducere. Vom descrie metoda Hipocrat şi vom aminti celelalte manevre.

Fig. 2.22. Manevra de reducere Hipocrat

Reducerea luxaţiei anterioare de umăr prin metoda Hipocrat (fig. 2.22.):

Bolnavul este aşezat în decubit dorsal cu membrul superior afectat dealungul corpului. Medicul se plasează de partea umărului luxat, prinde cu ambele mâini antebraţul din regiunea pumnului şi introduce călcâiul în axila pacientului. Reducerea se obţine printr-o tracţiune în axul membrului în timp ce călcâiul este afundat cu blândeţe în axilă (fără a comprima elementele vasculare şi nervoase) iar braţul este condus în uşoară adducţie. Uneori se simte sau se aude un declic la rădăcina membrului. Vom constata că epoletul a dispărut, braţul poate fi apropiat uşor de torace şi poate fi rotat intern iar mâna bonavă poate fi aşezată pe umărul opus. Radiografia de control se va face înaintea trezirii bonavului.

Reducerea luxaţiei este posibilă şi prin alte metode cum ar fi: procedeele Kocher, Mothes, Appley (cu anestezie generală) sau chiar reducerea "în timp" prin tracţiune datorită greutăţii umărului (fără anestezie). Preferinţa, obişnuinţa şi experienţa chirurgului au un rol în alegerea metodei.

Contenţia după reducere se face cu bandaj sau aparat gipsat toraco-brahial (cu cotul la corp) pentru o perioadă care variază în funcţie de vârsta bolnavului: 21-30 zile la tineri şi 7 zile la vârstnici. Diferenţele sunt justificate de scopul urmărit şi anume evitarea recidivei prin cicatrizarea leziunilor la tineri şi evitarea redorilor articulare la vârstnici.

Reeducarea, prin contracţii izometrice, începe încă din timpul imobilizării. După suprimarea acesteia, reeducarea se continuă prudent la tineri (evitând rotaţia externă) şi va fi intensă şi prelungită la vârstnici.

Scanned with OKEN Scanner

Forme rare de luxație

Luxația posterioară trece uneori nedescoperită în cursul primului examen clinic. Radiografia de față nu este prea bogată în informații iar interpretarea semnelor (suprapunere parțială între cap și glenă) se poate face eronat, ceea ce întârzie diagnosticul. În cazul unei suspiciuni clinice de luxație posterioară (poziția de rotație internă ireductibilă fiind semnul caracteristic) examenului radiografic îi revine rolul de a descoperi pe incidențele de profil (clasic, Bloom-Obata, transtoracic) deplasarea posterioară față de glenă a capului humeral.

După reducerea luxației (tracțiune în ax, tracțiune laterală și rotație externă blândă) se va testa stabilitatea. Pentru instabilitățile minore se indică imobilizarea cu umărul în rotație externă, pe când în instabilitățile mai accentuate capul humeral se fixează temporar la acromion cu broșe în "X" (fig. 2.23).

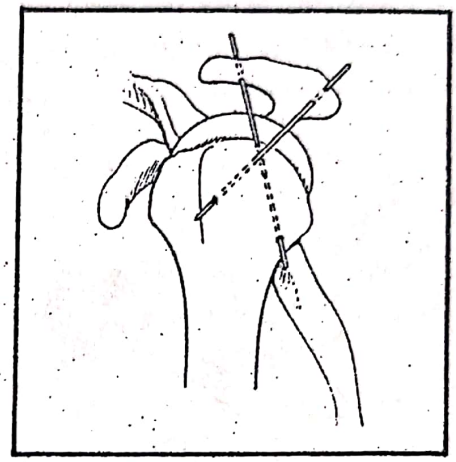

Fig. 2.23. Stabilizarea umărului cu broșe Kirschner în "X"

Luxația inferioară este ușor de diagnosticat prin poziția neobișnuită a brațului (abducție 90° sau brațul la zenit, susținut cu mâna sănătoasă în luxatio erecta). Reducerea, deasemenea ușoară, se obține prin simplă tracțiune în ax. Uneori rupturile coifului rotatorilor necesită intervenții reparatorii.

Luxația superioară se reduce prin tracțiune în axul membrului.

Luxații ireductibile

Capul humeral străbate breșa capsulară care uneori se închide ca o butonieră în jurul gâtului. Reducerea este imposibilă fără lărgirea prin secțiune a orificiului de ieșire. Alteori, lunga porțiune a bicepsului, luxată din culisă sau trohiterul deplasat se interpun și împiedică reducerea. Îndepărtarea interpoziției (tendinoase sau osoase) se poate face și în acest caz numai chirurgical.

Luxația recidivantă

Luxația recentă a umărului este de obicei o leziune benignă și umărul rămâne stabil. Uneori apar însă recidive. Luxațiile anterioare sunt urmate cel mai frecvent de recidive, dar se descriu și luxații recidivante posterioare, inferioare sau multidirecționale.

Multe luxații recidivante urmează unei luxații inițiale care a fost incorect tratată **(luxații recidivante traumatice).** Lipsa imobilizării pare a fi cauza principală, dar importantă este și vârsta pacientului: luxația apărută înainte de 20

Scanned with OKEN Scanner

de ani are multe şanse să recidiveze (90%), pe când între 20-40 de ani recidivele scad (60%) pentru a deveni puţin frevente (10%) după această vârstă. Există şi luxaţii recidivante în antecedentele cărora nu se descoperă un episod acut. Aceste luxaţii recidivante se numesc **atraumatice** şi în aceste cazuri instabilitatea este explicată de defecte congenitale ale structurilor osteoarticulare.

Anatomopatologic există trei leziuni esenţiale şi unanim acceptate în a explica apariţia recidivelor: punga lui Hartmann şi Broca, ancoşele şi fracturile glenei.

● ***Decolarea capsuloperiostică anterioară*** *descrisă de Broca şi Hartmann (1890) constă în desprinderea bureletului, capsulei şi periostului de pe marginea anterioară a glenei şi faţa anterioară a colului omoplatului (fig. 2.24.). În acest fel există o comunicare între articulaţia propiu-zisă şi acest buzunar anterior care creează toate premisele pentru deplasarea anterioară a capului humeral;*

● ***Ancoşa posterioară,*** *cunoscută în literatura anglosaxonă ca leziunea Hill-Sachs, este o adâncitură verticală situată pe faţa posterioară a capului a cărei origine este discutată. Unii autori sunt partizanii teoriei că ancoşa este o fractură-tasare, apărută cu ocazia primei luxaţii (Watson-Jones), iar alţii (Gregoire) o consideră congenitală, datorată sediului aflat la unirea dintre doi nuclei cartilaginoşi (al capului şi al trohiterului). Oricum ar fi, ancoşa intervine în producerea luxaţiei în acelaşi fel: în poziţia de abducţie şi rotaţie externă a umărului ancoşa ajunge la marginea anterioară a glenei, se încastrează pe acesta ca o roată dinţată şi atunci când braţul revine în poziţia normală, deplasează capul anterior (fig. 2.24.).*

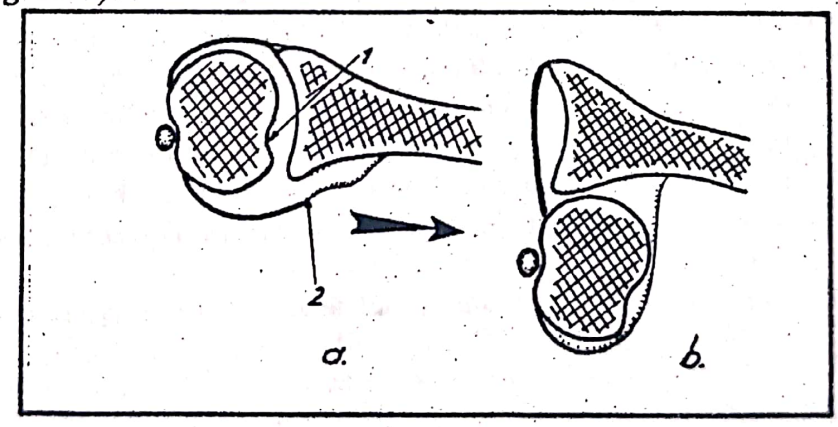

Fig. 2.24. a-leziuni anatomopatologice ce determină recidiva: 1-ancoşa; 2-decolarea capsuloperiostică anterioară; b-producerea luxaţiei recidivante

● ***Fracturile marginei anterioare a glenei*** *micşorează, o dată în plus, diametrul anteroposterior al gelenei şi instabilizează articulaţia; în aceeaşi poziţie critică de abducţie şi rotaţie externă, capul alunecă cu uşurinţă anterior în lipsa suportului osos reprezentat de marginea anterioară a glenei, mărită cu bureletul glenoidian.*

Pe lângă leziunile anatomopatologice "esenţiale" în producerea recidivelor sunt incriminaţi şi alţi factori: laxitatea capsulei anterioare, rupturi la marginea

inferioară a subscapularului, deformarea capului "în toporaş" sau dezechilibrul pe orizontală între grupele muşchilor rotatori.

Simptomatologie. Se prezintă pentru consultaţie un bolnav tânăr, uneori sportiv (practicând tenisul sau înnotul) şi care descrie istoricul unei prime luxaţii, incorect tratată şi urmată de recidive din ce în ce mai frecvente. În aceste situaţii clare diagnosticul este evident şi nu mai rămâne de stabilit decât sensul în care are loc deplasarea.

Alteori, acuzele subiective sunt mai puţin evocatoare. Pacientul descrie numai "slăbiciuni" sau "paralizii" ale braţului ce alcătuiesc un sindrom de "braţ mort". Examenul obiectiv nu descoperă decât o discretă atrofie datorată inutilizării braţului la parametrii săi normali. În aceste cazuri se va pune în evidenţă **"testul de teamă"**: cu bolnavul în decubit dorsal, având umărul la marginea mesei, se execută mişcarea de abducţie, rotaţie externă şi extensie a umărului; în cursul acestei mişcări se poate constata uneori chiar o translaţie anormală anterioară a capului humeral dar semnul este **pozitiv** atunci când bolnavul, care simte cum capul humeral alunecă anterior, se crispează de teamă, acuză dureri şi blochează mişcarea printr-o contracţie musculară. Dacă testul a fost pozitiv îl repetăm aplicând de această dată o presiune pe faţa anterioară a umărului; în acest caz bonavul este mai liniştit şi testul devine negativ.

Examen radiografic, folosind tehnici speciale, poate descoperi defectele osoase de partea glenei (glenă mică, anteversată) sau a capului humeral (ancoşe, cap în "toporaş", anteversie). De aceste leziuni se ţine seama în fixarea indicaţiei operatorii.

Tratament. Tratamentul luxaţiei recidivante este chirurgical şi din cele peste 150 de procedee operatorii descrise, în prezent sunt folosite trei variante de tratament: **operaţiile patogenice** (capsulare) prin care se desfiinţează punga de decolare, **operaţiile mioplastice** prin care se doreşte limitarea rotaţiei externe pentru a evita încastrarea ancoşelor (deci recidivele) şi **barajele osoase anterioare** care obturează punga de decolare şi care prin prezenţa lor opresc deplasarea capului.

*Operaţia descrisă de **Bankart** este "capul de serie" al **operaţiilor patogenice** (capsulare) şi constă în secţionarea anterioară a subscapularului (la 2cm de inserţie) şi a capsulei (la 6mm de buza anterioară a glenei). Refacerea planurilor desfiinţează comunicarea dintre articulaţie şi punga de decolare. Se suturează marginea externă a capsulei transosos la buza anterioară a cavităţii glenoide, iar marginea internă se suturează "în veston" deasupra celei externe; sutura subscapularului se face "cap la cap" (fig. 2.25,a).*

Mioplastiile tip Putti-Platt (fig. 2.25.b) sau Magnuson-Stack (fig. 2.25.c) constau în secţiunea subscapularului şi a capsulei, urmată de sutura lor "în veston", respectiv în translaţia unui lambou tendinocapsulosinovial de pe trohin (care include inserţia muşchiului subscapular) înafara culisei bicipitale (pe trohiter), eventual reinserat transosos.

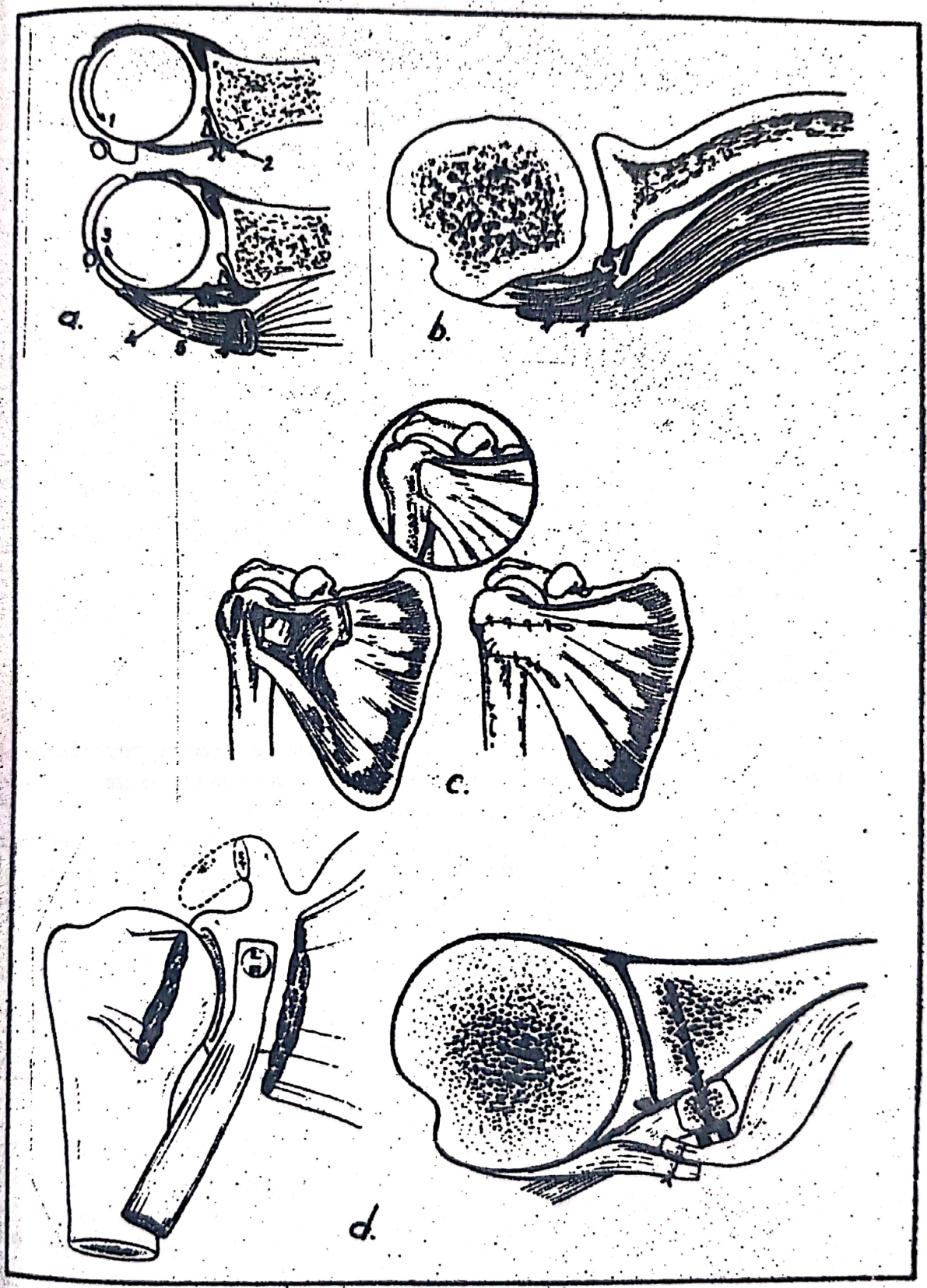

Fig. 2.25. Tehnici chirurgicale utilizate în cura luxației recidivante a umărului.

Scanned with OKEN Scanner

Operația Bistrow-Latarjet împiedică deplasarea anterioară a capului humeral prin înșurubarea vârfului apofizei coracoide la nivelul colului omoplatului (mai jos de mijlocul glenei și la 1 cm de suprafața articulară) iar subscapularul, secționat în timpul abordului, va fi deasemenea suturat "în veston" (fig. 2.25.d).

ENTORSELE ȘI LUXAȚIILE COTULUI

Definiție: luxația cotului este reprezentată de deplasarea oaselor antebrațului în raport cu extremitatea distală a humerusului.

Etiologie: Deși cotul este o articulație foarte stabilă, luxația la acest nivel nu este o raritate. Incidența maximă este întâlnită la vârstele extreme: tineri (10-20 de ani), de obicei în urma unui accident de sport, și la bătrâni ca urmare a unei căderi cu sprijin pe mână.

Clasificare. În raport cu timpul scurs de la producerea luxației, acestea pot fi recente sau vechi. Clasificarea cea mai utilizată este cea anatomică și se bazează pe deplasarea oaselor antebrațului. Din acest punct de vedere sunt posibile următoarele tipuri de luxații:

- luxații ale extremităților proximale ale radiusului și cubitusului. Acestea la rândul lor pot fi posterioare, externe, interne, anterioare sau divergente în funcție de deplasarea oaselor antebrațului în raport cu extremitatea distală a humerusului.
- luxații izolate ale cubitusului
- luxații izolate ale radiusului

Dintre toate aceste varietăți anatomo-patologice ***luxația posterioară a cotului*** **este cea mai frecventă** și la aceasta ne vom referi în continuare.

Mecanism de producere și anatomie patologică

În luxațiile posterioare pure mecanismul unanim acceptat este cel indirect (cădere pe podul palmei cu antebrațul în hiperextensie și supinație). În extensie axele brațului și antebrațului nu corespund, ci formează un valgus fiziologic de 170°; rezultă că antebrațul se va afla în extensie într-o poziție de abducție față de axul brațului. Presiunea de jos în sus (cu condiția ca oasele antebrațului și paleta humerală să nu se fractureze) este suportată la partea internă a cotului de ligamentul lateral intern (LLI). Leziunile acestei formațiuni se pot solda cu:

-***entorsă internă a cotului*** (primul timp după Malgaigne și Delbet);
-***subluxație*** (luxație incompletă)
-***luxație***

Entorsa internă a cotului se produce prin ruptura LLI (formațiune ligamentară triunghiulară inserată cu vârful în sus pe epitrohlee și baza în jos, în jurul cavității sigmoide a cubitusului). Leziunile acestui ligament pot avea sediul în plin corp (fasciculul anterior are rol major în stabilitatea cotului), dar cel mai adesea se smulge inserția superioară. Uneori, smulgerea se produce cu o pastilă

osoasă şi rezultă astfel o fractură de epitrohlee. Dacă forţarea în poziţia de valgus pur continuă, la entorsa internă se asociază fracturi la partea externă a articulaţiei: prin contactul dintre cupuşoara radială şi condilul humeral se pot produce fracturi, de obicei, ale cupuşoarei radiale. Articulaţia se deschide, astfel, la partea sa internă.

Subluxaţia apare prin continuarea mişcării anormale descrise mai sus. Prin deschiderea articulaţiei la partea sa internă dar şi datorită unei mişcări de rotaţie (pronaţie), apofiza coronoidă coboară şi se deplasează posterior, alunecând sub trohlee, ajungându-se la stadiul de luxaţie incompletă.

Luxaţia: din această ultimă poziţie, dacă forţa continuă să acţioneze, croşetul coronoidian alunecă în spatele trohleei, plasându-se în foseta olecraniană. Capul radial (solidarizat la cubitus prin ligamentul inelar) urmează deplasarea extremităţii cubitale superioare. Astfel se produce o luxaţie posterioară completă pură, prin translaţia spre înapoi a extremităţilor superioare ale oaselor antebraţului faţă de paleta humerală. Această deplasare poate fi şi oblică şi astfel rezultă luxaţiile postero-externe şi postero-interne.

Anatomie patologică. Epifizele proximale a cubitusului şi radiusului pierd contactul cu paleta humerală şi se deplasează posterior (fig. 2.26.). În cadrul luxaţiei se produc leziuni importante ale părţilor moi: ruptura capsulei anterioare a articulaţiei cotului, rupturi ale ligamentelor anterioare şi uneori chiar smulgerea tendonului bicipital de pe tuberozitatea bicipitală.

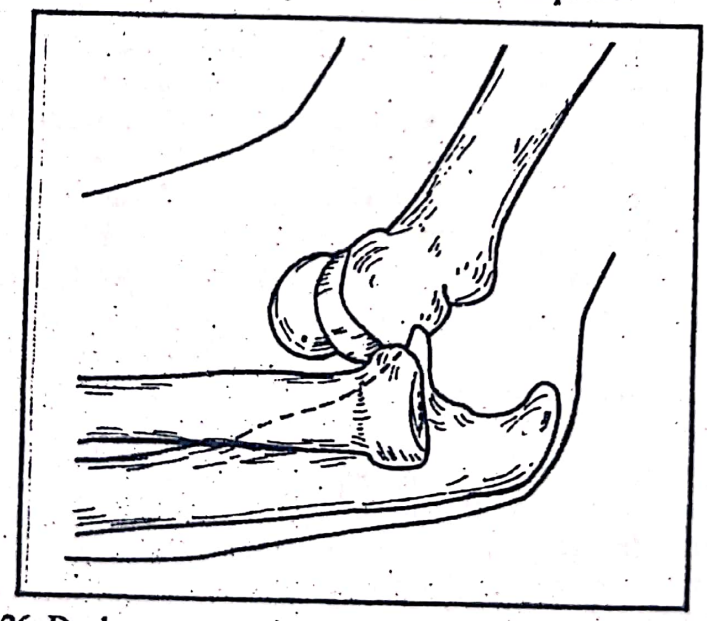

Fig. 2.26. Deplasarea posterioară a epifizelor radiusului şi cubitusului

Examen clinic. Atitudinea pacientului este cu cotul semiflectat şi susţinut în această poziţie cu mâna sănătoasă. Aceasta este "atitudinea umilă" întâlnită şi în traumatismele umărului. La inspecţia cotului se remarcă o tumefacţie globală

datorată leziunilor părților moi. Palparea va trebui să evidențieze raporturile dintre olecran, epicondil și epitrohlee. În mod normal aceste trei repere anatomice realizează un triunghi (Nelaton) cu vârful distal. În luxația posterioară de cot acest triunghi se modifică: olecranul este situat posterior și ascensionat. Capul radial se palpează în spatele paletei și înafara olecranului, rulând în timpul mișcării de pronosupinație. Tracțiunea antebrațului în ax nu reduce proeminența olecranului (semnul Astley Cooper negativ). Încercarea de mobilizare a cotului este foarte dureroasă. Distanța acromion-epicondil este mai mică comparativ. În varianta postero-externă capul radial se palpează înafara condilului humeral iar în cea postero-internă se remarcă ștergerea reliefului epitrohleean. Este foarte important ca în această etapă să se verifice starea neurovasculară a antebrațului și mâinii și să se noteze prezența unor eventuale complicații.

Examen radiologic. Pentru confirmarea diagnosticului sunt necesare radiografii de față și profil a cotului. Pe radiografia de față se va observa o suprapunere a extremităților superioare a radiusului și cubitusului pe paleta humerală. Imaginea de profil este elocventă și va arăta deplasarea posterioară a olecranului și a capului radial în raport cu paleta humerală. Vârful coronoidei va fi plasat în foseta olecraniană sau mai distal în porțiunea inferioară a humerusului iar capul radial va apărea posterior de condilul humeral. Pe ambele incidențe radiografice se vor căuta atent eventuale fracturi asociate.

Complicații. Complicațiile luxației posterioare de cot pot fi ***imediate*** și ***tardive***. Cele imediate sunt reprezentate de ***leziunile vasculo-nervoase***, ***fracturile asociate***, ***luxațiile deschise*** și ***ireductibilitatea***. Complicațiile tardive posibile sunt ***calcificarea periarticulară*** și ***osteogeneza heterotopică***.

- **leziunile vasculare** interesează artera humerală ce poate fi lezată sau doar compresată. Diagnosticul și tratamentul acestei complicații reprezintă o mare urgență; fluxul arterial trebuie restabilit imediat deoarece ischemia prelungită peste 5-6 ore conduce la leziuni ireversibile. Atunci când artera este doar compresată reducerea luxației poate fi suficientă. În cazul în care există leziuni ale arterei humerale se impune reparația chirurgicală a acestora.

Ischemia antebrațului pate apărea și mai târziu, după câteva zile ca urmare a unui sindrom compartimental Volkmann și în acest caz fasciotomia reprezintă tratamentul de urgență.

- **leziunile nervoase**: în timpul luxației pot fi lezați nervii median, cubital, radial sau interosos anterior. Existența unor leziuni nervoase trebuie căutată înainte de reducere; este de remarcat faptul că uneori nervii pot fi lezați în cursul manevrelor de reducere (fig. 2.27.).
- **fracturile asociate** cel mai frecvent luxațiilor posterioare de cot sunt fracturile epitrohleei (epicondilului intern), a coronoidei și a cupușoarei radiale. Fragmentele osoase mici, rezultate în urma acestor fracturi se pot interpune în articulație. Există și fracturi condrale, probabil foarte frecvente dar imposibil de diagnosticat prin examenul radiologic convențional.

Scanned with OKEN Scanner

datorată leziunilor părților moi. Palparea va trebui să evidențieze raporturile dintre olecran, epicondil și epitrohlee. În mod normal aceste trei repere anatomice realizează un triunghi (Nelaton) cu vârful distal. În luxația posterioară de cot acest triunghi se modifică: olecranul este situat posterior și ascensionat. Capul radial se palpează în spatele paletei și înafara olecranului, rulând în timpul mișcării de pronosupinație. Tracțiunea antebrațului în ax nu reduce proeminența olecranului (semnul Astley Cooper negativ). Încercarea de mobilizare a cotului este foarte dureroasă. Distanța acromion-epicondil este mai mică comparativ. În varianta postero-externă capul radial se palpează înafara condilului humeral iar în cea postero-internă se remarcă ștergerea reliefului epitrohleean. Este foarte important ca în această etapă să se verifice starea neurovasculară a antebrațului și mâinii și să se noteze prezența unor eventuale complicații.

Examen radiologic. Pentru confirmarea diagnosticului sunt necesare radiografii de față și profil a cotului. Pe radiografia de față se va observa o suprapunere a extremităților superioare a radiusului și cubitusului pe paleta humerală. Imaginea de profil este elocventă și va arăta deplasarea posterioară a olecranului și a capului radial în raport cu paleta humerală. Vârful coronoidei va fi plasat în foseta olecraniană sau mai distal în porțiunea inferioară a humerusului iar capul radial va apărea posterior de condilul humeral. Pe ambele incidențe radiugrafice se vor căuta atent eventuale fracturi asociate.

Complicații. Complicațiile luxației posterioare de cot pot fi ***imediate*** și ***tardive***. Cele imediate sunt reprezentate de ***leziunile vasculo-nervoase***, ***fracturile asociate***, ***luxațiile deschise*** și ***ireductibilitatea***. Complicațiile tardive posibile sunt ***calcificarea periarticulară*** și ***osteogeneza heterotopică***.

- **leziunile vasculare** interesează artera humerală ce poate fi lezată sau doar compresată. Diagnosticul și tratamentul acestei complicații reprezintă o mare urgență; fluxul arterial trebuie restabilit imediat deoarece ischemia prelungită peste 5-6 ore conduce la leziuni ireversibile. Atunci când artera este doar compresată reducerea luxației poate fi suficientă. În cazul în care există leziuni ale arterei humerale se impune reparația chirurgicală a acestora.

Ischemia antebrațului pate apărea și mai târziu, după câteva zile ca urmare a unui sindrom compartimental Volkmann și în acest caz fasciotomia reprezintă tratamentul de urgență.

- **leziunile nervoase**: în timpul luxației pot fi lezați nervii median, cubital, radial sau interosos anterior. Existența unor leziuni nervoase trebuie căutată înainte de reducere; este de remarcat faptul că uneori nervii pot fi lezați în cursul manevrelor de reducere (fig. 2.27.).
- **fracturile asociate** cel mai frecvent luxațiilor posterioare de cot sunt fracturile epitrohleei (epicondilului intern), a coronoidei și a cupușoarei radiale. Fragmentele osoase mici, rezultate în urma acestor fracturi se pot interpune în articulație. Există și fracturi condrale, probabil foarte frecvente dar imposibil de diagnosticat prin examenul radiologic convențional.

Scanned with OKEN Scanner

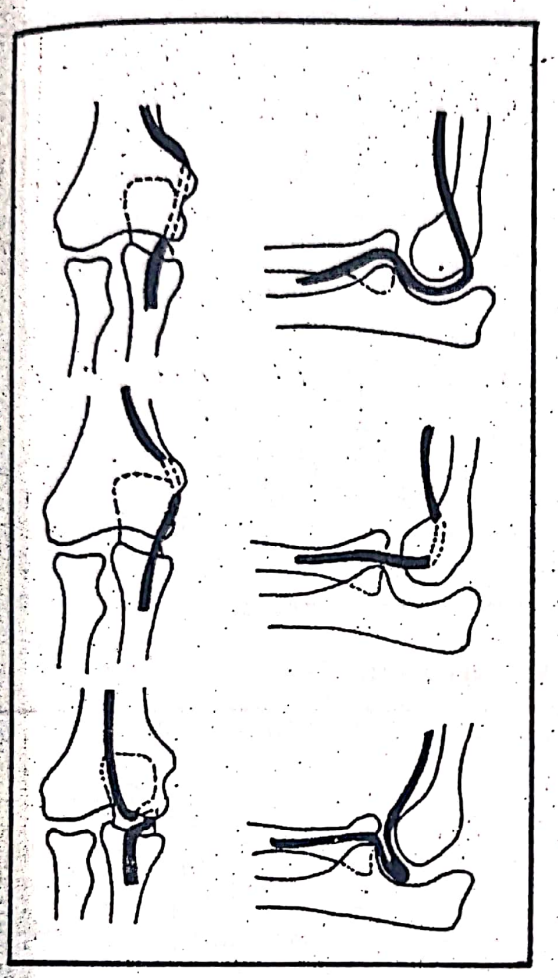

Fig. 2.27. Modalităţi de lezare a nervului median în timpul reducerii luxaţiei de cot

• **luxaţiile deschise** sunt rare, paleta humerală lezează tegumentele şi se exteriorizează anterior.

• **ireductibilitatea** unei luxaţii recente poate fi consecinţa unei interpoziţii de părţi moi sau osoase.

• **calcificările periarticulare** sunt complicaţii tardive ale luxaţiilor de cot caracterizate prin mineralizarea ţesuturilor moi periarticulare, în special a capsulei şi ligamentelor colaterale.

• **osteogeneza heterotopică** apare în muşchii striaţi periarticulari la 3-4 săptămâni de la traumatism şi poate genera redoarea cotului şi durere la mobilizare.

Tratament

Reducerea luxaţiei reprezintă o urgenţă şi trebuie efectuată cât mai curând posibil. Există multiple tehnici dar în principiu toate se bazează pe distracţie şi translaţie anterioară. Reducerea se face sub anestezie generală astfel: pacientul este aşezat în decubit dorsal; chirurgul, plasat spre capul bolnavului, apucă extremitatea inferioară a braţului cu ultimile patru degete orientate anterior şi cu policele pe olecran. Un ajutor tracţionează antebraţul iniţial în ax apoi în flexie progresivă până când cotul ajunge flectat la 90°; în acest timp chirurgul împinge olecranul dinapoi înainte cu ambele police (fig. 2.28.). La reducerea luxaţiei se poate percepe un declic caracteristic.

În luxaţiile posteroexterne sau posterointerne este recomandabil să se facă şi o apăsare laterală în direcţie opusă deplasării.

Dacă nu există un ajutor disponibil, reducerea se poate face cu bolnavul în decubit ventral prin metodele Parvin sau Meyn.

Metoda Parvin se aplică astfel: se tracţionează uşor antebraţul pentru câteva minute iar atunci când olecranul începe să alunece distal chirurgul ridică braţul accentuând translaţia olecranului (fig. 2.29.a). În metoda Meyn cotul este plasat la marginea canapelei iar chirurgul cu o mână tracţionează antebraţul iar cu cealaltă ghidează olecranul (fig. 2.29.b).

După reducere se imobilizează cotul pentru 7-14 zile cu ajutorul unei atele gipsate după care pacientul va relua mişcările cotului. Pentru a reduce durata de

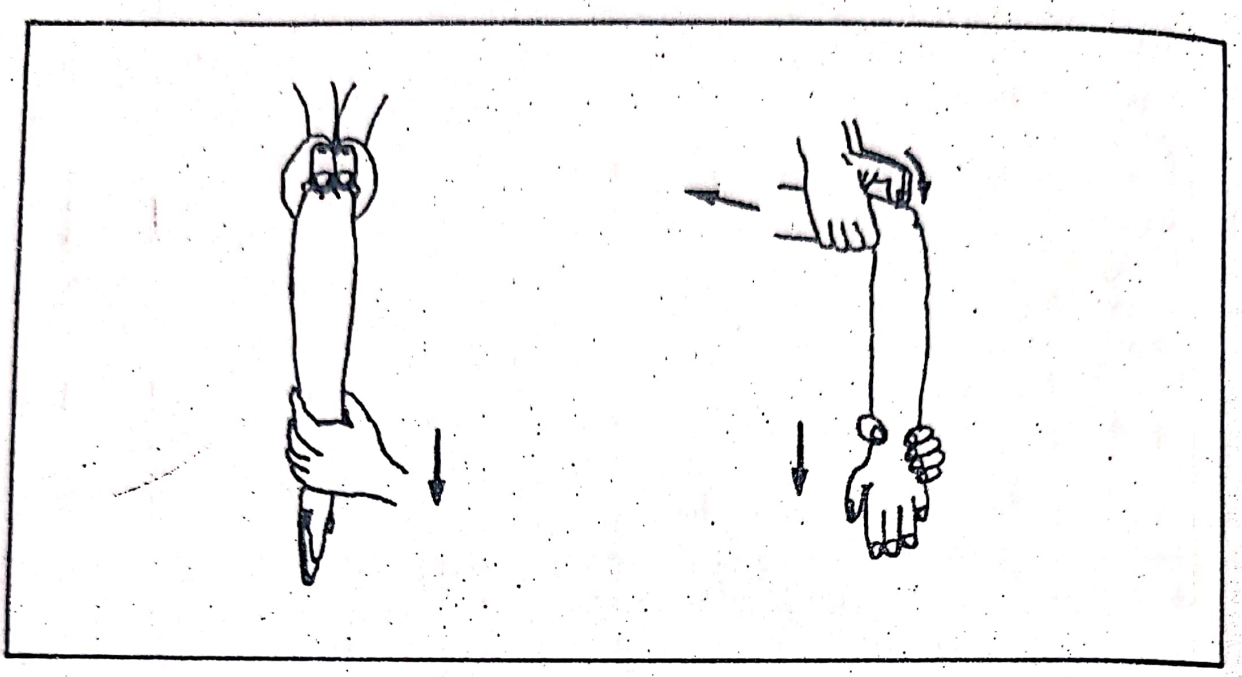

Fig. 2.28. Reducerea luxației posterioare de cot

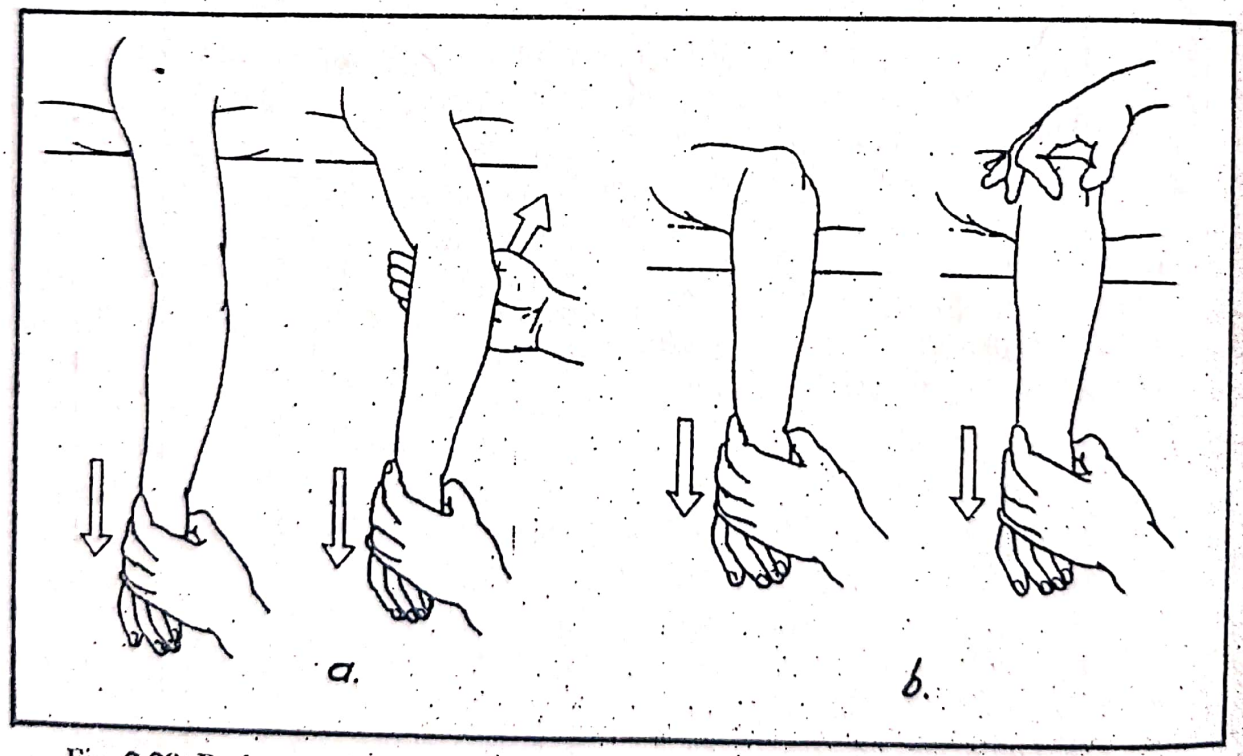

Fig. 2.29. Reducerea luxației posterioare de cot prin metoda Parvin (a) sau Meyn (b)

imobilizare au fost imaginate atele articulate ce permit flexia și extensia dar împiedică deplasarea antebrațului în varus sau valgus.

Dacă prin metodele ortopedice luxația nu se reduce, este necesară reducerea sângerândă a acesteia.

Scanned with OKEN Scanner

Există unele situații particulare în luxațiile posterioare ale cotului. Acestea sunt reprezentate de ***luxațiile vechi*** și ***luxațiile recidivante.***

Luxațiile vechi

Sunt considerate vechi luxațiile posterioare de cot de la producerea cărora au trecut mai mult de 7 zile. În aceste cazuri există șanse foarte mici de reducere. Dacă totuși luxația poate fi redusă, ea va fi adesea instabilă datorită retracției tricepsului. În aceste situații reducerea se va face chirurgical iar stabilitatea obține prin fixarea articulației cu broșe Kirschner pentru 21-30 zile.

Luxațiile recidivante

Luxațiile recidivante de cot sunt mult mai rare decât cele de umăr și apar la copii. Cauzele principale sunt reprezentate de anomalii congenitale cum ar fi insuficienta dezvoltare a extremității proximale a cubitusului sau hiperextensibilitatea cotului. Tratamentul este chirurgical și are drept scop împiedicarea apariției recidivelor

Varietăți rare ale luxației de cot

■ **Luxația externă a cotului** prezintă două varietăți anatomopatologice: incompletă și completă. În forma incompletă cavitatea sigmoidă corespunde șanțului condilo-trohleean sau condilului humeral. În luxația completă cavitatea sigmoidă se află situată la marginea externă a paletei humerale, deasupra epicondilului iar capul radial se găsește înaintea și înafara condilului.
Ambele varietăți se caracterizează prin ruptura LLI, uneori cu smulgerea epitrohleei.

La **examenul clinic** se remarcă poziția de semiflexie a cotului și pronația accentuată a antebrațului. Flexia și extensia sunt blocate dar există mișcări anormale de lateralitate. Diametrul transversal al cotului este mult mărit.

Tratamentul trebuie instituit de urgență deoarece luxația devine repede ireductibilă. Manevra de reducere este ușoară (tracțiune în flexie și supinație) dar reducerea este de multe ori instabilă. Din acest motiv extensia continuă este preferată imobilizării cu aparat gipsat.

■ **Luxația internă a cotului** este o luxație incompletă în care capul radial se găsește sub trohlee iar apofiza coronoidă la marginea internă a trohleei.

Examenul clinic este asemănător cu cel al unei luxații posterointerne; epicondilul apare evident, epitrohleea este mascată iar olecranul se palpează intern.

Tratamentul constă în reducere (ușor de realizat) și imobilizare cu atelă gipsată.

Scanned with OKEN Scanner

■ **Luxația anterioară** este cea mai rară dintre luxațiile cotului. Deplasarea anterioară a cubitusului și radiusului (concomitentă, ligamentul inelar fiind intact) nu poate avea loc în absența fracturii de olecran. Excepțional se descriu luxații pure posibile în prezența unor anomalii congenitale cum ar fi agenezia ciocului olecranian sau laxitate articulară importantă.

Mecanismul de producere este reprezentat de un șoc violent pe fața posterioară a antebrațului, pacientul având cotul flectat la 90°.

La **examenul clinic** se remarcă poziția cotului în extensie (luxația incompletă) sau în flexie (luxația completă). Diametrul anteroposterior al cotului este mărit. Palparea evidențiază lipsa olecranului și prezența posterioară a paletei humerale; anterior se palpează apofiza coronoidă și capul radial.

Prognosticul este rezervat datorită leziunilor osoase concomitente.

Tratamentul este de obicei chirurgical și constă în reducere sângerândă (atât a luxației cât și a fracturii) și osteosinteza olecranului prin hobanaj. Tratamentul conservator este rar utilizat. În aceste situații, după reducere (dacă este stabilă) se va imobiliza cotul în extensie.

■ **Luxația divergentă a cotului** este caracterizată prin deplasarea în direcții diferite a radiusului și cubitusului. Această leziune este posibilă numai prin ruperea ligamentului inelar. Divergența poate fi anteroposterioară (cubitusul posterior, radiusul anterior), transversală (cubutusul intern, radiusul extern) sau oblică (cubitusul posterior și radiusul extern).

■ **Luxația izolată a cubitusului** însoțește o fractură a diafizei radiale. Fractura este adesea distală de unde importanța unei radiografii care să cuprindă antebrațul în totalitate. Această dublă leziune poate fi tratată ortopedic dar tratamentul chirurgical (osteosinteza radiusului) permite mobilizarea precoce a cotului.

■ **Luxația izolată a capului radial** este excepțională. De obicei este asociată unei fracturi a diafizei cubitale și realizează fractura-luxație Monteggia.

■ **Subluxația capului radial la copii mici** (pronația dureroasă de cot) apare la copii cu vârsta între 1 și 5 ani. Mecanismul de producere este reprezentat de tracțiune în axul antebrațului care se găsește în pronație; astfel se întâmplă atunci când mâna copilului este trasă puternic pentru a împiedica o cădere. Prin această mișcare se produce o subluxație a capului radial care ajunge sub ligamentul inelar.

Tratamentul constă în reducere ce se obține ușor prin supinația antebrațului efectuată concomitent cu flexia cotului.

Scanned with OKEN Scanner

ENTORSELE, SUBLUXAŢIILE ŞI LUXAŢIILE CARPULUI

Pumnul este regiunea de legătură între antebraţ şi mână. Cele opt oase carpiene formează împreună cu extremităţile inferioare ale oaselor antebraţului un ansamblu funcţional coerent. Complexul ligamentar care uneşte între ele piesele osoase are un rol funcţional capital.

Mult timp cele opt oase carpiene, aşezate pe două rânduri. au fost considerate ca un os unic. Concepţia a început a fi revizuită încă de Destot (1925) care atrăgea atenţia asupra mobilităţii scafoidului, căruia i-a descris o mişcare asemănătoare butonului de sonerie. Gilford (1943) este primul care vorbeşte despre lanţul articulat format de radius-semilunar-osul mare. În prezent domină concepţia prin care se consideră că **rândul al doilea** al oaselor carpiene este **fix**, posedând micromişcări destinate transmisiei forţelor spre baza metacarpienelor, pe când **primul rând** al oaselor carpiene este **mobil** şi funcţionează ca un menisc intercalat între rândul al doilea şi suprafaţa inferioară a epifizei radiale. Cele trei oase care îl compun (scafoid, semilunar, piramidal) îşi păstrează în mişcare rapoartele datorită conformaţiei lor anatomice dar şi legăturilor ligamentare şi formează condilul carpian. Acesta îşi adaptează permanent conturul la volumul existent (are o "geometrie variabilă" - Kuhlmann) iar nodul osteofibros al piramidalului (fig. 2.30.) împiedică tendinţa lui naturală de alunecare internă şi anterioară, datorită înclinaţiei feţei inferioare a radiusului (fig. 2.31.).

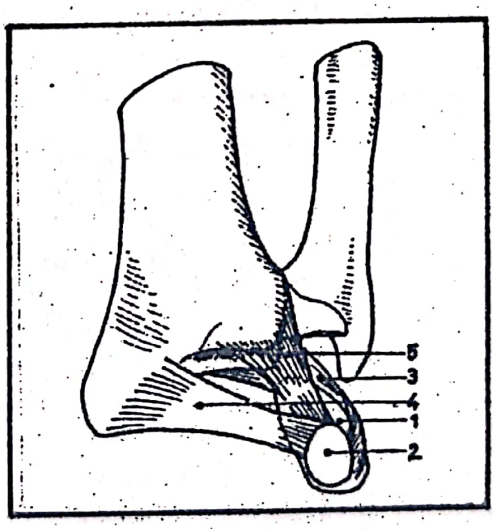

Fig. 2.30. Nodul osteofibros al piramidalului: 1-piramidal; 2-piziform;3, 4,5-ligamente

Adaptarea conturului condilului carpian la volum are ca substrat, în principal, mişcările scafoidului şi piramidalului. Scafoidul interpus între cele două rânduri ale oaselor carpiene este elementul stabilizator al coloanei externe. El are tendinţa de a se flecta (orizontaliza). În mod normal axul radial şi cel scafoidian formează un unghi de 45°. În flexie, polul superior al scafoidului,

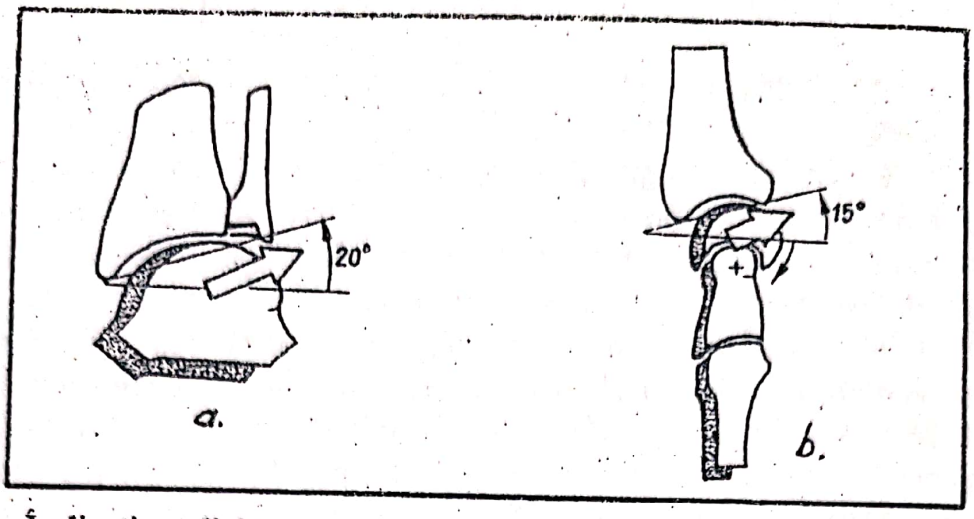

Fig. 2.31. Înclinația radială: a-panta transversală a glenei radiale; b-panta sagitală a glenei radiale

presat de marginea posterioară a radiusului, alunecă în direcție posterioară iar polul inferior basculează înainte. La sfârșitul acestei mișcări, axul scafoidian devine perpendicular pe cel radial. Piramidalul, ancorat de ligamente, blochează împingerea internă a oaselor carpiene dar execută și mișcări de coborâre și ascensiune față de osul cu cârlig. Mișcările cu direcție contrară ale celor două oase - scafoidul și piramidalul - păstrează semilunarul în echilibru pe capul osului mare (fig. 2.32.). În acest fel, cele trei oase se pot **flecta** atunci când piramidalul urcă pe osul cu cârlig (fig. 2.33.a) sau se pot **extinde** când piramidalul coboară pe osul cu cârlig (fig. 2.33.b), executând în ansamblu adevărate mișcări de rotație.

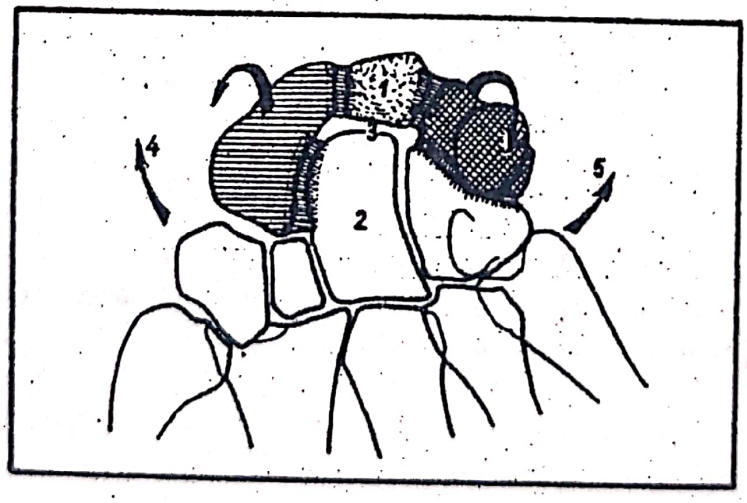

Fig. 2.32. Poziția semilunarului (1) față de capul osului mare (2) în timpul mișcărilor

Stabilitatea în mișcare este dependentă de integritatea capsuloligamentară și de păstrarea conformației anatomice a pieselor osoase. Din acest punct de vedere, la nivelul pumnului sunt descrise formațiuni ligamentare extrinseci (fig. 2.34.a) și intrinseci (fig. 2.34.b). Configurația anatomică a pieselor osoase este o altă condiție a stabilității carpiene.

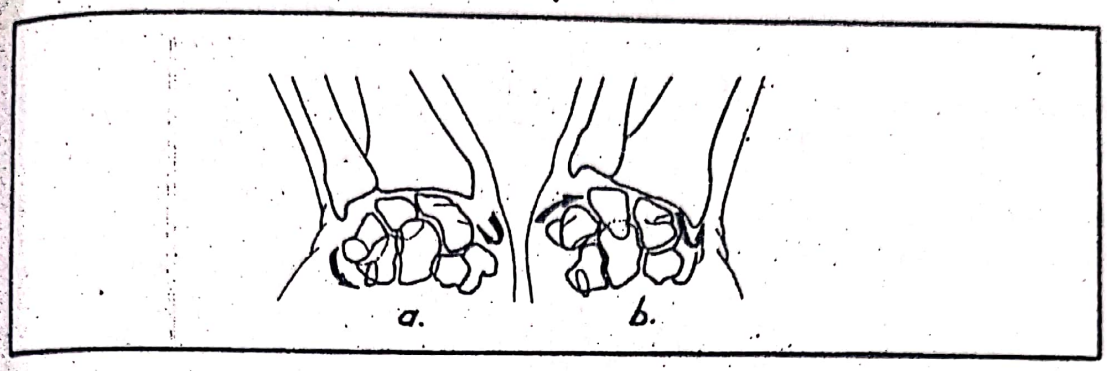

Fig. 2.33. Mișcările oaselor primului rând în înclinație cubitală (a) sau radială (b)

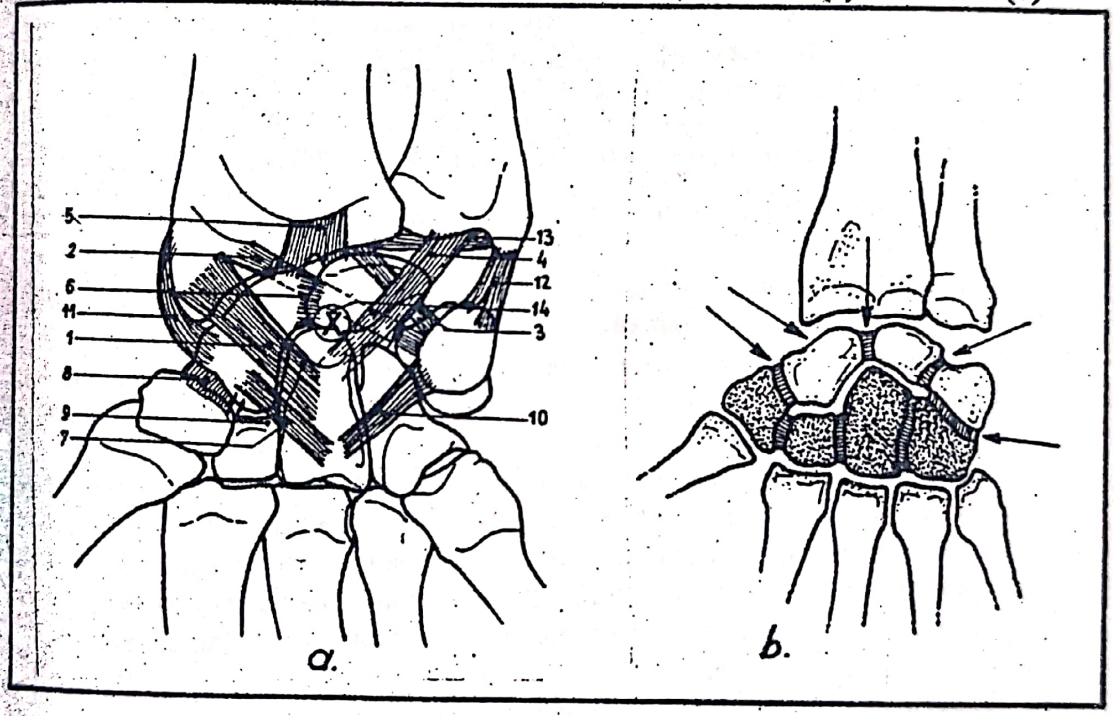

Fig. 2.34. a: planul ligamentar anterior: 1-lig. radius-os mare; 2-porțiunea anterioară a benzii Kuhlmann; 3-fascicolul direct al benzii anterioare a piramidalului; 4-lig. cubito-lunaro-os mare; 5-lig. radio-scafo-lunar; 6-lig. interosos scafo-lunar; 7-lig. scafo-os mare; 8-lig. scafo-trapezian; 9-lig. scafo-trapezoidian; 10-lig. piramido-os mare; 11-lig. lateral extern; 12-lig. lateral intern pizo-piramidal; 13-lig. triunghiular; 14-punct slab (spațiu capito-lunar); b-ligamente intrinseci

Un nou mod de a aborda patologia carpiană a fost introdus prin împărțirea carpului în **trei coloane verticale**: centrală (de flexie-extensie), externă (mobilă) și internă (de rotație). În funcție de aceste coloane, destabilizările de origine ligamentară sunt, la rândul lor, externe, centrale, interne sau mediocarpiene (Talcisnik - fig. 2.35.).

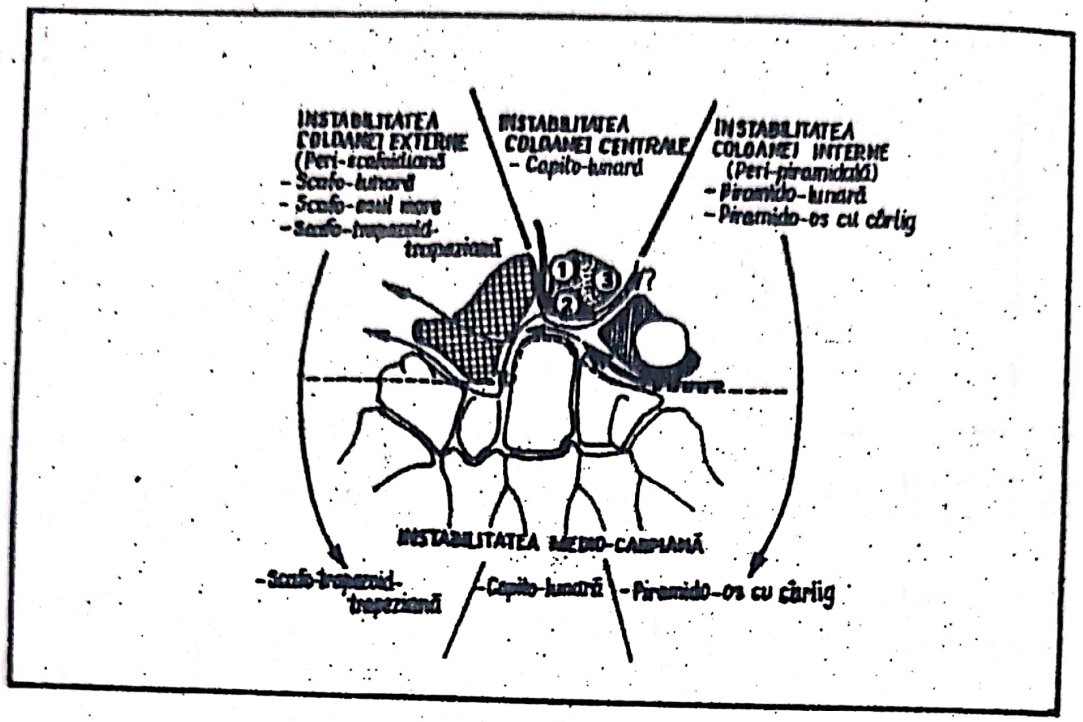

Fig. 2.35. Diagrama instabilităților carpului de origine ligamentară

Traumatismele carpului se soldează cu interesări ligamentare sau osoase care conduc la destabilizări osteoligamentare ale complexului articular. În acest fel apar tablourile clinice ale entorselor, luxațiilor sau fracturilor. În această ultimă categorie, singurle fracturi care merită o atenție deosebită sunt **fracturile scafoidului carpian.**

Mecanismul de producere și clasificarea leziunilor traumatice ale pumnului. Instabilizarea carpului poate surveni, în majoritatea cazurilor, printr-o **hiperextensie forțată a pumnului.** În aceste circumstanțe leziunile depind de felul hiperextensiei: liberă sau sprijinită, asociată sau nu cu torsiunea, cu adducția sau abducția pumnului. Rezultă într-un prim timp o entorsă iar în al doilea timp apar luxațiile sau luxațiile-fracturi.

Entorsele pumnului sunt de mai multe tipuri:

- **entorsele primului rând al oaselor carpiene prin impactare posterioară.** Se disting trei sindroame: impactarea **scafoidului** (hiperextensie sprijinită în abducție), impactarea **semilunarului** sau impactarea **piramidalului** (hiperextensie sprijinită în adducție);
- **entorsele primului rând prin rupturile ligamentelor intrinseci** scafolunare și piramidolunare. În cazul hiperextensiei sprijinite (asociată cu torsiunea intracarpiană prin intermediul antebrațului), forțele de rotație destabilizează oasele primului rând datorită unor rupturi a ligamentelor din jurul semilunarului: disociații scafolunare sau piramidolunare;
- **entorsele mediocarpiene** au ca suport leziuni ale **complexului ligamentar anterior** cu tendința la deschidere a concavității carpiene și îndepărtarea dintre

semilunar şi osul mare. Leziunile sunt favorizate de existenţa la acest nivel a unui punct slab ligamentar.

- sub denumirea de **entorse ale rândului distal** se grupează entorsa scafotrapezotrapezoidiană, entorsa crestei osului trapez, entorsa apofizei unciforme a osului cu cârlig şi entorsa pizo-piramidală.

Toate entorsele descrise mai sus se pot asocia cu leziuni ale ligamentelor laterale (interne sau externe) având ca suport patogenic o mişcare forţată de abducţie sau adducţie a pumnului.

Dacă forţa traumatică continuă să acţioneze, apar într-un **al doilea timp luxaţiile şi luxaţiile-fracturi intracarpiene** având ca factor comun **pierderea contactului dintre semilunar şi capul osului mare.** La început, există aceeaşi mişcare de hiperextensie a pumnului însoţită de torsiune. Torsiunea destabilizează primul rând. Asocierea înclinaţiei cubitale dă naştere unei mişcări de **supinaţie intracarpiană** şi leziunile pornesc **dinafară-înăuntru** (din articulaţia scafolunară). Hiperextensia şi torsiunea se pot asocia cu o înclinaţie radială şi deci o **pronaţie intracarpiană** şi în acest caz leziunile debutează **dinăuntru-înafară** (în articulaţia piramidolunară). Oricum ar fi, ele urmează **linia de luxaţie** descrisă de Wagner. La partea internă sediul leziunilor rămâne mereu acelaşi, pe când extern, unde se găseşte scafoidul ce

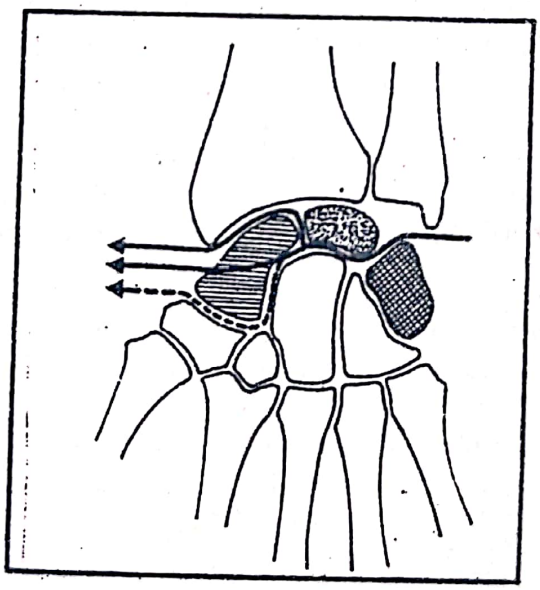

Fig. 2.36. Linia de luxaţie Wagner cu cele trei variante posibile

aparţine ambelor rânduri, linia poate trece la polul superior al scafoidului, prin mijlocul scafoidului sau, excepţional, îi înconjoară polul distal (fig. 2.36.). După Mayfield (1980) destabilizarea carpului poate fi gradată în patru stadii: primul este disociaţia scafolunară, al doilea cea capitolunară, al treilea piramidolunară iar în stadiul patru apare luxaţia (fig. 2.37.). Luxaţia se poate reduce spontan.

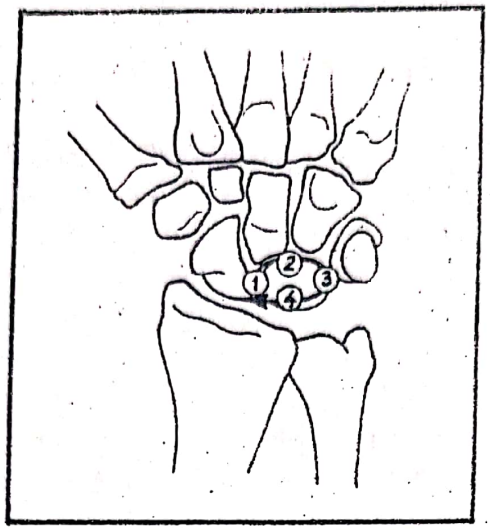

Fig. 2.37. Mecanismul luxațiilor perilunare posterioare și cele patru stadii ale destabilizării carpului

Singurul element care descoperă ulterior gravitatea lezională este prezența unei fracturi cu ușoară deplasare a scafoidului. Dacă luxația este surprinsă înainte de reducere, există două variante posibile privind direcția de deplasare a osului mare: osul mare se deplasează **înapoia semilunarului** sau **semilumarul este enucleat anterior**. Prima variantă poartă denumirea de **luxație retrolunară a carpului** (fig. 2.38.a) iar cea de-a doua, **luxație anterioară a semilunarului** (fig. 2.38.b). După locul de trecere a liniei Wagner există subtipuri ale acestor două variante: **luxație retrolunară** în care sub radius **rămâne și polul superior al scafoidului** (luxație transscaforetrolunară a carpului, frecventă - fig. 2.38.c) sau **luxație anterioară** a semilunarului **acompaniat de polul superior al scafoidului** (fig. 2.38.d). Diferențierea între cele două variante principale pare a

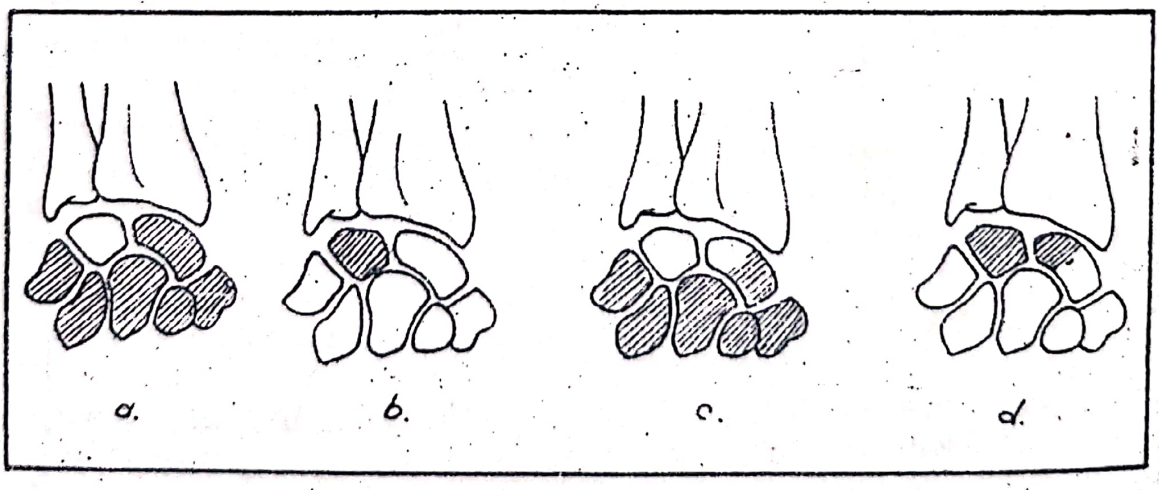

Fig. 2.38. Varietăți de luxații și fracturi-luxații perilunare

fi puțin artificială deoarece se consideră că există o filiație din punct de vedere al mecanismului de producere între luxația posterioară a carpului și cea anterioară a semilunarului (fig. 2.39.). Din acest punct de vedere, luxația anterioară a semilunarului este numai ultimul timp al unei luxatii posterioare a carpului (Witvoiet și Allien).

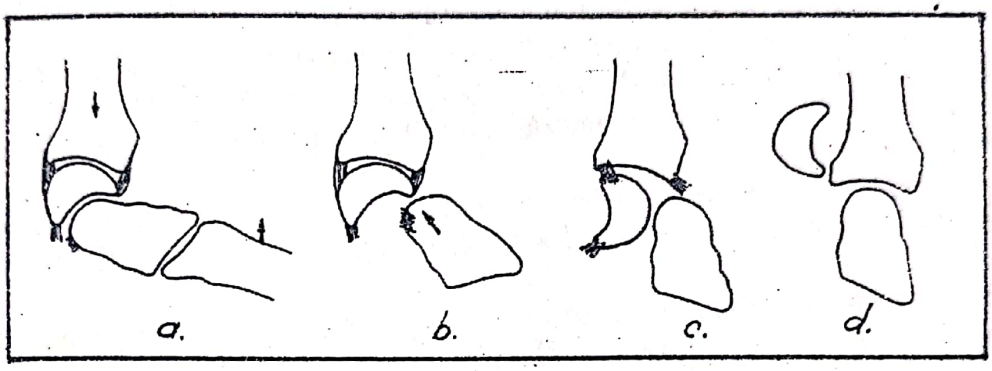

Fig. 2.39. Concepția clasică a mecanismului luxațiilor carpului. Trecerea de la luxația retrolunară a carpului la luxația anterioară a semilunarului: a-hiperextensia pumnului; b-luxație retrolunară; c-luxație anterioară a semilunarului (rotație de 90 °); d- luxație anterioară a semilunarului (rotație de 270 °)

Simptomatologie. Vom descrie separat aspectele clinice din entorse, din luxațiile perilunare și din fracturile-luxații.

Indiferent de gradul lezional, aflăm din interogatoriu că bolnavul a căzut sprijinindu-se pe mâna în extensie. **Subiectiv,** acuză dureri la nivelul pumnului.

În cazul **entorselor, sediul durerii** trebuie să fie atent localizat pentru a obține primele informații diagnostice. Durerile pot fi situate pe marginea dorsală a epifizei radiale, extern (scafoid), dorsal și median (semilunar) sau dorsal și intern (piramidal) în cazul entorselor prin impactare. Durerea precisă pe fața posterioară a pumnului cu sediul scafolunar sau piramidolunar conduce spre diagnosticul de entorsă a primului rând. Puncte dureroase anterioare pot fi descoperite în entorsele mediocarpiene iar entorsele rândului distal se manifestă prin puncte dureroase palmare cu sediul scafotrapezian, la baza policelui pe creasta trapezului, la un lat de deget sub piziform, sau prin apariția durerii în flexia palmară contrariată.

Luxațiile perilunare au de obicei o **simptomatologie evidentă**. Tabloul clinic clasic este evocator atunci când întâlnim "mâna bătută în cuie" sau "mâna înțepenită" în care durerile, foarte vii, împiedică orice mișcare a pumnului și a degetelor. Pumnul este fixat într-o poziție de ușoară flexie și se observă o deformare constând în îngroșarea diametrului anteroposterior și aspectul de "dos de furculiță" cu sediul mai distal decât în fracturile Pouteau Colles. În luxația anterioară a semilunarului întinderea tendoanelor flexoare pe "căluşul" osului luxat dar și iritația nervului median realizează un aspect particular al degetelor.

denumit "mână de justiție". Durerea iradiază pe traiectul de distribuție a nervului median. Palparea feței anterioare a pumnului este dureroasă și dacă examinarea are loc imediat după accident se poate identifica chiar semilunarul luxat. Mai târziu, edemul regional maschează deformările iar detaliile oferite de palpare se estompează. Trebuie cunoscut și faptul că simptomatologia în luxațiile perilunare **poate să nu fie evidentă** și în acest fel ne explicăm de ce o treime dintre luxații nu sunt descoperite în cursul primului examen clinic.

Fracturile-luxații. La semnele clinice descrise anterior (de entorsă sau luxație), se adugă și semnele de fractură (ale scafoidului, de regulă). Cum aceste semne sunt de probabilitate, diagnosticul de fractură se stabilește numai în urma examenului radiografic.

Examenul radiologic este de interes capital, atât în cazul leziunilor ligamentare cât și a celor osoase. Există o gradație a aspectelor radiografice în sensul că:

- **entorsele ușoare nu au corespondent radiografic** și diagnosticul rămâne a fi stabilit în exclusivitate pe baza semnelor clinice;
- **entorsele grave** antrenează o **instabilitate acută** a pumnului care devine manifestă în cursul unor mișcări forțate, pe **clișee dinamice**; în entorsele grave cu mici subluxații nereduse, instabilitatea subluxației este **permanentă (statică)**, și este vizibilă pe incidențele radiografice standard;
- **luxațiile** ca și **fracturile** au semne radiografice certe ce constau fie în pierderea raporturilor articulare normale, fie în întreruperea continuității osoase.

Instabilitățile descrise mai sus, numite **instabilități acute primare**, trebuiesc deosebite de **instabilitățiile acute secundare** ce apar ca urmare a calusului vicios a fracturilor extremității inferioare a radiusului, extremității inferioare a cubitusului sau a unor malformații ale articulației radiocubitale inferioare (ex. boala Madelung).

Pentru a sesiza o instabilitate primară (dinamică sau statică) se pornește de la aspectele normale. Pe clișeul din profil (neutru) al pumnului normal, radiusul, semilunarul și osul mare sunt aliniate pe același ax (fig. 2.40.). Segmentul intercalat (semilunarul) este în acest caz **stabil** pe capul osului mare: unghiul



Fig. 2.40. Radiografie din profil a pumnului normal: radiusul, semilunarul și osul mare sunt aliniate pe același ax

scafolunar măsoară în medie 45° (între 30 și 60°) (fig. 2.41.a), iar linia L care unește cele două coarne ale semilunarului este perpendiculară pe axul radiusului (fig. 2.41.b) și se proiectează deasupra tuberculului scafoidului.

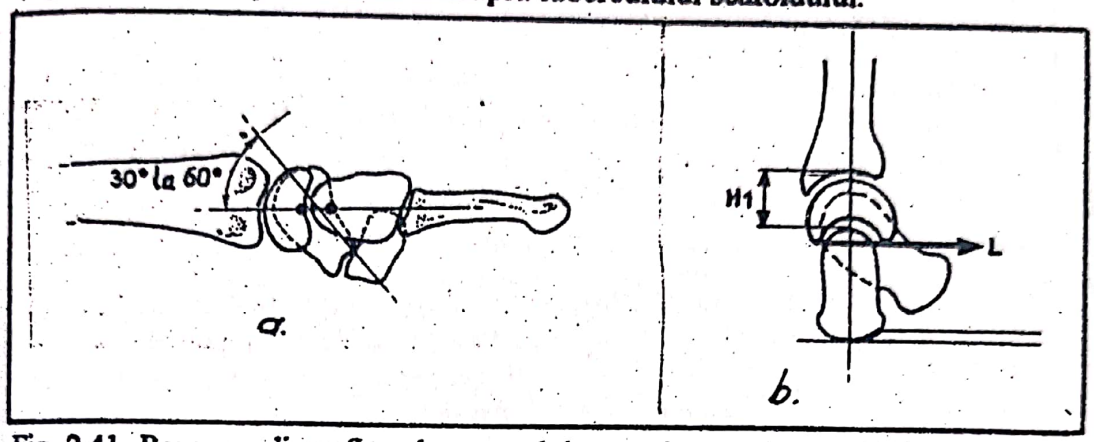

Fig. 2.41. Repere radiografice ale pumnului normal: a-unghiul scafolunar normal; b-linia L care unește cele două coarne ale semilunarului este perpendiculară pe axul radiusului; semilunarul își interpune înălțimea sa (H_1) între radius și osul mare

În cazul instabilităților carpiene primare sensul deplasării segmentului intercalat (semilunarul) poate fi dorsal sau ventral. Situația mai **frecventă** este cea a **instabilității dorsale** în care segmentul intercalat (intermediar), semilunarul, își orientează **fața sa inferioară posterior**. Instabilitatea dorsală a segmentului intercalat cunoscută în literatură sub numele de DISI (Dorsal Intercalated Segment Instability) se caracterizează prin următoarele modificări față de aspectul radiografic normal:

- **segmentul intercalat** (semilunarul) a pierdut stabilitatea pe capul osului mare și privește, cu fața sa inferioară, **posterior** (extensie) și unghiul scafolunar este mai mare de 60° (fig. 2.42.a);
- radiusul, semilunarul și osul mare nu mai sunt aliniate pe același ax; modificarea constă în faptul că **axul metacarpian - os mare este translat posterior** pe o oarecare distanță (fig. 2.42.b);
- **scafoidul s-a orizontalizat** (flectat) și linia bilunară care unește coarnele semilunarului - linia L) se proiectează în plin tubercul scafoidian (fig. 2.42.b).

Explicația acestor modificări contstă într-o **disociere scafolunară** (prin ruptura ligamentului scafolunar) în așa fel încât cele două oase, care se deplasau în același sens, se mișcă de această dată în sensuri diferite. Ca urmare a basculării anterioare a semilunarului, acesta își interpune cornul posterior (mai puțin înalt decât corpul) între radius și capul osului mare. În acest fel osul mare ascensionează cu o anumită distanță (fig. 2.42.b).

Mult mai rar, întâlnim **deplasarea ventrală** a segmentului intercalat, cunoscută în literatură sub numele de VISI și caracterizată prin faptul că semilunarul privește cu suprafața sa inferioară, concavă, **anterior** (în flexie) iar

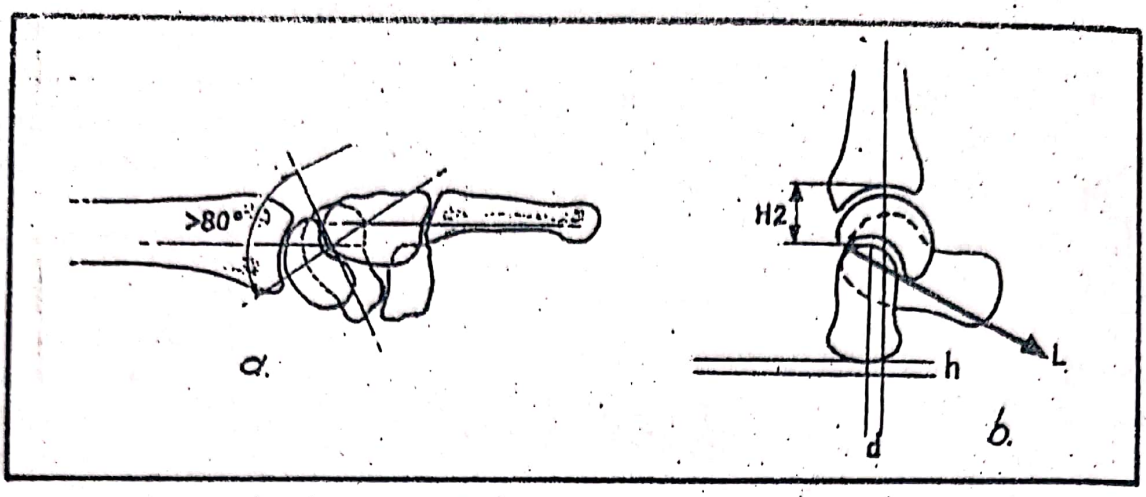

Fig. 2.42. Aspecte radiografice în DISI: a-unghiul scafolunar este mai mare de 60°; b-axul metacarpian-os mare este translat posterior pe distanța d; linia bilunară (L) se proiectează în plin tubercul scafoidian; osul mare este ascensionat cu distanța h; H_2 reprezintă noua înălțime (mai mică) a semilunarului

unghiul scafolunar se micşorează sub 30° (fig. 2.43.). Explicația acestei instabilități este **disocierea piramidolunară** (prin ruptura ligamentului piramidolunar) în așa fel încât extensia piramidalului (coborârea lui pe osul cu cârlig) nu se mai transmite primelor două oase, care rămân în flexie.

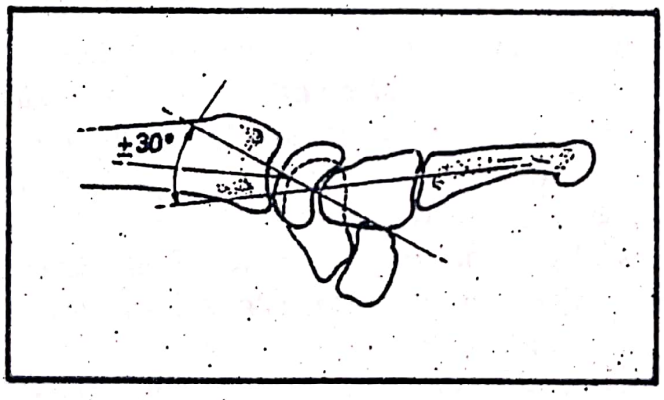

Fig. 2.43. Modificări radiografice în VISI: unghiul scafolunar este mai mic de 30°

Pe lângă aceste aspecte, examenul radiografic mai oferă şi alte informații cum ar fi: diastazisul scafolunar de peste 3mm (semnul Terry- Thomas), aspectul scurtat al scafoidului orizontalizat cu imaginea "în inel", aspectul triunghiular al semilunarului sau pierderea contactului dintre semilunar şi osul mare (în luxații). Examenul radiografic descoperă şi fracturile asociate: stiloida radială, scafoidul, osul mare, piramidalul sau sindromul fracturar naviculo-capitat (Stein şi Siegel 1956) cc constă dintr-o asociere a fracturii scafoidului cu una a polului proximal al osului mare.

Complicații. Nedescoperirea instabilităților acute şi persistența unor destabilizări intracarpiene permanente (statice) conduce la apariția **instabilităților cronice**, care se manifestă în **plan clinic** printr-o triadă

simptomatică (dureri la nivelul pumnului, lipsa forţei şi senzaţia de resort în poziţii forţate) ce poartă numele de "pumn în resort" şi la care radiografia descoperă aceleaşi deplasări ale segmentului inermediar în sens dorsal (DISI) sau ventral (VISI).

Tratament

Entorsele benigne, în care nu există pericolul de instabilizare pe viitor a carpului, se tratează funcţional: o scurtă imobilizare urmată de reeducare.

Entorsele grave În cazul în care instabilitatea apare numai pe clişee dinamice, vor fi tratate printr-o simplă imobilizare prin aparat gipsat antebrahipalmar, pentru 6 săptămâni.

În entorsele grave cu subluxaţii şi instabilitate statică, conduita variază după tipul instabilităţii, prezenţa sau absenţa fracturii de scafoid.

În **luxaţiile pure,** descoperite precoce, metodele ortopedice, ce constau în reducerea luxaţiei şi imobilizare, sunt adesea suficiente (fig. 2.44.).

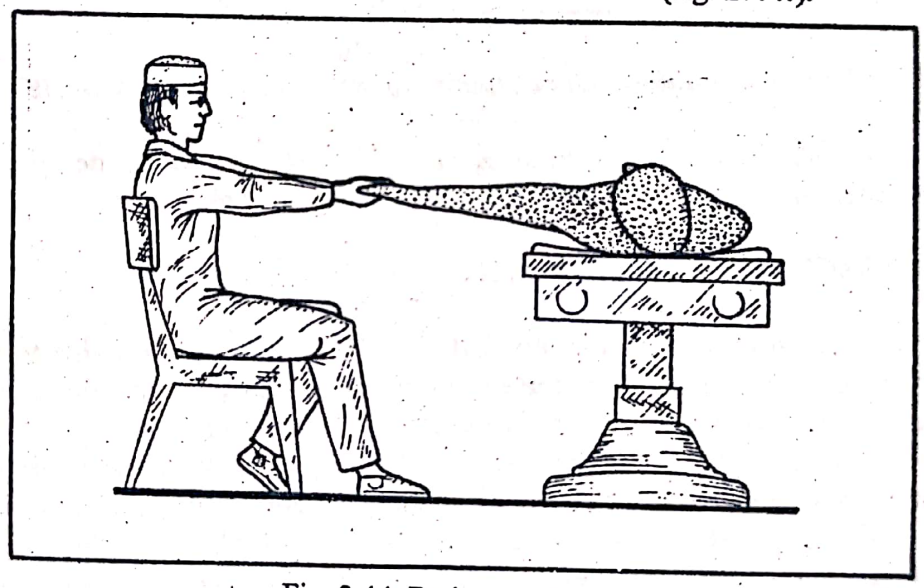

Fig. 2.44. Reducerea luxaţiei

În **luxaţiile-fracturi** se reduce mai întâi ortopedic luxaţia şi, pentru a evita pseudartroza (favorizată de micromişcările datorate instabilizării ligamentare şi osoase), se preferă osteosinteza fracturii (broşaj sau înşurubare).

În luxaţiile pure **care nu se reduc** sau luxaţiile reduse în care se **descoperă o instabilitate intracarpiană,** se indică intervenţia chirurgicală pentru reducerea luxaţiei, pentru stabilizare scafolunară, piramidolunară şi se tentează sutura ligamentelor.

În **instabilităţile cronice,** înainte de apariţia artrozei, se indică intervenţia chirurgicală vizând reducerea scafoidului orizontalizat şi fixarea acestei reduceri şi stabilizarea coloanei intermediare (tenodeze sau capsulodeze - fig. 2.45.).

După **apariţia artrozei** tratamentul chirurgical nu oferă prea multe

Scanned with OKEN Scanner

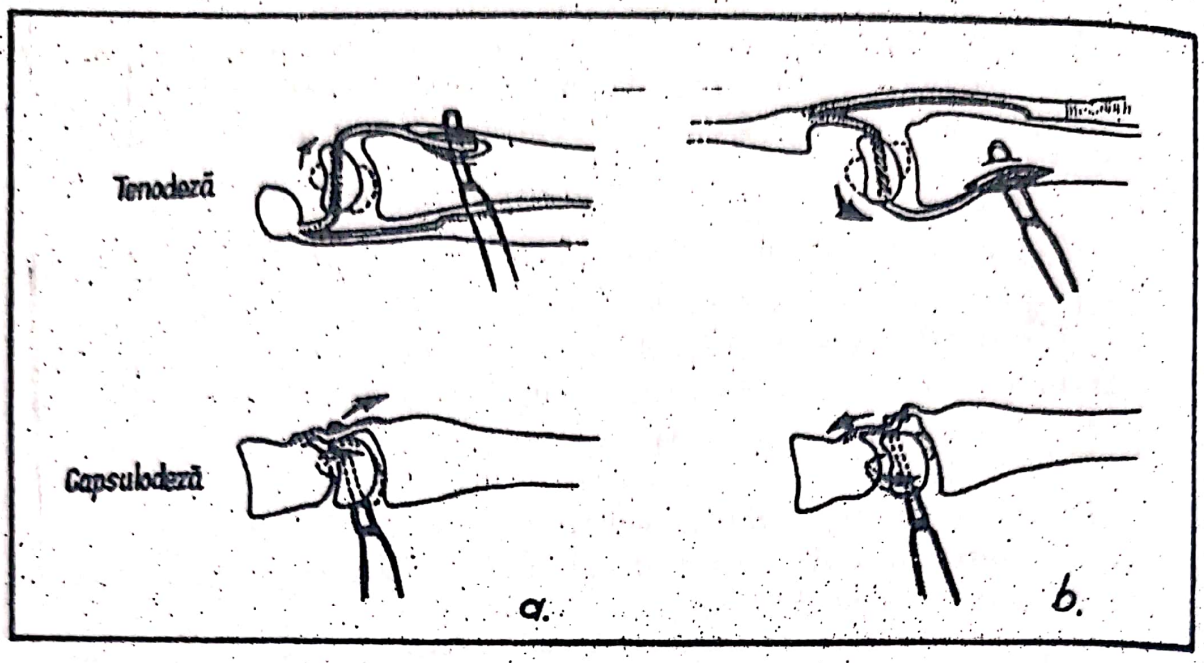

Fig. 2.45. Tenodeze sau capsulodeze pentru corecția: a-VISI; b-DISI

satisfacții (stiloidectomie, artrodeză intracarpiană, artrodeză de pumn sau artroplastie) și de aceea se indică adesea un tratament conservator.

FRACTURA SCAFOIDULUI CARPIAN

Scafoidul face parte din coloana externă, mobilă, a carpului și această mobilitate îl face vulnerabil în unele circumstanțe. Fractura scafoidului este una dintre fracturile frecvente (75-80 %) ale oaselor carpiene. Fractura se poate solda cu o destabilizare intracarpiană de natură osoasă; în unele circumstanțe se adaugă și una ligamentară, prin legăturile scafoidului cu semilunarul și cu radiusul.

Mecanismul de producere al fracturilor de scafoid nu este unic.

- **Fracturile polului proximal** corespund unor **smulgeri** (prin intermediul ligamentului scafolunar interosos), smulgere ce apare în cursul unei mișcări de **hiperextensie forțată nesprijinită.**
- **Fractura polului distal** se produce prin **compresiune** iar tuberculul scafoidian se fracturează prin smulgere (prin intermediul ligamentului inelar anterior al carpului).
- **Corpul scafoidului** se fracturează în două maniere: 1) în cursul căderilor cu sprijin pe mâna în **hiperextensie și înclinație cubitală**, scafoidul este strivit între radius și trapez și se fracturează (prin forfecare) la nivelul zonei slabe (istmul). În continuare, traiectul de fractură se deschide la partea anterioară și pot apare leziuni ligamentare scafolunare, cu instabilizarea dorsală a semilunarului (fracturi instabile ale scafoidului); 2) a doua posibilitate este reprezentată de căderea cu sprijin pe mâna în **hiperextensie și înclinație radială**. În această poziție toate forțele se concentrează pe scafoid și fractura care va rezulta este

totdeauna **stabilă**, fără leziuni ligamentare.

Clasificarea fracturilor şi explorarea radiografică. Există mai multe clasificări ale fracturilor scafoidului carpian. Russe şi Trojan împart fracturile în funcţie de **sediul traiectului** în proximale (20%), istmice (70%) şi distale (10%); o altă modalitate de clasificare ar fi după **direcţia traiectului** faţă de axul osului: fracturi oblice, orizontale sau verticale; în funcţie de **deplasare** întâlnim fracturi nedeplasate (acompaniază entorsele pumnului) şi fracturi deplasate (însoţind deobicei luxaţiile). Schernberg propune o nouă clasificare în funcţie de **reperele anatomoradiografice importante** (fig. 2.46.), împărţind fracturile în 6 varietăţi. Remarcăm frecvenţa mare (82%) a fracturilor mijlocii (II, II, şi IV) dar şi o predominenţă a fracturilor distale (V şi VI - 14%) faţă de cele proximale (I şi II - 4%) - tab. 2.1.

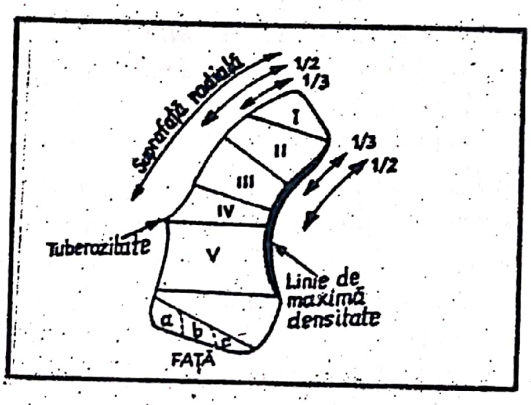

Fig. 2.46. Varietăţi anatomice ale fracturilor scafoidului

Varietăţi	Frecvenţă	
I (polară)	4%	
II (corporeală înaltă)	82%	20%
III (corporeală joasă)		31%
IV (transtuberozitară)		31%
V (a bazei)	8%	
VI (a tuberculului distal)	6%	

Tab. 2.1. Frecvenţa celor şase varietăţi de fractură a scafoidului (Schernberg, 1984)

Scanned with OKEN Scanner

În Europa se admite (după Schernberg) că pentru examenul radiografic complet al scafoidului carpian sunt necesare **patru incidenţe standard**: faţă, cu pumnul flectat, profil şi două incidenţe oblice la 45° (oblică radială şi oblică cubitală). În caz de **dubiu,** clasicii recomandau repetarea radiografiei la 8-14 zile. Autorul optează pentru **explorarea dinamică în urgenţă**, ce constă în efectuarea a două clişee, unul în înclinaţie cubitală forţată şi la doilea în flexie dorsală forţată. În acest fel, fractura devine evidentă şi nu vor mai fi necesare investigaţii mai laborioase (tomografie, TDM).

Stabilitatea carpului în fracturile scafoidului. Unele fracturi ale regiunii mijlocii (II, II, şi IV), deplasate, se însoţesc de instabilizarea carpului având două origini:

- **în fracturile deplasate fără leziuni ligamentare**, deplasarea prin angulaţia focarului de fractură aşează automat semilunarul, care urmează bascula fragmentului proximal, cu faţa sa inferioară dorsală (DISI). Aceast fel de **instabilizare uşoară se numeşte adaptativă** şi se corectează odată cu reducerea focarului de fractură (fig. 2.47.);

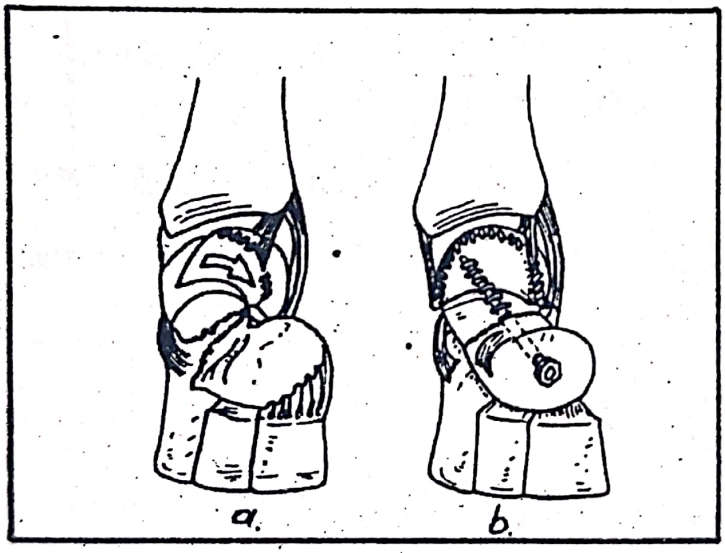

Fig. 2.47. Fractura scafoidului cu angulaţie ce antrenează DISI adaptativă (a); reducerea fracturii scafoidului determină reducerea DISI (b)

- **în fracturile deplasate însoţite de leziuni ligamentare,** aceeaşi poziţie a semilunarului este explicată prin existenţa rupturilor ligamentare perilunare; în aceste cazuri reducerea scafoidului lasă să persiste deplasarea semilunarului, fapt pentru care se indică, după osteosinteza scafoidului, o manevră de corecţie a deplasării.

Examen clinic. La interogatoriu bolnavul descrie circumstanţele accidentului (cădere pe mâna în hiperextensie) şi acuză dureri şi un oarecare grad de impotenţă fucţională a pumnului.

Semnele clinice obiective sunt sărace şi deseori fractura trece neobservată.

Un examen atent poate decela o discretă tumefacţie şi existenţa unor dureri la apăsare la nivelul tabacherei anatomice. Există deasemenea dureri la mobilizarea şi presiunea în ax a policelui. Dorsiflexia pumnului ca şi prehensiunea sunt însoţite de dureri la partea externă a carpului.

Pentru aceste motive diagnosticul fracturii de scafoid carpian este, mai ales, radiografic. Examinarea se face după schema descrisă anterior (un set de 4 radiografii standard) şi se va nota prezenţa sau absenţa deplasărilor şi instabilităţilor intracarpiene.

Complicaţii. Necroza avasculară, pseudartroza şi osteoartrita pumnului sunt complicaţiile majore ale fracturii de scafoid.

Tratament

■ **Tratamentul fracturilor recente**. O indicaţie terapeutică corectă într-o fractură completă, situată în porţiunea mijlocie a osului, va ţine cont de gradul de deplasare al fracturii şi de răsunetul traumatismului asupra stabilităţii intracarpiene.

În **fracturile scafoidului fără deplasare**, tratamentul este simplu şi bine codificat. Problema nu este decât aceea a **descoperirii fracturii,** deoarece 70% dintre pseudartroze sunt urmarea unor fracturi fără deplasare, nediagnosticate iniţial. Repetarea setului radiografic după 8 zile (Watson Jones) sau efectuarea încă de la început, în caz de dubiu, a clişeelor dinamice (Schernberg) permit evitarea erorilor de diagnostic. Fracturile fără deplasare ale scafoidului carpian se tratează **ortopedic** prin imobilizarea cu aparat gipsat, deasupra cotului şi care cuprinde şi falanga proximală a policelui, pentru o perioadă de 10 săptămâni. La scoaterea aparatului gipsat se repetă examinarea radiografică şi dacă se constată începutul consolidării pumnul va fi lăsat liber; calusul apare în lunile următoare. Un procent de 95% dintre fracturile fără deplasare urmează această evoluţie favorabilă. Există în 5% din cazuri şi posibilitatea ca fractura să fie încă vizibilă şi în acest caz se prelungeşte imobilizarea (eventual sub cot) pentru încă 6 săptămâni. După scurgerea acestui interval (4 luni) evoluţia se poate face în trei direcţii: 1. spre vindecare; 2. spre întârziere în consolidare (resorbţie osoasă şi cavitaţie în jurul traiectului) sau 3. spre pseudartroză (traiectul de fractură rămâne vizibil). În această ultimă eventualitate trebuie să acceptăm că la stabilirea diagnosticului s-a strecurat o eroare (fractura a fost însoţită de o leziune ligamentară nediagnosticată).

Sunt considerate **fracturi deplasate** cele care la nivelul traiectului de fractură, situat în porţiunea mijlocie, prezintă o îndepărtare de **peste 1mm**. În această categorie de fracturi se suspectează posibilitatea existenţei unor lziuni ligamentare şi pentru a le exclude sunt necesare radiografii dinamice. Cu această ocazie vom constata faptul că majoritatea fracturilor deplasate sunt **fără leziuni ligamentare**. În acest caz tratamentul ortopedic ar conduce la pseudartroză în 90% din cazuri şi este indicat **tratamentul chirurgical,** ce constă în reducerea fracturii şi osteosinteză solidă cu compresiune (fig. 2.48.a). Se preferă

osteosinteza clasică cu șurub iar șurubul Herbert (cu dublu pas și fără cap - fig. 2.48.b) este materialul cel mai performant. O variantă posibilă este fixarea cu una sau două broșe, dar în acest caz imobilizarea postoperatorie este mai lungă (până la 12 săptămâni).

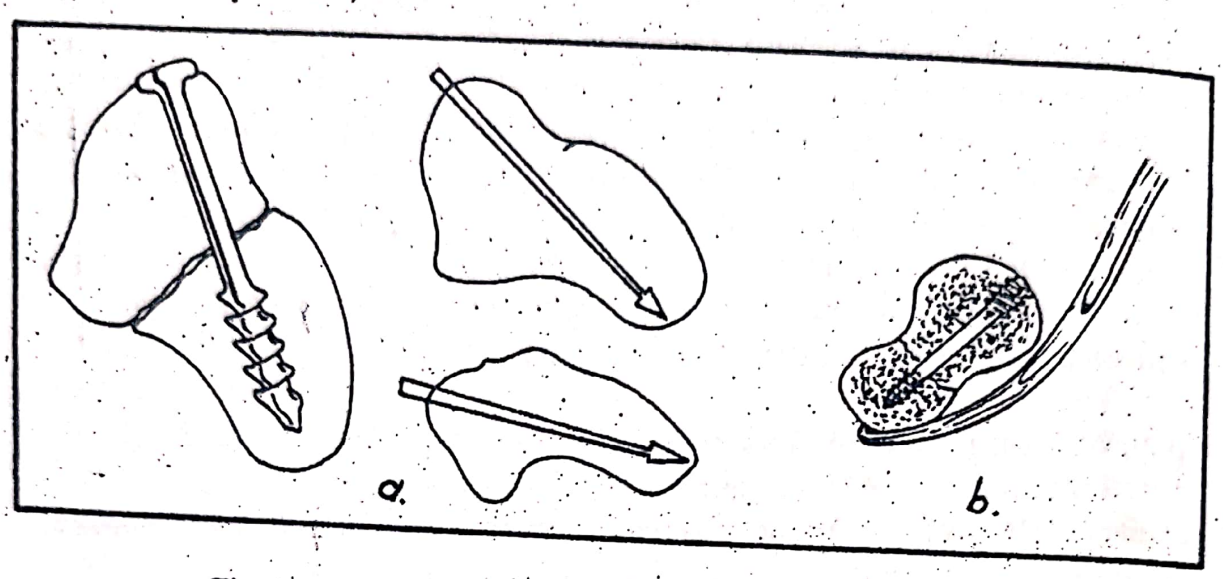

Fig. 2.48. Modalități de osteosinteză în fracturile scafoidului

În cazul în care, ca urmare a radiografiilor dinamice preoperatorii se constată și **existența leziunilor ligamentare** (luxație redusă), atunci după **osteosinteza scafoidului** (după aceleași principii ca mai sus) va fi necesară și **stabilizarea coloanei intermediare** (tenorafii, tenodeze, capsulodeze, broșaj intracarpian sau broșajul semilunarului la radius).

■ **Tratamentul complicațiilor.** În tratatele clasice se obișnuiește să se discute tratamentul fiecărei complicații în parte. Bazându-se pe noțiunea de evolutivitate (care trebuie înțeleasă ca o agravare progresivă în timp a leziunilor inițiale) și pe cea de insuficiență a mijloacelor terapeutice, atunci când necroza și artroza sunt prezente, J. Y. Alnot (1988) încearcă să cuprindă într-o clasificare unică, în patru stadii, toate complicațiile. În acest fel, va fi posibilă compararea rezultatelor tratamentului pseudartrozelor, dezaxărilor, necrozelor și artrozelor. Între primul și ultimul stadiu există un interval de 5-6 ani. În primele trei stadii ale clasificării sunt cuprinse pseudartrozele fără necroza fragmentului proximal.

STADIUL I
PSEUDARTROZĂ RECENTĂ STABILĂ
•forma osului nemodificată (pseudartroză liniară)
•nu este însoțită de leziuni ligamentare

*În **primul stadiu** se încadrează **pseudartrozele recente** (6-8 luni), fără instabilitate intracarpiană (**forma osului nu este modificată - pseudartroză liniară**). În acest caz nu există leziuni ligamentare.*

*În **stadiul al doilea** sunt încadrate pseudartrozele cu geode și resorbții osoase, care într-un prim timp (II A) nu modifică forma osului și în acest fel*

carpul rămâne stabil; dacă nu sunt tratate, acestea vor evolua spre modificarea formei osului și apariția mobilității în focarul de pseudartroză, de unde rezultă instabilitatea intracarpiană și apariția artrozei debutante (IIB).

STADIUL II
PSEUDARTROZĂ
II A STABILĂ
- mici modificări de formă datorate:
-geodelor și resorbției în focar (pseudartroză geodică) și
-ascuțirea stiloidei radiale
- fără leziuni ligamentare

II B MOBILĂ
- modificări de formă prin persistența și dezvoltarea geodelor și zonelor de resorbție
- apare instabilitatea osoasă (adaptativă)
- artroză debutantă stiloscafoidiană

STADIUL III
PSEUDARTROZĂ
III A DEPLASATĂ
- mobilitatea în focar a condus la deplasare:
- reductibilă, la început
- fixă, mai târziu
- se menține artroza debutantă

III B DEPLASATĂ FIXĂ
- cu artroză gobală

STADIUL IV
IV A PSEUDARTROZĂ cu NECROZĂ și DEZAXARE

IV B PSEUDARTROZĂ cu NECROZĂ, DEZAXARE și ARTROZĂ (localizată sau globală).

Stadiul al treilea *constă în agravarea instabilității, deplasarea în focarul de pseudartroză, deplasare reductibilă, care se transformă în una fixă, cu apariția artrozei limitate (III A) sau globale (III B).*

Primele trei stadii evolutive ale pseudartrozei nu comportă și asocierea cu necroza ceea ce nu înseamnă că nu există, de la început, o hipovascularizație a fragmentului proximal, care explică și lipsa consolidării osoase. Prezența unor densificări a polului proximal sunt considerate, la început, tranzitorii și regresive. Pentru afirmarea cu certitudine a diagnosticului de necroză, preoperator, se poate recurge la explorări moderne (TDM și RMN). Prin TDM se compară densitatea polului proximal cu cea a oaselor vecine (interpretarea în favoarea necrozei poate fi eronată având în vedere demineralizarea regională). RMN permite constatarea unei hipodensități a polului proximal, care este revelatoare. Diagnosticul devine simplu intraoperator când se constată că fragmentul proximal nu este vascularizat (nu sângerează).

În ***al patrulea stadiu*** *sunt cuprinse* ***pseudartrozele vechi,*** *asociate cu* ***necroza fragmentului proximal.*** *Este vorba de necroză și pseudartroză mobilă și instabilitate (IV A), situație care va dezvolta o artroză parțială și apoi globală a pumnului (IV B).*

Tratamentul pseudartrozelor *diferă după stadiul evolutiv în care au fost surprinse leziunile.*

În pseudartrozele cu fragment proximal viabil (stadiile I, II, și III A) este indicată reconstrucția scafoidiană

urmată eventual și de corectarea instabilității.

***Reconstrucția scafoidiană** se obține prin înșurubare cu compresiune în focar (stadiul I) sau cu grefon corticospongios după tehnica Matti-Russe (IIA) .*

***Corectarea instabilității** devine necesară în stadii mai avansate (II B și III A). În aceste stadii, modificările de formă ale scafoidului sau leziunile ligamentare se traduc printr-o instabilitate dorsală a semilunarului. Dacă instabilitatea este pur osoasă (adaptativă) atunci reducerea (deplicaturarea) osului corectează automat și dezaxarea. Dacă la componenta osoasă a instabilității se adaugă și leziuni ligamentare vechi, care fixează semilunarul, tehnica intervenției urmează un protocol diferit. Se începe cu așezarea semilunarului în poziție corectă, folosind artificiul descris de Linscheid (fig. 2.50.b), urmează reducerea (deplicaturarea) focarului de pseudartroză (fig. 2.50.c) și numai în final se încastrează în golul rezultat un grefon corticospongios după tehnica Matti-Russe (fig. 2.2.50.d).*

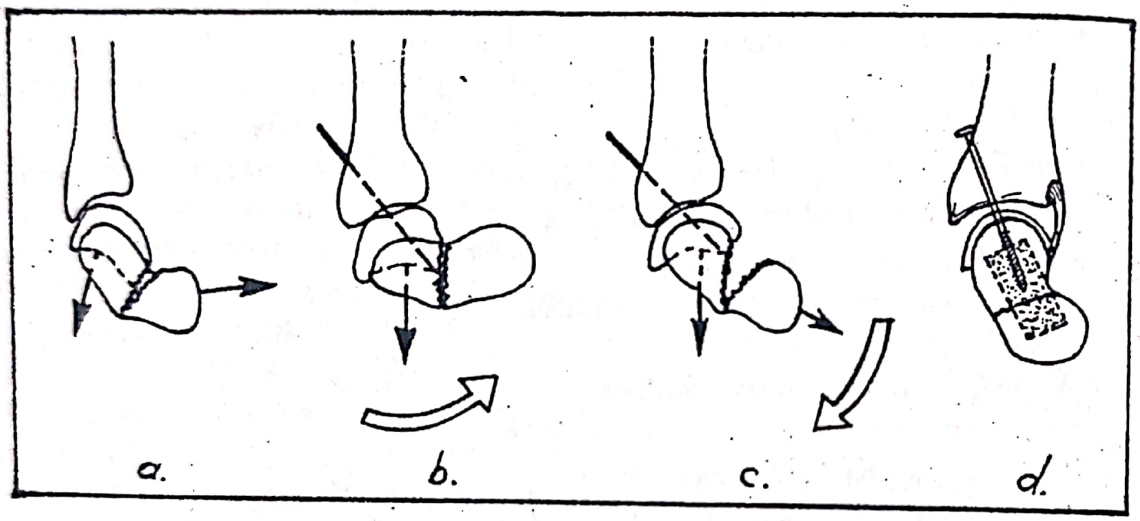

Fig. 2.50. a-pseudartroză a scafoidului cu leziuni ligamentare vechi; b-așezarea semilunarului în poziție corectă (prin flexie palmară); c-reducerea focarului de pseudartroză; d-încastrarea unui grefon corticospongios (fixat cu un șurub) și ligamentoplastie radiolunară

***Grefele osoase pediculate** (recoltate din tuberculul anterior al scafoidului, având ca pedicul scurtul abductor al policelui sau din radius, pediculate pe fascicolul inferior al pătratului pronator) sunt tehnici dificile care obțin consolidarea în 85% din cazuri, dar se soldează cu limitări ale mobilității și sunt mai puțin folosite în prezent.*

***Pseudartrozele cu fragment proximal necrozat** (III B și IV). În stadiul III B **semnele de necroză sunt incerte**. Putem recurge, în unele cazuri, la aceleași indicații ca și în stadiul III A dar rezultatele vor fi grevate ,în acest caz, de prezența artrozei. În stadiul IV indicația va ține cont mai ales de acuzele clinice. La bolnavii cu conflict stiloscafoidian este indicată stiloidectomia economică; în cazul pumnului dureros se practică denervarea sau operația Bentzon (scafoidectomie parțială și umplerea golului rămas cu tendonul micului palmar, asociată cu artrodeză capitolunară): rezecția primului rând a oaselor carpiene, care salvează mică mobilitate, se indică pentru anumite profesii sau la femei; artrodeza totală*

Scanned with OKEN Scanner

radiocarpiană este recomandată la muncitorii de forță. Implantul de silicon este condamnat pentru siliconitele precoce și rămâne o indicație posibilă la vârstnici.

Din cele expuse mai sus reiese că, pe măsură ce timpul avansează, crește complexitatea intervențiilor iar reconstrucția și axarea duc la persistența modificărilor artrozice. Intervenția precoce, odată cu descoperirea pseudartrozei, are șanse de vindecare. Intervențiile în stadiile tardive nu pot spera decât la unele ameliorări ale durerilor sau mobilității. Pentru acest motiv, în stadiul IV se va lua în considerare un tratament medical, în defavoarea celui chirurgical.

LUXAȚIA TRAUMATICĂ A ȘOLDULUI

Luxația de șold constă în deplasarea capului femural din cavitatea cotiloidă, deplasare care survine ca urmare a unor traumatisme importante.

Etiologie. În ceea ce privește frecvența, luxațiile șoldului sunt rare. Condițiile de producere sunt întrunite în cazul accidentelor de circulație (64%). Mai expuși la acest fel de accidente sunt bărbații (76%), având vârsta cuprinsă între 20-45 ani.

Mecanismul de producere. Traumatismul surprinde articulația într-o anumită atitudine. Luxația șoldului apare ca urmare a unui **mecanism indirect** care acționează asupra **coapsei flectate** și aflată în diferite grade de **adducție - abducție**. Impactul poate acționa din **direcție anterioară** (frecvent) sau posterioară (rar). Accidentul de trafic este ilustrativ pentru traumatismul din direcție anterioară (lovirea genunchiului de tabloul de bord). Impactul transmis prin rotulă, articulația femuropatelară și femur ajunge la nivelul șoldului; capul femural este împins posterior (fig. 2.51.).

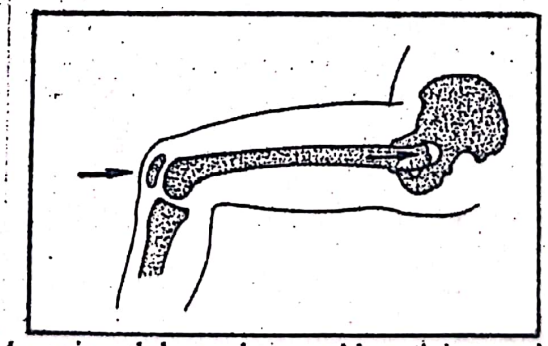

Fig. 2.51. Mecanismul de producere al luxației posterioare de șold

În funcție de gradul de adducție - abducție al coapsei flectate, există mai multe posibilități de apariție a luxației: dacă coapsa este în adducție, capul trece peste marginea posterioară a cotilului (luxație pură); când adducția diminuă, capul lovește peretele posterior al cotilului și îl fracturează pentru a putea ieși din cotil (luxație-fractură); în poziția de abducție ușoară, capul lovește cotilul, îl fracturează și numai după aceea se luxează (central, posterior); în abducție

accentuată, peretele anterior al cotilului se fracturează (luxație-fractură anterioară), iar în abducție maximă, capul trece peste marginea anterioară a cotilului (luxație pură anterioară). Există și posibilitatea ca impactul să acționeze din **direcție posterioară**, ca în accidentele din subteran, în care o bucată de rocă, din tavanul unei mine, cade pe regiunea sacrată și forțează bazinul, flectat și sprijinit pe articulațiile șoldului, în direcția anterioară. Capul femural se luxează posterior.

Anatomie patologică și clasificare. Capul femural, pentru a se elibera de rapoartele cu cotilul, trebuie să rupă, rând pe rând, mijloacele de contenție ale articulației: ligamentul rotund, capsula, mușchii periarticulari. Uneori leziuni osoase și cartilaginoase însoțesc luxația. Reamintim că vascularizația capului femural este asigurată de arterele retinaculare, care au un traiect intracapsular și subsinovial. Interesarea acestor artere explică de ce necroza capului femural face parte frecvent dintre complicațiile tardive ale luxației.

După ieșirea capului din cotil, acesta se poate deplasa cu o direcție regulată (tipică) sau haotic, cu **direcție neregulată (atipică).** Direcția de deplasare este în legătură cu integritatea sau ruptura ligamentului iliofemural descris de Bertin.

Prima eventualitate, a **luxațiilor regulate (tipice),** în care **ligamentul rămâne integru**, este și cea mai **frecventă**. În acest caz, ligamentul conduce ("ține în lesă") capul care se deplasează posterior sau anterior față de cotil. Marele trohanter, conform legii centrajului trohanterian și ancorat fiind de inserțiile musculare, rămâne în dreptul cavității cotiloide. Această situație (cap alunecat din cotil și mare trohanter rămas pe loc) antrenează o rotație a diafizei, internă în deplasările posterioare și externă în cele anterioare.

Luxațiile regulate posterioare (80%) pot fi **înalte, iliace**, capul femural fiind așezat în fosa iliacă externă și **joase, ischiatice**, în cazul în care capul se situează spre marea scobitură sciatică.

Luxațiile regulate anterioare (20%) prezintă la rândul lor două varietăți: **luxații înalte, pubiene** (capul este situat la nivelul ramurii orizontale a pubisului) sau luxații **joase, obturatorii** (capul este situat la nivelul găurii obturatorii). În drumul său, capul rupe și musculatura periarticulară. Sunt astfel interesați obturatorul intern, gemenii, pătratul crural în cazul luxațiilor posterioare și psoasul, pectineul, dreptul anterior în luxațiile anterioare.

A doua eventualitate de deplasare este cea **neregulată (atipică)** care este și mult mai rară. În aceste circumstanțe, capul se poate deplasa în orice loc din jurul cavității cotiloide și ocupă cele mai variate poziții: supracotiloidian, subspinos, suprapubian sau perineal.

Pe lângă leziunile ligamentare, capsulare și musculare descrise, se pot întâlni, din punct de vedere anatomopatologic, *leziuni osoase* și *cartilaginoase*.

Leziunile osoase interesează ambele componente ale articulației. La nivelul **cotilului** întâlnim cea mai frecventă varietate lezională ce constă în

detașarea unui fragment cotiloidian unic, situat în porțiunea mijlocie a peretelui cotiloidian posterior. Acest fragment respectă atât plafonul cât și cornul posterior. La nivelul **capului** poate exista o fractură situată în sfertul inferior (situație favorabilă) sau la polul superior, în zona portantă (situație defavorabilă). Mai rar, luxația se poate asocia cu o fractură a colului sau a diafizei femurale homolaterale.

Pe lângă aceste leziuni osoase, denumite luxații-fracturi, pot exista și **interesări cartilaginoase** la nivelul ambelor suprafețe articulare. Sunt invizibile radiografic, putând fi bănuite în cazul reducerilor excentrice dar pot fi descoperite prin TDM.

În funcție de aceste asocieri, Thompson și Epstein (1973) au clasificat luxațiile posterioare de șold în 5 tipuri: **tipul I** - luxații pure, **tipul II** - fractură-luxație cu fragment unic, **tipul III** - fractură-luxație cu cominuția fragmentului cotiloidian fracturat, **tipul IV** - în care luxația se asociază cu fractura plafonului acetabular și **tipul V** - luxații cu fracturi la nivelul capului. Clasificarea are importanță practică deoarece orientează asupra metodei de tratament adecvată.

Examen clinic. Recunoașterea luxației de șold este ușoară, prin analiza circumstanțelor accidentului și a atitudinii vicioase caracteristice (în cazul luxațiilor regulate).

Încă din **interogatoriu** notăm prezența unui accident de mare intensitate și energie (trafic, mină). Subliniem importanța examenului general, căruia îi revine rolul de a depista un politraumatism care impune manevre urgente de tratament.

Subiectiv, atunci când bolnavul este conștient, acuză durere vie la nivelul șoldului și, caracteristic, **impotență funcțională bruscă și totală**.

Relevante pentru diagnostic sunt, însă, **semnele obiective** și dintre acestea, elocventă este **atitudinea vicioasă a membrului inferior**, care, în luxațiile regulate poate fi de patru tipuri, în funcție de locul unde s-a plasat capul femural după ieșirea sa din cavitatea cotiloidă (fig. 2.52.). Așezarea în poziție iliacă (posterioară înaltă) determină **atitudinea de extensie, adducție și rotație internă** a coapsei, iar așezarea în poziție ischiatică (posterioară joasă) generează una dintre atitudinile cele mai sugestive, cu șoldul în **flexie, adducție și rotație internă**. În poziția pubiană (anterioară înaltă), șoldul se plasează în **extensie, abducție, rotație externă**, iar în cea obturatorie (anterioară joasă) apare o deformare evidentă în **flexie, abducție și rotație externă**. **Imposibilitatea** corecției acestor atitudini vicioase este, de asemenea, un argument în favoarea diagnosticului (atitudine vicioasă **fixă**) ca și palparea capului femural în afara cavității cotiloide (fosa iliacă externă, fesă, suprapubian, obturator).

În contextul clinic descris, celelalte semne (ascensiunea marelui trohanter, scurtarea sau alungirea membrului inferior) au o importanță secundară.

Recunoașterea luxațiilor de șold devine mai **dificilă** în cazul luxațiilor atipice sau în anumite asocieri lezionale.

Scanned with OKEN Scanner

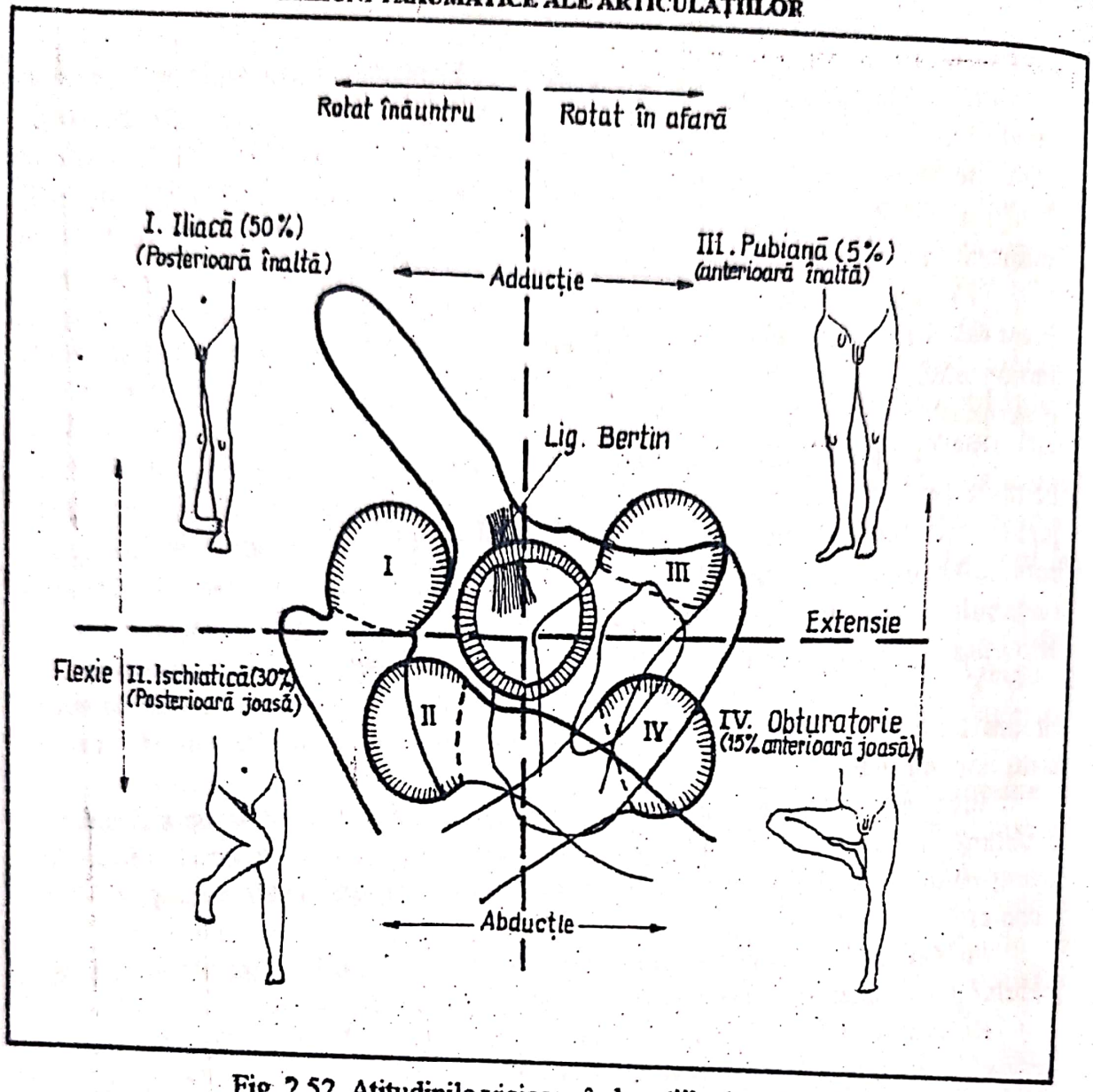

Fig. 2.52. Atitudinile vicioase în luxațiile de șold

În **luxațiile atipice**, examenului clinic îi revine rolul de a descoperi, în anumite circumstanțe traumatice, prezența unor **atitudini vicioase ale șoldului** mai puțin caracteristice dar însoțite de **lipsa capului femural de la locul său** (sub arcada crurală și la 1 cm în afara vaselor femurale), ca și **prezența capului într-o altă regiune.**

Există și situații, excepționale, în care simptomele descrise mai sus sunt mascate prin suprapunerea și trecerea în prim plan a unor semne clinice, apărute ca urmare a asocierii luxației cu o fractură a colului femural sau a diafizei femurale de aceeași parte.

Pentru a evita aceste posibile erori trebuie respectată **"regula de aur"** a traumatologiei și anume aceea de a **indica o radiografie de bazin** în cazul fiecărui accident rutier.

Examenul radiografic standard, pe lângă afirmarea diagnosticului de luxație, are și rolul de a descoperi leziunile osoase asociate.

Scanned with OKEN Scanner

Radiografia bazinului de față este în general suficientă pentru diagnostic. Vom remarca **"golirea cotilului", pierderea paralelismului cap-cotil, întreruperea arcului cervico-obturator și dispariția micului trohanter** (din cauza rotației interne). Când există un fragment cotiloidian fracturat, acesta se observă pe această incidență radiografică, dar pentru a obține informații precise sunt indicate și **incidențele oblice**, alară și obturatorie.

TDM are indicație în cazul reducerilor excentrice, fiind singura în măsură să descopere corpii străini intraarticulari (burelet, capsulă, mușchi, cartilaj).

Examenul clinic și radiografic au permis, până în această etapă diagnostică, să se recunoască luxația și să se precizeze dacă este sau nu asociată cu o fractură. Pentru a fi complet, examenul clinic va continua pentru descoperirea **complicațiilor imediate:**

- **starea de șoc** (paloare, tahicardie, hipotensiune) trebuie depistată încă de la început, pentru a iniția tratamentul de reanimare înaintea altor manevre terapeutice;
- examenul neurologic atent evidențiază, uneori, **leziuni în teritoriul nervului mare sciatic**, mai ales în cazul luxațiilor-fracturi posterioare;
- se vor căuta **leziuni urinare**: de obicei este vorba de retenție de urină reflexă, ce dispare în primele 24-48 ore, mai rar fiind cazul unei rupturi a uretrei (în cazul luxațiilor perineale).

Tratament. Tratamentul luxațiilor de șold își propune să obțină, prin manevre terapeutice bine codificate, o reducere stabilă și congruentă. Acest deziderat se realizează folosind fie mijloace conservatoare, fie chirurgicale, în funcție de tipul luxației.

Reducerea luxației de șold este o mare urgență, cel puțin din două motive: luxațiile de șold **se "învechesc" repede,** în câteva zile, devenind ireductibile și, în al doilea rând, orice întârziere a reducerii este grevată de apariția unei redutabile complicații tardive - **necroza posttraumatică a capului femural**. Apariția necrozei este în directă legătură cu timpul scurs până la reducere: redusă în primele 4 ore, luxația nu se complică cu necroză (0%), dar procentele apariției necrozei cresc de la 18% (în primele 12 ore), la 57% (după 12 ore) și la 100% (după 24 ore).

Reducerea se practică după aceleași principii generale: extremitatea luxată parcurge drumul invers celui din momentul producerii luxației, iar musculatura trebuie să fie complet relaxată, grație unei bune anestezii (rahidiană sau generală).

Tehnica de reducere ortopedică descrisă de Böhler pare a fi cea mai folosită. Bolnavul se află așezat pe sol în decubit dorsal. Chirurgul flectează progresiv și blând șoldul și genunchiul la 90^0. Un ajutor fixează bazinul la sol prin presiune la nivelul crestelor iliace. Din această poziție se trage coapsa la zenit și în cursul acestei manevre capul intră în cotil, sărind peste marginea sa posterioară (fig. 2.53.). Momentul este perceput ca o smucitură, uneori se aude și

un zgomot, şi atitudinea vicioasă se corectează. Dacă pentru reducere sunt necesare şi mici mişcări de rotaţie (de exemplu rotaţie externă a femurului în luxaţiile posterioare), atunci este necesar un al doilea ajutor care împinge gamba intern. Se extinde membrul inferior şi se compară cu cel opus. Dacă membrele au lungimea egală şi se aşează spontan în poziţie simetrică şi normală, înseamnă că reducerea s-a obţinut.

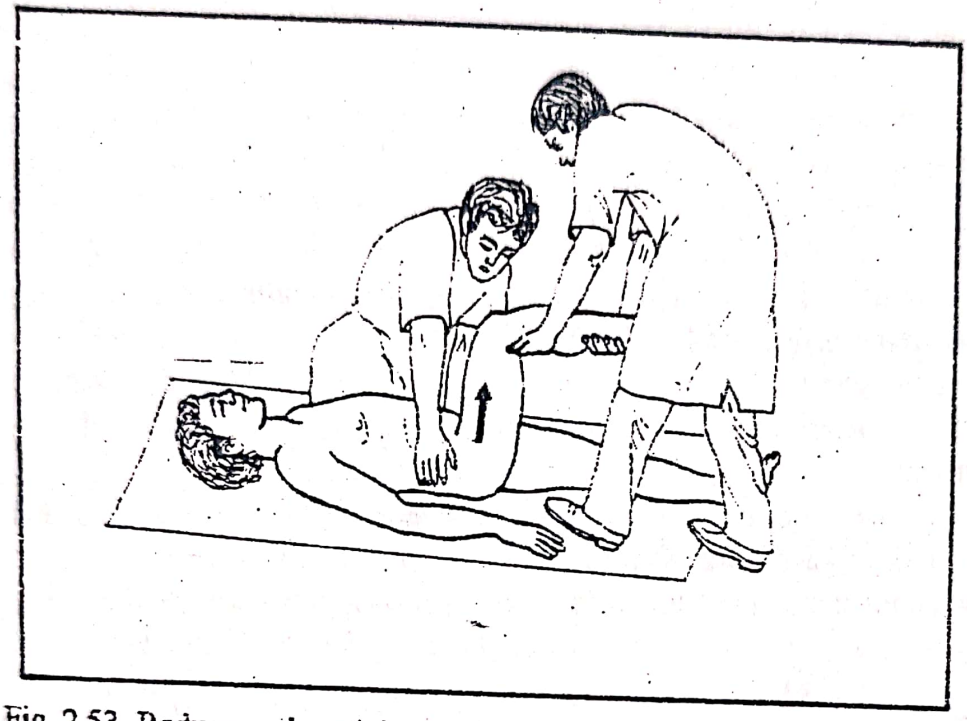

Fig. 2.53. Reducerea luxaţiei posterioare de şold prin manevra Böhler

Stabilitatea. Reducerea este **stabilă** atunci când luxaţia nu se reproduce prin flectarea pasivă a şoldului între 30-70°: dacă în cursul acestei manevre luxaţia reapare, vom considera că şoldul este **instabil** şi manevra de reducere se reia.

Sunt descrise şi alte manevre de reducere: Bigelow (tracţiunea se face cu ajutorul unui scripete), Ewald ("procedeul umărului"), Djanelidze (în decubitus ventral, la marginea mesei), dar ele sunt mai puţin folosite.

Luxaţiile anterioare pot fi reduse prin manevre identice, cu excepţia faptului că se forţează coapsa în adducţie şi femurul se roteză intern. Pentru reducerea luxaţiilor anterioare poate fi folosită şi o tehnică diferită: tracţiune extemporanee bidirecţională, longitudinală în ax şi laterală (la rădăcina coapsei), ajutată de adducţie şi rotaţie internă.

Luxaţiile neregulate se reduc transformându-le prin mişcări de circumducţie în luxaţii posterioare, care se reduc ca atare.

Imediat după reducere se execută o radiografie standard a bazinului de faţă. Pe această radiografie se compară şoldul redus cu cel normal. Imperfecţiunile de reducere, cum ar fi reducerea excentrică (pierderea paralelismului cap - cotil, efect de "camă"), au semnificaţia unor interpoziţii şi se va solicita un examen

TDM.

Conduita de tratament ce va urma după reducere va ține cont de tipul luxației, stabilitatea reducerii și congruența articulară:

• în luxațiile de **tip I** manevrele de reducere sunt încununate de succes, reducerea obținută este stabilă și concentrică. În această eventualitate, repausul simplu la pat (21 zile) sau extensia continuă, urmate de reeducare și reluarea progresivă a mersului (sub protecția unor cârje axilare, la început) este atitudinea, în general, admisă;

• în luxațiile de **tip II** manevrele de reducere sunt, de semenea, posibile; reducerea obținută este uneori instabilă dar concentrică. Două atitudini sunt admise:

a) extensia continuă pentru 6 săptămâni sau

b) stabilizarea chirurgicală a luxației prin reducerea și fixarea cu șuruburi a fragmentului cotiloidian posterior.

Reeducarea este necesară și în aceste cazuri, ea fiind mai tardivă, iar sprijinul va fi amânat până la 3-5 luni;

• în luxațiile de **tip III**, după reducerea luxației (instabilă uneori), este indicată extensia continuă și reeducare, cu sprijin tardiv;

• în luxațiile de **tip IV** se începe cu o reducere ortopedică; dacă se obține și reducerea fracturii, conduita de urmat este identică cu cea din tipul III; dacă fragmentul acetabular rămâne deplasat, se indică tratament chirurgical;

• în luxațiile de **tip V**, cu fragment fracturat detașat din partea inferioară a capului, conduita este conservatoare; dacă fragmentul fracturat interesează zona de sprijin, se indică tratamentul chirurgical.

Există două situații, catalogate drept **complicații perireducționale**, care se cer a fi rezolvate: **ireductibilitatea și reducerea excentrică**. În ambele cazuri este indicat tratamentul chirurgical, constând fie în **reducere sângerândă**, fie în abord chirurgical având drept scop **îndepărtarea țesuturilor interpuse** (ca singura modalitate de a obține o reducere concentrică).

Asocierile lezionale beneficiază de o conduită terapeutică bine standardizată.

În asocierea luxației de șold cu **fractura colului femural**, se intervine pentru excizia capului femural și operație reconstructivă (artrodeză sau artroplastie).

În asocierea luxației de șold cu o **fractură a diafizei femurale**, se poate încerca o reducere ortopedică a luxației, dar aceasta este mai dificil de obținut. De obicei se intervine chirurgical; reducerea luxației se obține prin manipularea fragmentului femural superior sau după osteosinteza fracturii (Watson - Jones). În cazul în care reducerea luxației nu se poate realiza, se abordează în aceeași ședință operatorie șoldul și femurul, în vederea reducerii sângerânde a luxației și a reducerii și osteosintezei fracturii diafizei femurale.

Scanned with OKEN Scanner

ENTORSELE GENUNCHIULUI
(Entorsele articulației tibiofemurale)

Noțiuni de biomecanică. Stabilizarea unei articulații, atât de delicate și complexe cum este genunchiul, reprezintă "un veritabil miracol anatomic" (Decoulx). Stabilitatea articulară este asigurată prin două sisteme, unul pasiv și altul activ. **Aparatul capsuloligamentar** este acordorul de finețe al **stabilității pasive** iar **grupele musculare periarticulare** - acordorul grosier, reprezentând **sistemul activ**.

Stabilitatea pasivă corespunde anatomic unor formațiuni capsuloligamentare (fig. 2.54.) constituite dintr-un **manșon capsular** întărit de **ligamente** situate la partea posterioară, internă și externă a capsulei. Se descriu în porțiunea mijlocie și posterioară ligamentele popliteu oblic și arcuat iar lateral, calotele condiliene. Intern se găsește ligamentul colateral (lateral) intern (LCI sau LLI) - planul superficial și cel profund - iar extern, ligamentul colateral (lateral) extern (LCE, LLE) - având în planul superficial ligamentul colateral peronier iar în planul profund ligamentul capsular și complexul arcuat. În porțiunea centrală, ligamentele încrucișate se opun deplasărilor anteroposterioare ale tibiei și reprezintă axul de rotație al articulației.

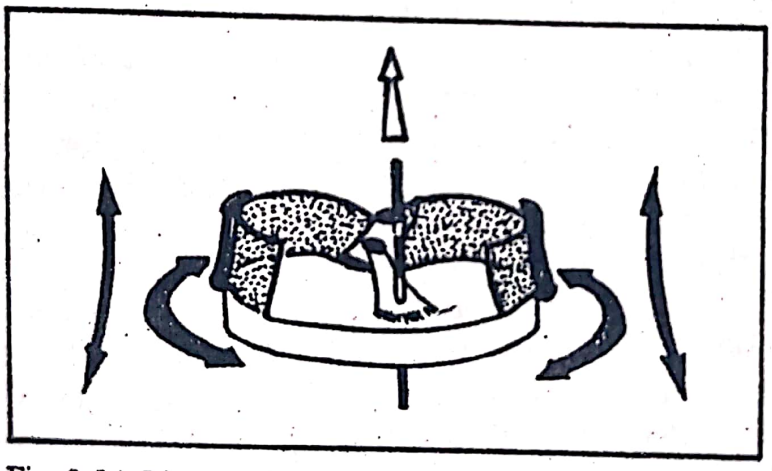

Fig. 2.54. Elementele de stabilizare pasivă a genunchiului

Stabilitatea activă se sumează celei pasive și o completează. Astfel, calotele condiliene sunt dublate de inserția gemenilor; anterior, capsula este întărită de cvadriceps și tendonul rotulian, intern de semimembranos și de mușchii ce formează "laba de gâscă" (croitor, drept intern, semitendinos) iar extern. fascia lata. bicepsul și tendonul mușchiului popliteu sunt elementele de stabilizare activă.

Grație acestor complexe, pasiv și activ, genunchiul reușește să aibă o **stabilitate perfectă în extensie**. În această poziție, elementele enumerate anterior sunt tensionate și orice mișcare de lateralitate sau rotație este imposibilă. axele condililor femurali corespund axelor platourilor tibiale iar axul de rotație

este situat central (fig. 2.55.).

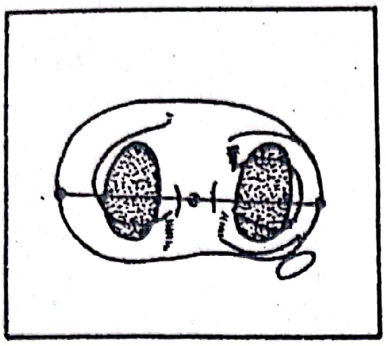

Fig. 2.55. Axele genunchiului sunt colineare şi axul de rotaţie este central

Odată cu **începerea flexiei**, unele dintre formaţiuni încep să se relaxeze (ligamentele laterale şi cocile condiliene). La o **flexie de 20°** apare (în mod normal) o **lateralitate în varus** ca urmare a relaxării ligamentului colateral peronier. **Continuarea flexiei** implică şi o **mişcare de rotaţie internă a tibiei**, explicată atât prin conformaţia suprafeţelor articulare cât şi prin direcţia ligamentelor. Această mişcare de rotaţie este blocată de formaţiunile unghiurilor posterioare, extern (unghiul popliteu) sau intern (unghiul semimembranos). La revenirea din poziţia de flexie, în timpul extensiei, tibia execută automat o **mişcare de rotaţie externă**, mişcare blocată la rândul ei prin tensionarea aceloraşi structuri capsuloligamentare. Ligamentele încrucişate frânează, în primul rând, deplasările sagitale ale platourilor tibiale şi intervin, în al doilea rând, ca elemente ce se opun varusului, valgusului şi rotaţiei. Ele păstrează acelaşi grad de tensiune indiferent de gradul flexici. Rezultă, în rezumat, că genunchiul este stabil în extensie şi că are un **grad de instabilitate** (în varus şi rotaţie) **odată cu începerea flexiei**.

Stabilitatea genunchiului în flexie este garantată pasiv pentru angulaţii (var şi valg) în principal de ligamentele laterale, la care participă secundar şi pivotul central. Rotaţia exagerată este oprită prin tensionarea unghiurilor şi numai în al doilea rând ea este stopată de pivotul central.

Este evident că, pentru fiecare direcţie de solicitare a articulaţiei, există un element ligamentar principal (preferenţial) şi altul secundar (de siguranţă, întărire, opritor), care îi **succede primului**, la nevoie. Această funcţionare concertată explică de ce, în cazul entorselor genunchiului, se admite, pe de o parte, imposibilitatea leziunilor secundare în lipsa celor principale şi, pe de altă parte, în cazul leziunilor concomitente de amploare există o gradaţie într-o ordine mereu aceeaşi, iar complexitatea depinde de violenţa traumatică. Examinarea clinică trebuie să descopere întreaga gamă lezională, mai ales atunci când se intenţionează repararea chirurgicală a ligamentelor interesate.

În mişcare, pe lângă elementele pasive, participă la stabilizarea articulaţiei şi muşchii periarticulari, factori activi de stabilizare. În activităţile sportive care solicită intens genunchiul (rugby, sky) există posibilitatea unor deplasări nedorite ale suprafeţelor articulare (var, valg, antepulsie, retropulsie, hiperrotaţie). Aceste deplasări trebuie evitate şi ele sunt de obicei stopate graţie sistemelor de stabilizare pasive şi active. Sistemele active acţionează prin contracţii musculare. Există un lanţ de reflexe propioceptive ce determină contracţia muşchilor,

Scanned with OKEN Scanner

sinergică ligamentului tensionat (sincronizare ligament-mușchi). Ca și ligamentele, mușchii participă la stabilizarea genunchiului atât în plan sagital (flexie - extensie), frontal (valgus - varus) cât și în rotație. Astfel, cvadricepsul și tendonul rotulian acționează în planul sagital și își sincronizează acțiunea cu gemenii, mușchii compartimentului intern au acțiune varizantă și asigură rotația internă, mușchii compartimentului extern au acțiune valgizantă și asigură rotația externă. Din punct de vedere al controlului rotator, mușchii acționează în cupluri de stabilizare rotatorie (în număr de 29), cele mai cunoscute fiind cele trei cupluri de stabilizare rotatorie scurtă: vast intern - popliteu, vast intern - biceps, vast extern - semimembranos.

În practică există două poziții critice din punct de vedere al stabilității. Prima este poziția de flexie, valgus, rotație externă a tibiei (internă a femurului) (fig. 2.56.a) și a doua de flexie, varus, rotație internă a tibiei (externă a femurului) (fig. .2.56.b). Dacă genunchiul în mișcare este surprins de un traumatism în una dintre aceste poziții, atunci continuarea mișcării (flexia de obicei) nu va fi posibilă decât prin diminuarea rotației ("flexia și rotația se blochează reciproc") sau detensionarea angulației (valg sau var). Dacă rotația nu diminuă iar angulația nu se detensionează, însă flexia continuă, va avea loc o desincronizare ligament - mușchi și o desincronizare a cuplurilor active de protecție ligamentară și stabilizare articulară, ceea ce determină, în final, o ruptură a elementelor capsuloligamentare (entorsa).

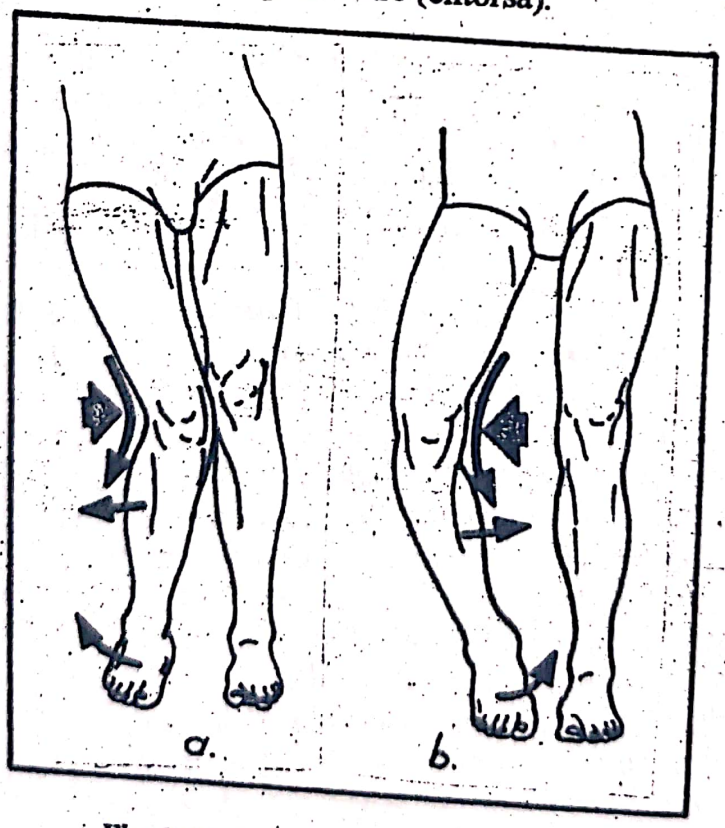

Fig. 2.56. Pozițiile critice ale genunchiului

Scanned with OKEN Scanner

Definiţie. Entorsele genunchiului sunt leziuni capsuloligamentare apărute ca urmare a unor angulaţii sau rotaţii forţate ale articulaţiei.

Circumstanţele de apariţie cele mai frecvente sunt accidentele de **sport** (fotbal, sky, gimnastică) sau cele de **circulaţie.**

Mecanismele de producere şi anatomia patologică. Se deosebesc, din punct de vedere al mecanismului de producere al entorsei, trei tipuri lezionale:

• **tipul comun de leziune ligamentară** este reprezentat de situaţia în care genunchiul de sprijin suferă un impact pe faţa sa externă. Este situaţia tipică care apare în practica unor sporturi (placajul la rugby) şi care surprinde genunchiul în poziţia critică de **flexie, valgus şi rotaţie externă.** Ligamentele se pot rupe strat cu strat, începând cu elementele periferice şi continuând cu pivotul central: primul element care cedează este fasciculul superficial al LCI (tibial) (fig. 2.57.a) urmat în al doilea rând de fasciculul profund al aceluiaşi ligament (fig. 2.57.b). În continuare, tibia se hiperrotează extern şi cedează ligamentul încrucişat anterior - LIA (fig. 2.57.c). Frecvent, în cazul leziunilor de acest tip se adaugă şi

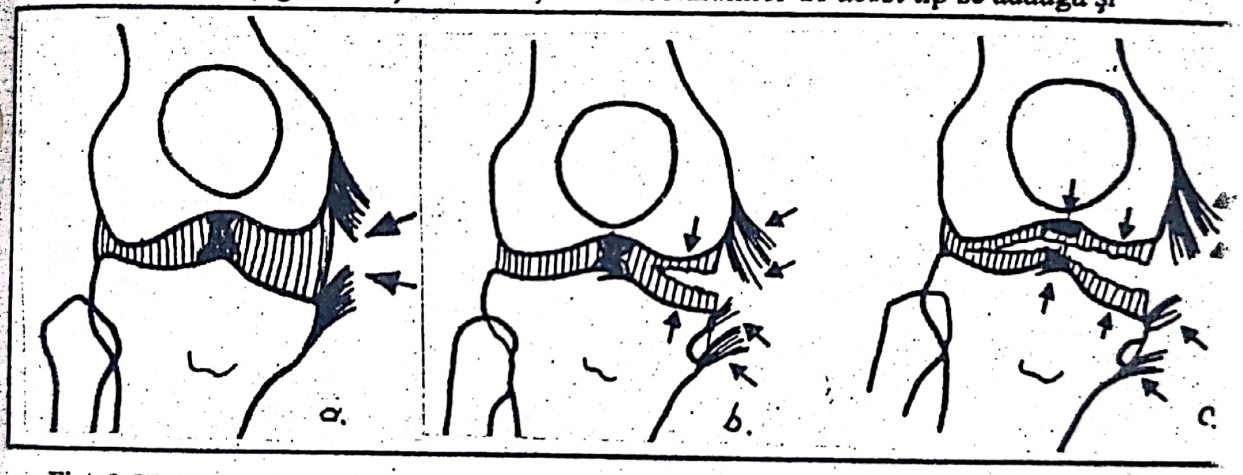

Fig. 2.57. Succesiunea lezională în situaţia în care genunchiul în sprijin suferă un impact pe faţa sa externă

dezinserţia meniscului intern. Acest moment lezional este cunoscut sub numele de "triadă nefastă" descrisă de O'Donoghue (fig. 2.58.a). În situaţia în care traumatismul nu şi-a epuizat energia, leziunile pot continua cu ruptura ligamentului încrucişat posterior (LIP) şi a calotei condiliene interne. Sumarea la triadă a ultimelor două leziuni generează situaţia cunoscută ca "pentada" lui Trillat (fig. 2.58.b). Această ultimă combinaţie anatomopatologică compromite grav funcţia genunchiului, căruia îi rămâne intact un singur element stabilizator, ligamentul colateral extern.

• **mult mai rar** genunchiul este surprins în poziţia critică inversă de **flexie, varus, şi rotaţie internă** a tibiei. Este situaţia tipică în cazul unei răsturnări cu motocicleta. Poziţia de varus este agravată şi de greutatea motocicletei. Primul element care cedează de această dată este ligamentul colateral extern (fig. 2.59.a)

Scanned with OKEN Scanner

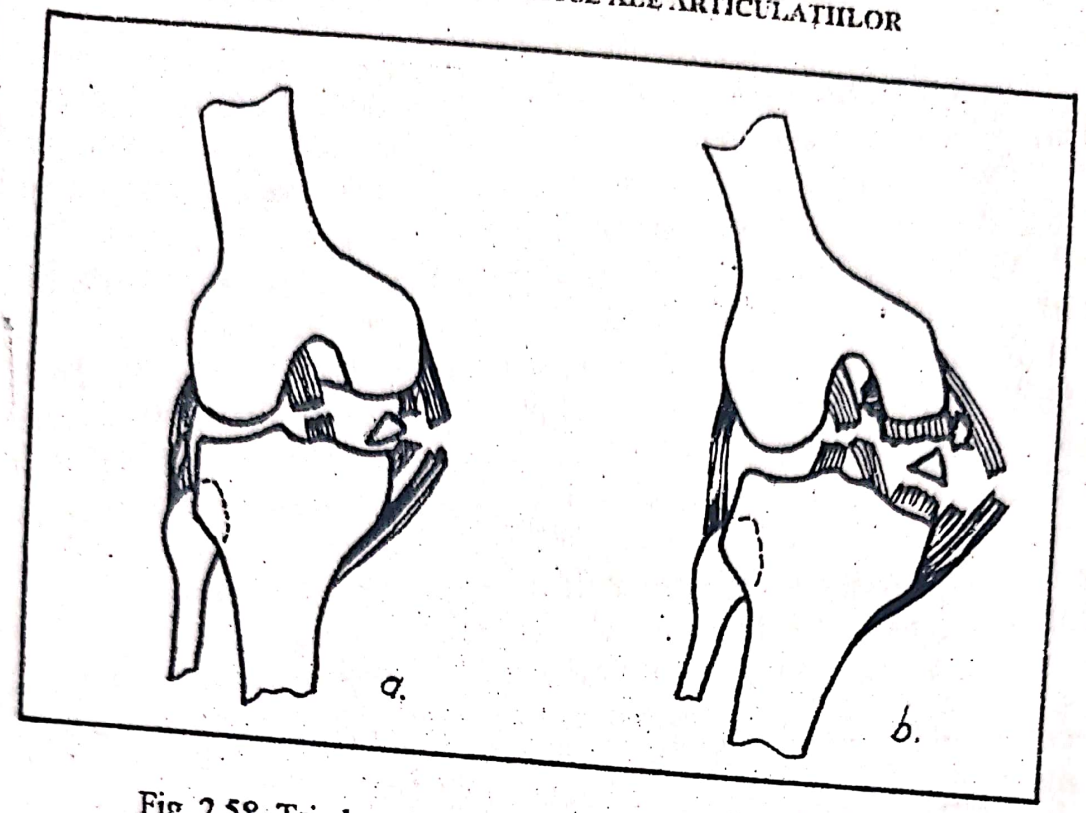

Fig. 2.58. Triada nefastă O'Donoghue (a) și pentada Trillat (b)

iar, în continuare, leziunile pot progresa cu ruptura structurilor posteroexterne (SPE) reprezentate de capsula posteroexternă și popliteu iar central cedează ligamentul încrucișat anterior (fig.2.59.b). O situație similară apare atunci când corpul se rotează extern, piciorul fiind fixat cu genunchiul în încărcare.

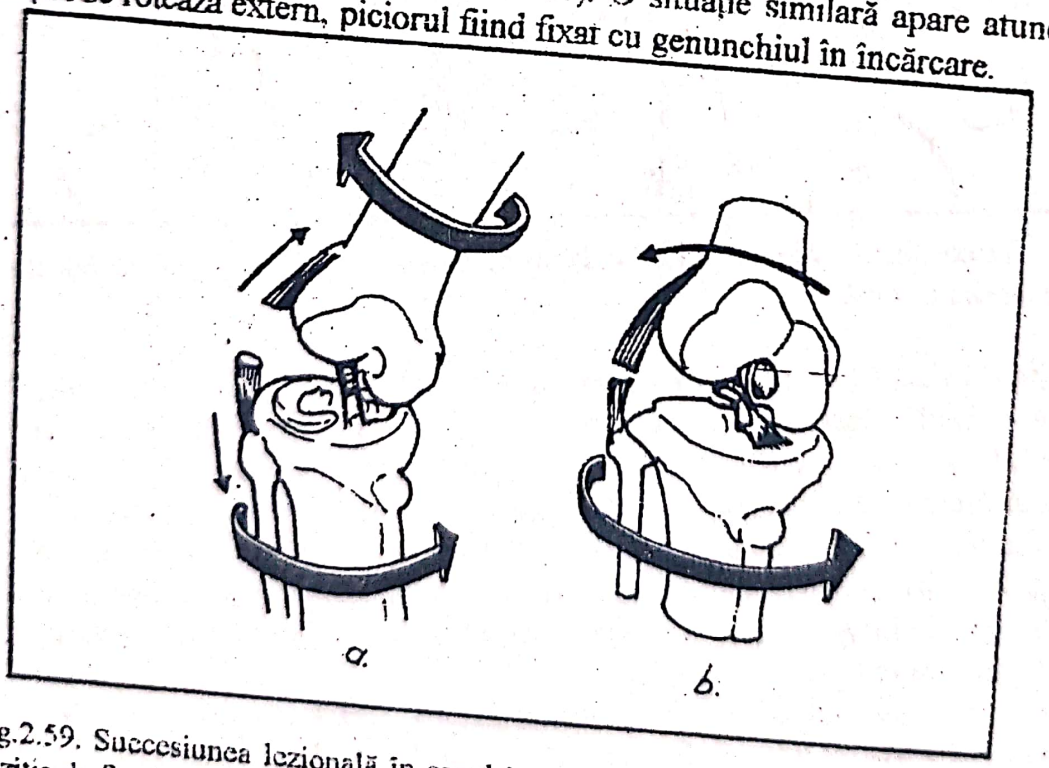

Fig.2.59. Succesiunea lezională în cazul în care genunchiul în sprijin este surprins în poziția de flexie, varus și rotație internă

• în cadrul celui de-al treilea tip lezional sunt descrise unele **situații particulare**, cum ar fi ***hiperextensia, lovirea directă*** sau ***rotația forțată***:

- **hiperextensia activă a genunchiului** presupune **o contracție violentă a cvadricepsului** ce tinde să deplaseze tibia spre înainte; acestei translații anterioare i se opune ligamentul încrucișat anterior care se întinde ca o coardă; însoțită de o desincronizare a ischiogambierilor, contracția cvadricepsului **rupe coarda ligamentului încrucișat anterior** la locul de sprijin în ancoșa intercondiliană (fig. 2.60.). Două exemple din practica sportivă sunt ilustrative în acest sens: un fotbalist care șutează "în gol" sau un schior care coboară o pantă ghemuit și se ridică brusc. În ambele ipostaze, pe lângă ruptura LIA, sunt de multe ori lezate și colțurile posterioare, externe sau interne;

- **lovirea directă** presupune un șoc cu direcție anteroposterioară ce tinde să transleze tibia, de această dată posterior; la această translație se opune ligamentul încrucișat posterior (LIP), care va ceda datorită intensității neobișnuite a forței vulnerante (fig. 2.61.). Căderea pe genunchi reproduce același mecanism;

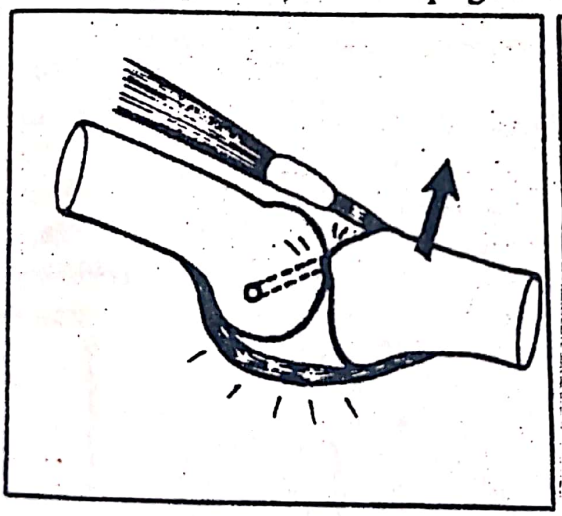

Fig. 2.60. Hiperextensia

Fig. 2.61. Lovirea directă

- mai recent, au fost descrise leziunile ligamentare produse prin **rotație forțată**. În extensie, rotația genunchiului nu este împiedicată nici de ligamentele laterale (cu inserție înaltă) și nici de cele încrucișate (situate axial) ci de fasciculul profund al ligamentului colateral intern. Odată cu începerea flexiei, rotației externe i se opune același fascicul profund al LCI, ligamentul posterior oblic (LOP) iar rotației interne forțate i se opun pe rând LIA și structurile posteroexterne (SPE).

Terminologie. Entorsa determină o deplasare anormală temporară a epifizelor și examenului clinic îi revine rolul de a descoperi direcția de deplasare din momentul accidentului. În acest fel se pot face corelații asupra elementului capsuloligamentar interesat. Există mai multe posibilități de deplasare în cadrul entorselor genunchiului: ***elementare***, ***rotatorii***, ***combinate***.

Scanned with OKEN Scanner

● **Deplasările elementare** corespund unor leziuni ligamentare izolate, situate în **sectoarele directe** ale articulației (intern, extern, anterior și posterior) și determină, în plan clinic, angulații (var și valg), translații (anterioare și posterioare) și mai rar rotații pure.

♦ **angulația în valgus sau varus** este deplasarea epifizelor în plan orizontal care se execută după un ax anteroposterior ("balama") situat la periferia articulației. Are semnificația unor **leziuni capsuloligamentare periferice** (fig. 2.62.).

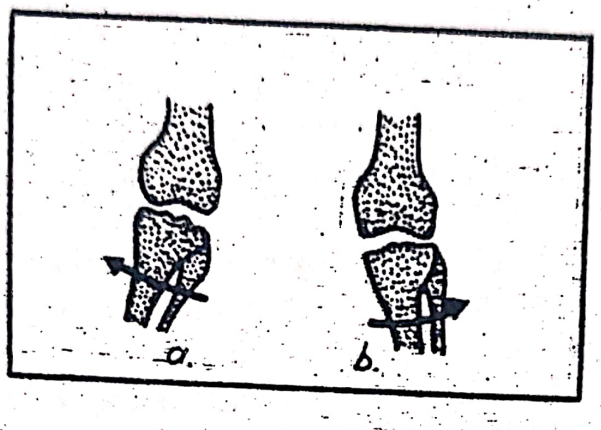

Fig. 2.62. Angulație în varus (a) și valgus (b)

♦ **translația** ("sertarul"), cu direcție anterioară sau posterioară, constă în **deplasarea simetrică** a platourilor tibiale și are semnificația unei **leziuni a pivotului central**. Există unele nuanțe, în sensul de **sertar simplu** - o translație moderată și **sertarul global**, care presupune, pe lângă rupturi ale pivotului central și asocierea cu leziuni periferice simetrice. Dacă am încerca o reprezentare schematică (fig. 2.63.) în cazul sertarului, axele tibiale și femurale rămân **paralele dar decalate.**

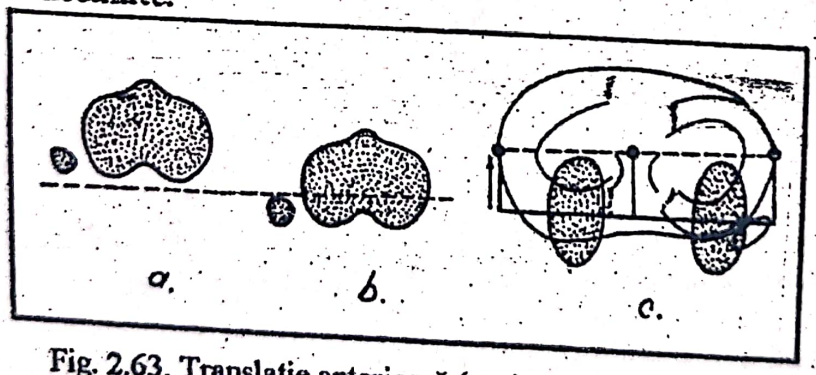

Fig. 2.63. Translație anterioară (a, c) sau posterioară (b)

♦ **rotația pură** este a treia posibilitate de deplasare elementară. **Hiperrotația externă și internă**, după un ax care rămâne în centrul articulației (fiind constituit de ligamentele încrucișate integre), este o noțiune discutabilă. Are semnificația unor leziuni periferice asimetrice a elementelor care frânează rotația; deci a unghiurilor anterointerne (rotație pură anterointernă) sau posteroexterne (rotație pură posteroexternă) ale articulației. Celelalte forme de rotații pure sunt contestate (fig. 2.64.a).

Scanned with OKEN Scanner

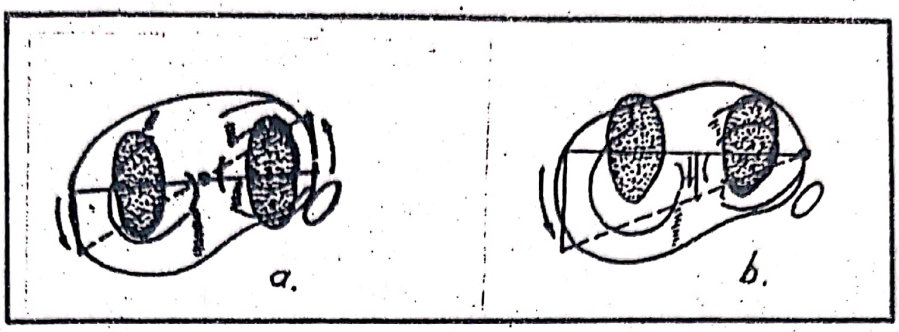

Fig. 2.64. a-rotație pură (internă); b-translație posterioară a platoului tibial intern cu rotație pe un ax periferic extern

În practică, leziunile izolate ale sectoarelor directe sunt întâlnite mai rar. Testarea ligamentară atentă descoperă frecvent combinații ale deplasărilor în valg şi var cu mici grade de rotație pură, ceea ce îndreptățește folosirea termenilor de valgus-rotație şi varus-rotație (Noyes).

● **Deplasările rotatorii** ale genunchiului sugerează **leziuni asociate** şi asimetrice ale pivotului central şi ale elementelor capsuloligamentare periferice şi determină în plan clinic **translații rotatorii** (sertar rotator). Acest termen, ilustrat schematic, arată cum axele femurale şi tibiale formează între ele un unghi deschis spre platoul care translează dar, fapt important, **centrul de rotație** se **deplasează periferic** (fig. 2.64.b). Deplasările rotatorii corespund unor leziuni ligamentare situate în **sectoarele intermediare** (rotatorii) ale articulației: anteromedial, anterolateral, posteromedial, posterolateral (fig. 2.65.).

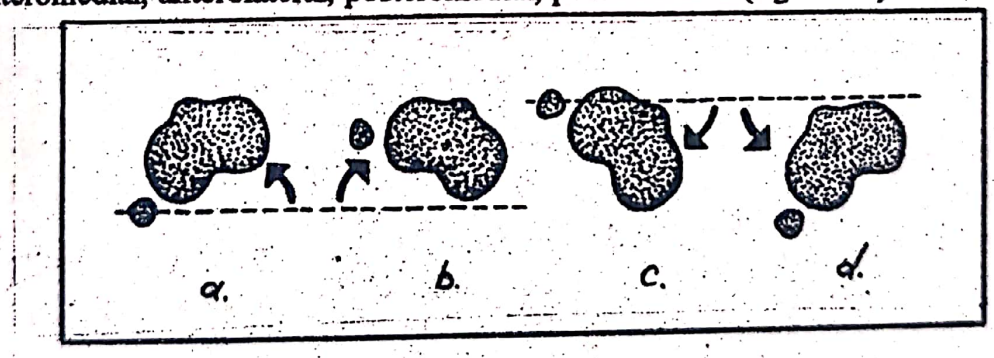

Fig. 2.65. Translații rotatorii: a- anteromedială; b-anterolaterală; c-posteromedială; d-posterolaterală

● **Deplasările combinate** ale genunchiului sugerează leziuni asociate şi asimetrice ale mai multor cadrane. Într-un cadran se găseşte o deplasare rotatorie gravă şi în acest caz vor fi căutate deplasări elementare sau rotatorii în celelalte cadrane.

Simptomatologie. Pacientul cu entorsă de genunchi descrie, la **interogatoriu,** circumstanțele accidentului. Medicul trebuie să aibă răbdare şi să asculte atent relatările bolnavului care foloseşte câteodată expresii sugestive: "mi-

a pocnit genunchiul". "genunchiul a fost răsucit" sau "am lovit cu piciorul în gol".

Imediat după accident, pacientul acuză diferite grade de **impotență funcțională** care nu este proporțională cu gravitatea entorsei. Impotența este datorată **durerii și tumefacției** articulare. Sensibilitatea dureroasă, mai intensă de partea ligamentului interesat, este de intensitate variabilă. Uneori durerea are o intensitate maximă și nu permite mobilizarea articulației iar alteori se evidențiază numai la palpare. Se admite că durerile prezente la cea mai mică mișcare caracterizează rupturile incomplete și că durerile moderate se întâlnesc în rupturile complete. Tumefacția, în cazul entorsei genunchiului, apare în primele două ore după accident (în leziunile meniscale apare după 4 ore). Ambele semne sunt destul de capricioase. **Escoriațiile** pot fi un indicator al locului de impact iar **echimozele** sugerează sediul leziunilor capsuloligamentare.

Palparea localizează **punctele dureroase** și identifică astfel fasciculul ligamentar interesat. Mai rar se pot obține prin palpare informații mai detaliate, în sensul unei dezinserții sau a unei leziuni în plină substanță ligamentară. Tot prin palpare se va determina **natura reacției lichidiene** - hidartroză sau hemartroză. În hidartroze avem senzație tipică de balotaj rotulian, pe când în hemartroze există senzația "de ceva moale" (ca un aluat). Se deosebesc în acest fel leziunile meniscale (generatoare de hidartroze) de cele ligamentare (soldate cu hemartroze). Hemartroza sugerează în entorsa de genunchi o leziune a ligamentului încrucișat anterior, dar există și alte circumstanțe (fracturi osteocondrale, rupturi la periferia meniscului, ruptura ligamentelor capsulare) care vor fi, de asemenea, atent evaluate în prezența acestui simptom.

Examenul clinic își propune în continuare să descopere ce structură ligamentară a fost interesată de traumatism și, dacă se poate, gravitatea acestei atingeri. Baza de examinare a genunchiului o constituie **examenul ligamentar pasiv**, folosind teste clinice manuale. Pentru că acest fel de a proceda presupune un grad de subiectivitate care ține de examinator, s-au făcut eforturi de a se obiectiva rezultatele testelor ligamentare prin folosirea: laximetrelor, testelor manuale radiologice, testelor instrumentale radiologice sau a examenelor TDM sau RMN.

Examenul ligamentar pasiv. Pierderea stabilității articulare în urma traumatismului este desemnată cu denumirea de **laxitate**. Laxitatea reprezintă de fapt o mișcare anormală între suprafețele articulare a cărei prezență, sens și grad pot fi evaluate ca urmare a testelor ligamentare. Muller folosește termenul de "joc articular". Pentru a descoperi o laxitate, formațiunile ligamentare vor fi supuse, pe rând, unor întinderi forțate, solicitând structurile principale și secundare. Fiecare test clinic corespunde unei anumite structuri și ele sunt, în prezent, cel mai bine sistematizate în tabelul întocmit de Noyes (tab. 2.2.). Bateria celor 21 de teste clinice are importanță în măsura în care, după examinare, vom putea încadra laxitatea ligamentară într-o clasificare și, ca urmare a acestei încadrări, să

TESTUL LAXITĂŢII	FRÂNA PRIMARĂ			FLEXIE	FRÂNA SECUNDARĂ		
	Internă	Centrală	Externă		Internă	Centrală	Externă
1. Sertar anterior direct (Palmer, Lachman, Finochietto)		LIA		20°/90°	LLI+MI		SAE
3. Sertar rotator antero-extern (tibia în rotaţie internă)		LIA		20°/90°			LLE+SPE+ME
5. Sertar rotator antero-intern (tibia în rotaţie externă) (Slocum)	LLI +MI			20°/90°	SPI	LIA	
7. Sertar în flexie-rotaţie (Noyes) resort condilian extern (Mac Intosh)		LIA		15°	MI+LLI +SPI		SAE+LLE
8. Sertar posterior direct		LIP		20°/90°	SPI+LLI		LLE+SPE
10. Sertar rotator postero-extern (Hughston)		LIP	LLE+LIP LLE+LIP	30° 90°		LIP	SPE
12. Sertar postero-intern	LLI+SPI LLI+LPO	LIP		20° 90°		LIA+LIP LIA	
14. Valgus	LLI+SPI LLI		OS OS	5° 20°	SPI	LIP+LIA LIP	
16. Varus			LLE+SPE LLE	5° 20°		LIA+LIP LIA	SPE
18. Rotaţie externă	SPE+LLI LLI+MI	LIP	LLE+SPE LLE+SPE	30° 90°	MI SPI	LIP	
20. Rotaţie internă	LLI+SPI LLI+LPO	LIA LIA+LIP	SAE SAE	20° 90°		LIP	LLE LLE

Tab 2.2. Cele 21 de teste clinice şi leziunile corespunzătoare frânelor primare şi secundare (Noyes): SAE-structuri antero-externe; SPE-structuri postero-externe; SPI-structuri postero-interne; MI-menisc intern; LPO-ligament posterior oblic; LLI-ligament lateral intern; LLE-ligament lateral extern; ME-menisc extern; LIP-ligament încrucişat posterior; LIA-ligament încrucişat anterior

Scanned with OKEN Scanner

selectăm o indicație terapeutică. Am ales clasificarea Kennedy a laxităților (tab. 2.3.), care le împarte în: ***directe, rotatorii și combinate.***

GRADUL	TIPUL INSTABILITĂȚII
I Ușoare	mediale laterale anterioare posterioare
II Rotaționale	antero-mediale antero-laterale postero-laterale postero-mediale
III Combinate	antero-mediale și postero-laterale antero-mediale și antero-laterale antero-mediale și postero-mediale antero-laterale și postero-laterale instabilitate globală (luxație)

Tab. 2.3. Clasificarea Kennedy a laxităților genunchiului

■ **Laxitățile directe** (simple, într-un singur plan) sunt cele care corespund leziunilor ligamentare ce destabilizează genunchiul într-un singur plan. Interesează sectoare directe (principale, cardinale) ale articulației și vor avea deci 4 varietăți: ***medială, laterală, posterioară și anterioară*** (fig. 2.62., fig. 2.63.). În laxitățile directe sectorul interesat se descoperă prin ***testele de lateralitate în valgus și varus*** și prin ***sertarul anterior și posterior.***

• ***Lateralitatea medială directă*** *(simplă). Testarea începe în poziția de* ***flexie 0°*** *(fig. 2.66.) sau în poziția descrisă de Larson, cu piciorul bolnavului prins în axilă. Ne vom asigura, mai întâi, că există un contact femurotibial intern ("punct 0° intern"). De la această poziție de pornire, mâna situată la nivelul gleznei împinge gamba în valgus. Dacă în cursul acestei manevre tibia se îndepărtează de femur, articulația se deschide intern, testul este pozitiv, ceea ce semnifică o* ***instabilitate medială majoră.*** *În plan anatomic constă în interesarea ligamentului lateral intern dar și a structurilor postero-interne (SPI). În aceste circumstanțe testarea ligamentară pasivă va continua cu testele rotatorii. Hughston crede că o laxitate medială amplă presupune obligatoriu și interesarea ligamentului încrucișat posterior (LIP), care în extensie completă se întinde și are rolul de a frâna secundar abducția gambei.*

Dacă în această poziție, de flexie 0°, testul este negativ, ***se flectează genunchiul la 30°*** *și se repetă manevra anterioară. Testul pozitiv în această poziție (tibia se îndepărtează de femur și articulația se deschide intern) semnifică o* ***instabilitate medială medie****, care se traduce în plan anatomic prin ruptura*

Scanned with OKEN Scanner

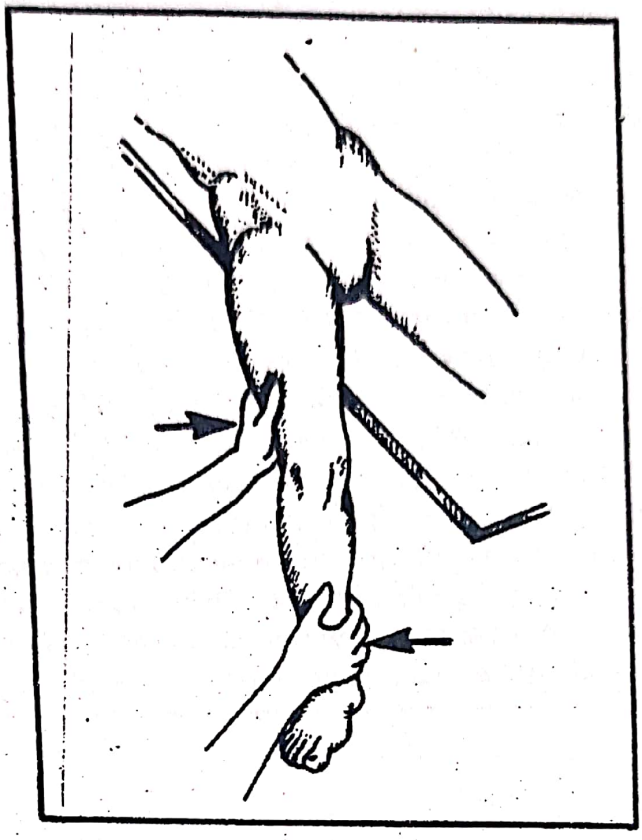

Fig. 2.66. Testarea lateralității mediale directe

fasciculului superficial al LCI.

• *În* ***lateralitatea laterală directă*** *examinarea se începe, de asemenea, cu* ***genunchiul în extensie completă*** *(fig. 2.67.) sau în poziția Larson. După ce ne vom asigura că există un contact femuro-tibial extern ("punct 0° extern") se execută, cu mâna situată la nivelul gleznei, o împingere în varus, apoi se lasă tibia să revină*

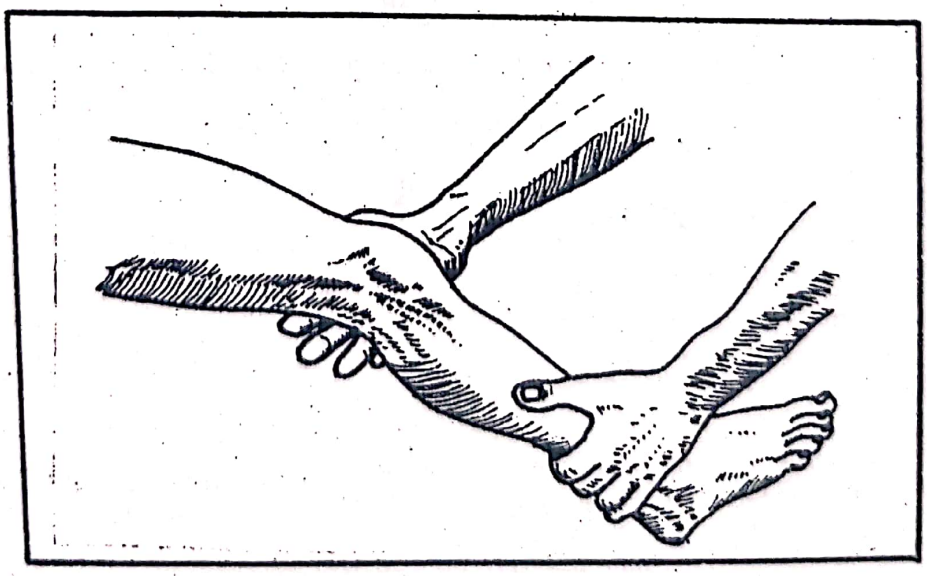

Fig. 2.67. Testarea lateralității laterale directe

elastic până când se simte că este din nou în contact cu femurul. Testul pozitiv în extensie semnifică o ***instabilitate laterală majoră****. În plan anatomic, acest lucru presupune leziuni ale ligamentului lateral extern dar și ale structurilor postero-externe. În aceste circumstanțe testarea va continua cu testele rotatorii.*

Dacă în poziția de flexie 0° testul a fost negativ, se ***flectează genunchiul la 30°*** *și se repetă manevra. Deoarece varusul în flexie este normal, testul pozitiv în flexie va fi interpretat prudent. Când, executat comparativ, el este pozitiv, are semnificația unor* ***rupturi minore a structurilor laterale****.*

• ***Laxitatea anterioară directă*** *(sertarul anterior direct Rocher). Testul este executat cu bolnavul în decubitus dorsal, cu genunchiul la 90°, piciorul privind drept spre înainte (rotație 0°) și fiind stabilizat. Din această poziție se încearcă o deplasare, translare, a platourilor tibiale înaintea condililor femurali (fig. 2.68.). Testul pozitiv are semnificația unei* ***rupturi a ligamentului încrucișat anterior*** *(LIA), devenind din ce în ce mai amplu atunci când și structurile periferice sunt interesate. Testele rotatorii care urmează sertarului anterior direct vor indica care dintre aceste structuri sunt implicate în translația platourilor.*

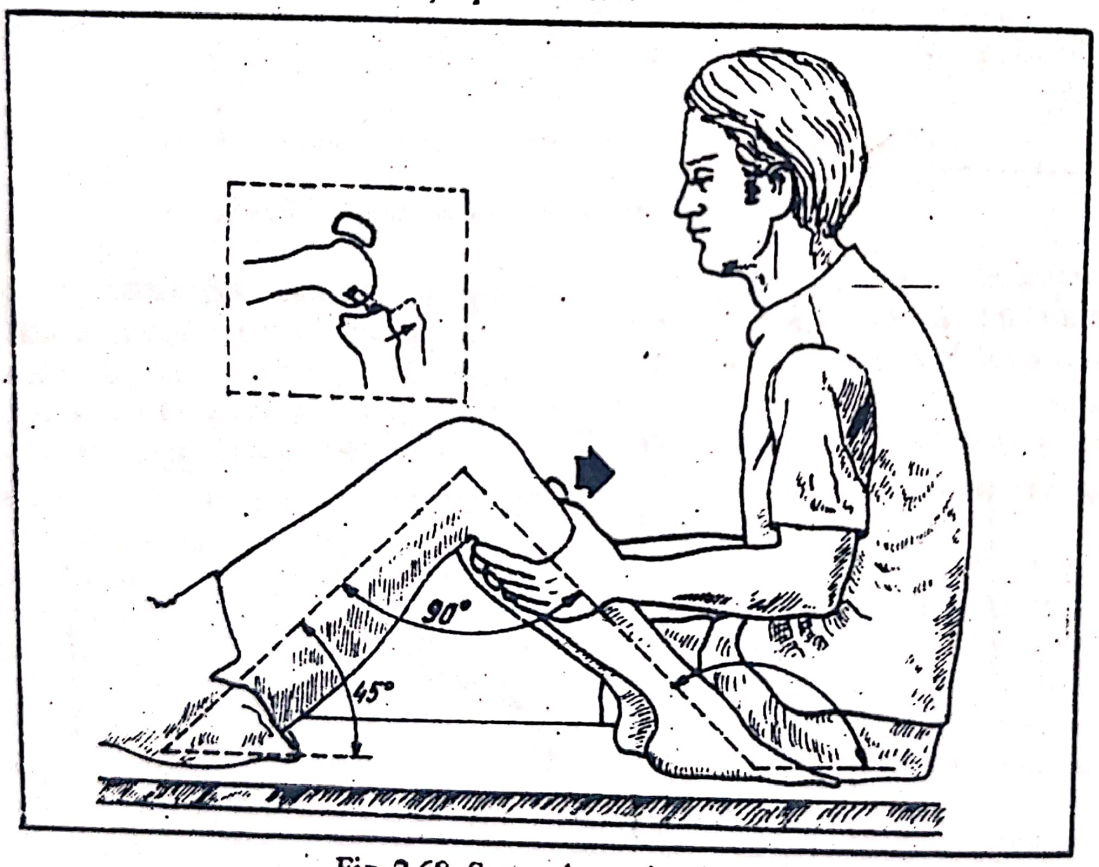

Fig. 2.68. Sertarul anterior direct

În ***leziunile ligamentare recente****, adoptarea poziției de mai sus este imposibilă din cauza durerii și pentru examinarea genunchiului, în cazul în care bănuim o leziune a ligamentului încrucișat anterior, se preferă testarea sertarului anterior direct în maniera descrisă de* ***Lachman****. Testul este executat cu bolnavul în decubit dorsal, genunchiul flectat la 15-20°, femurul stabilizat cu o mână, în timp ce cu a doua se aplică o presiune pe extremitatea superioară a tibiei, în încercarea de*

a o deplasa înainte (fig. 2.69.a). Testul pozitiv este specific rupturilor LLA și pare a fi mai fiabil decât sertarul anterior direct la 90° deoarece, în această poziție deplasarea anterioară a platourilor tibiale nu mai este anihilată de interpoziția meniscului intern, tensionarea ligamentului posterior oblic sau contracția ischiogambierilor (fig. .69.b,c).

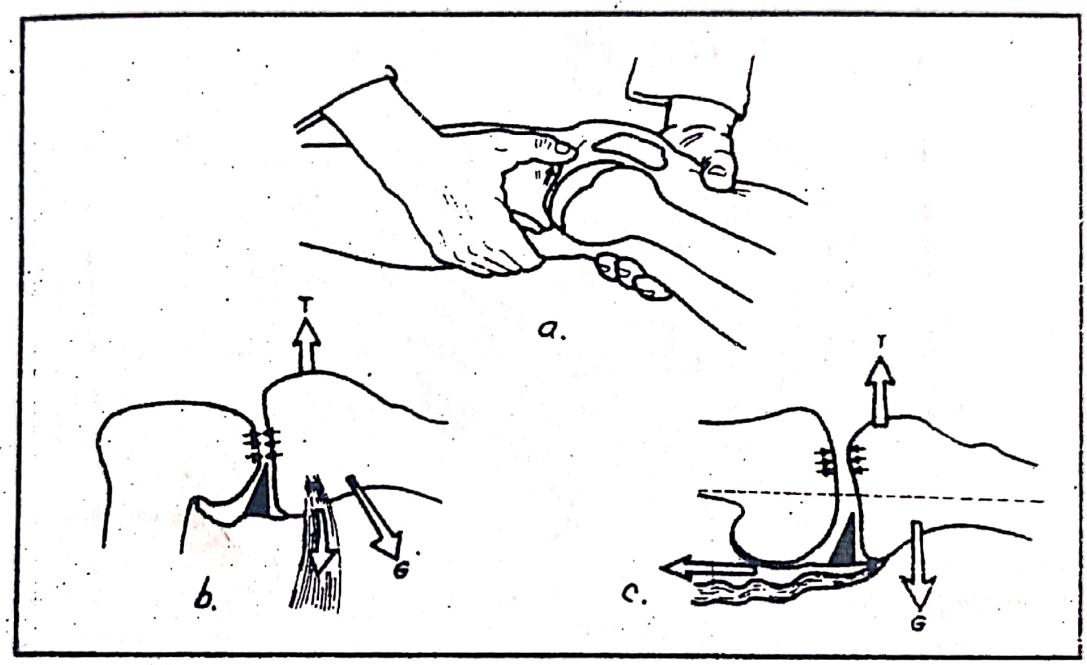

Fig. 2.69. a-testarea laxității anterioare directe prin testul Lachman; b-motivele mecanice datorită cărora sertarul anterior direct la 90° poate da rezultate false: 1-interpoziția meniscului intern; 2-tensionarea LPO; C-contracția ischiogambierilor; c-în extensie, rezultatele testului nu mai sunt influențate de acești factori mecanici

• ***Laxitatea posterioară directă*** *(sertarul posterior direct) se caută cu bolnavul în decubit dorsal, genunchiul flectat la 90° și piciorul menținut în rotație neutră (0°). Sertarul posterior trebuie interpretat cu mult discernământ. Mai întâi vom examina genunchiul din profil pentru a observa poziția de plecare și pentru a depista o eventuală curbură posterioară (fig. 2.70.) la nivelul genunchiului. În cazul în care*

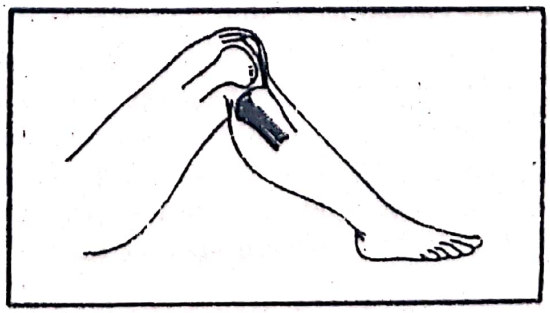

Fig. 2.70. Silu eta genunchiului din profil descrie o curbură posterioară

silueta genunchiului privit din profil este normală, din poziția menționată anterior se presează tibia încercându-se o deplasare, translare, a platourilor tibiale înapoia condililor femurali (fig. 2.71.). Testul pozitiv are semnificația unei ***atingeri izolate a LIP*** *(sertar de mică amplitudine, oprire "dură") sau* ***atingerea asociată a LIP și structurilor periferice*** *interne și/sau externe (sertar de amplitudine mare, oprire "moale")*



Fig. 2.71. Sertarul posterior direct

• ***Testul recurvatum pur*** *(direct) se execută cu bolnavul în decubitus dorsal. Se prind ambele membre inferioare de talon sau de haluce și se compară nivelul genunchilor. Existența unui* ***genu recurvatum unilateral,*** *în context traumatic (diagnostic diferențial cu hiperlaxitatea congenitală), are două semnificații: fie* ***ruptura LIA,*** *care nu mai limitează extensia (recurvatum de mică amplitudine) fie* ***laxitate posterioară globală*** *(ruptura LIP, a ambelor colțuri) în cazul recurvatumului simetric, unilateral și important ca amplitudine.*

■ **Laxitățile rotatorii** sunt generate de leziunile ligamentare care destabilizează genunchiul în două planuri. Se combină o angulație și/sau o translație cu o instabilitate în rotație. Leziunile anatomice sunt situate în cele patru sectoare intermediare (rotatorii) și sunt împărțite la rândul lor tot în patru categorii, două anterioare (medială și laterală) și două posterioare (medială și laterală) - fig. 2.72. Testele ligamentare pentru decelarea laxităților rotatorii au fost descrise mai recent și poartă numele autorului care le-a imaginat (tab. 2.4.).

• **Laxitatea rotatorie anteromedială** înseamnă posibilitatea de deplasare anterioară a unui singur platou tibial, în cazul de față cel intern (translație), ca și deschiderea articulației de partea internă (angulație în valgus). Ambele deplasări

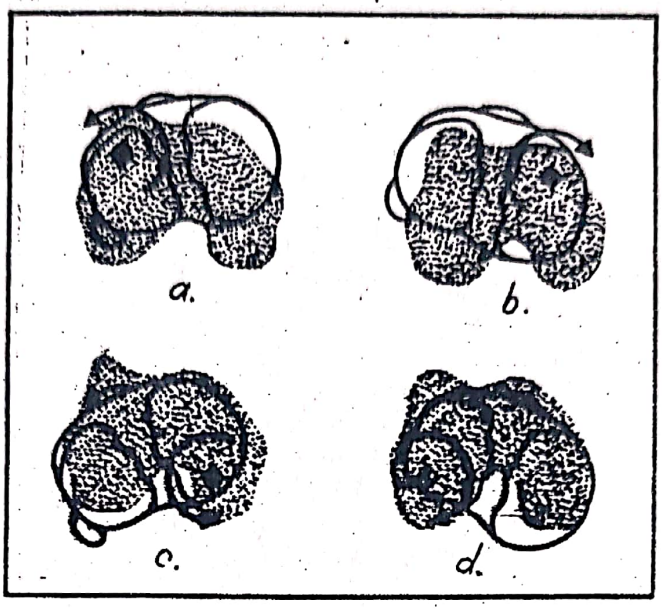

Fig. 2.72. Laxităţi rotatorii: a-antero-medială; b-antero-laterală; c-postero-laterală; d-postero-medială

sunt însoţite de o mişcare de rotaţie după un ax având centrul situat în compartimentul extern (translaţie şi angulaţie rotatorie). Atunci când testele ligamentare sunt pozitive, ele au ca **substrat anatomic leziuni ale elementelor postero-interne** (plan periferic LCI şi SPI) la care se asociază în planul central LIA **(nu există corespondenţă clinică şi anatomică).** În rezumat, această asociere lezională se descoperă prin prezenţa **sertarului rotator lateral (Slocum)** sau a unuia dintre testele care evidenţiază **resortul condilian extern** ("pivot shift", Slocum 2 în rotaţie internă sau Dupont în rotaţie externă).

Sertarul rotator lateral *(sertar anterior în rotaţie externă) sau testul Slocum 1 a fost descris în anul 1968 (fig. 2.73.). Autorul a observat că în timpul examinării clasice a sertarului anterior, dacă se modifică rotaţia gambei (15° rotaţie internă şi 30° rotaţie externă), translaţia anterioară suferă, deasemenea, modificări. Accentuarea sertarului anterior, comparativ cu cel neutru, în cazul rotaţiei externe de 30° şi micşorarea sertarului anterior, în rotaţie internă de 15° , indică o laxitate rotatorie antero-medială. Pentru Slocum, 3+ (peste 19 mm) înseamnă ruptura LIA iar 2+ (între 13-19 mm) şi 1+ (13 mm) indică numai prezenţa unor leziuni periferice, capsulare interne.*

Resortul condilian extern *poate fi evidenţiat prin mai multe tehnici de testare. Toate au semnificaţia unei* ***subluxaţii anterioare a platoului tibial extern*** *care între 20-40° de flexie a genunchiului* ***se produce sau se reduce.*** *Resortul echivalează cu o* ***ruptură a LIA.*** *În acest caz condilul femural extern alunecă pe convexitatea platoului tibial extern, alunecare favorizată şi de suprafaţa sa posterioară în pantă. Integritatea ligamentului frânează alunecarea şi permite numai rularea (fig. 2.74.).*

Dintre testele ligamentare care caută să evidenţieze această situaţie amintim

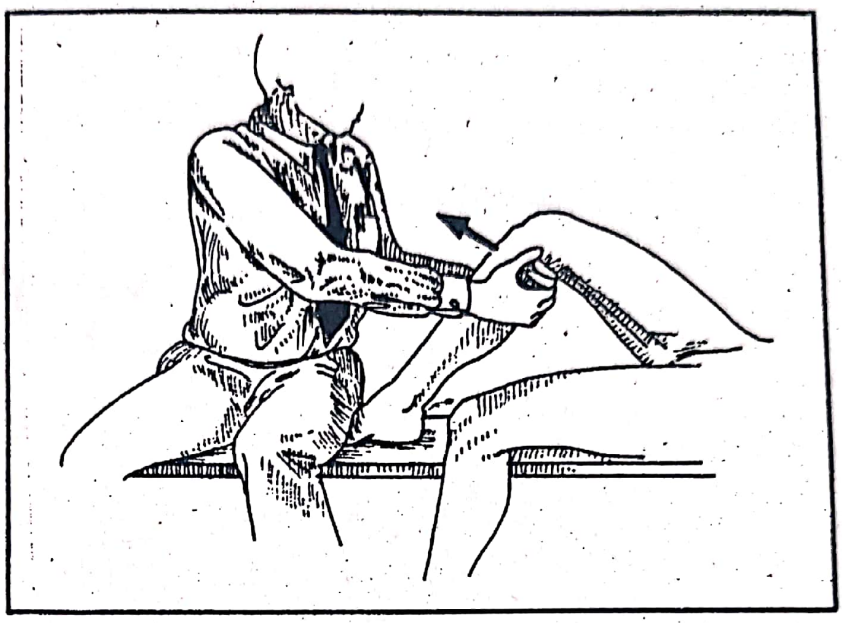

Fig. 2.73. Sertarul rotator lateral (testul Slocum 1)

*pe cel descris de **MacIntosh şi Galway** în anul 1972 şi numit **"pivot shift"**. Denumirea testului exprimă fraza unui jucător de hochei: "când eu pivotez, genunchiul meu alunecă" ("when I pivote, my knee shifts"). Pivotarea este o mişcare de rotaţie în jurul unui ax. Tehnica de cercetare implică aşezarea bolnavului în decubit dorsal cu **genunchiul în extensie**. Examinatorul se aşează de partea*

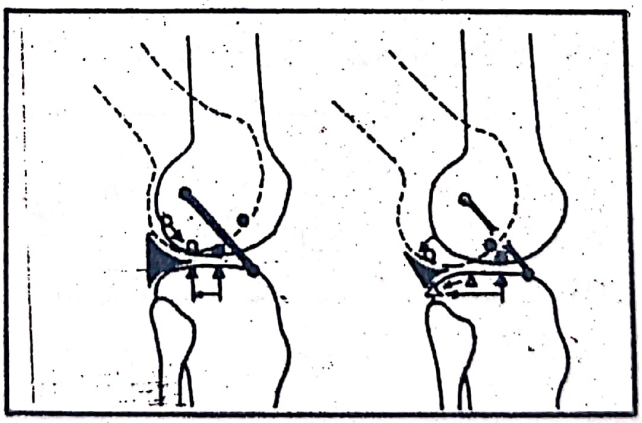

Fig. 2.74. Rularea femurului pe tibie, fără alunecare, în absenţa "frânei" reprezentată de LIA (rupt)

*membrului lezat şi prinde cu o mână piciorul iar a doua mână o aşează la extremitatea superioară a gambei. În continuare, se procedează în felul următor: piciorul se **rotează intern** iar genunchiul este **forţat în valgus** şi se **începe flexia**. Dacă există o ruptură a LIA, aceste manevre produc, de la pornire, o **subluxaţie** anterioară a platoului tibial extern (fig. 2.75.a). Flexia genunchiului este lent*

Scanned with OKEN Scanner

*crescută iar pozițiile de valgus și rotație internă se mențin. Testul este pozitiv dacă între 30-40° de flexie se simte o smucitură, un declic și silueta superioară a gambei se normalizează. **Subluxația se reduce** (fig. 2.75.b) și bolnavul afirmă că această senzație (de resort) îi este familiară.*

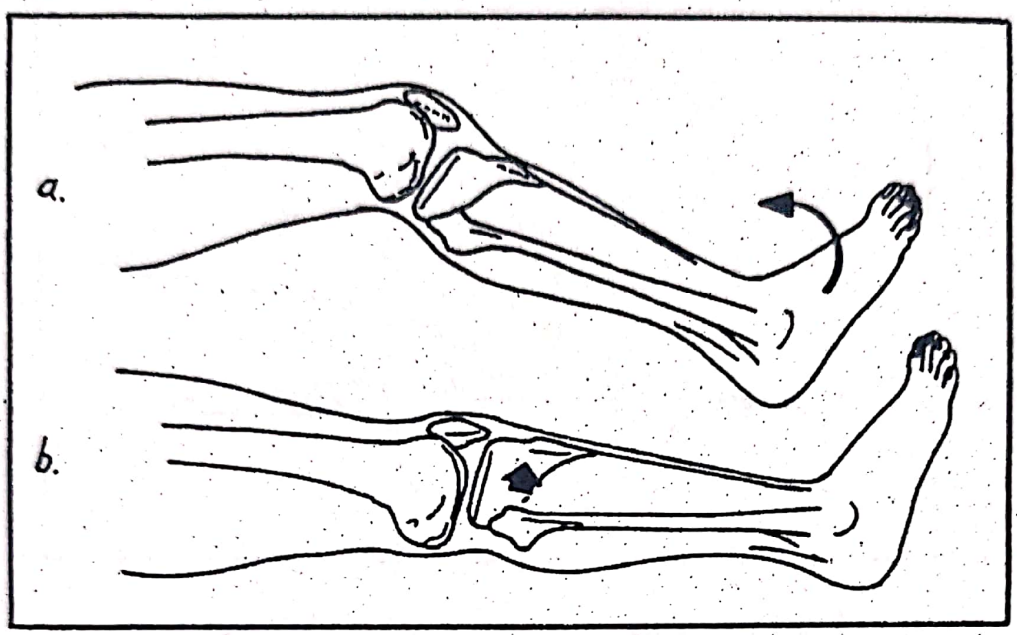

Fig. 2. 75. Testul "pivot shift": a-subluxația anterioară a tibiei determinată de rotația internă a piciorului; b-reducerea subluxației

***Testul Slocum 2** (1976) evidențiază resortul condilian extern folosind o altă tehnică. Pacientul se află în decubit semilateral cu **genunchiul în extensie** și în gol (fig. .2.76.a). Prin poziția adoptată se realizează **valgusul și rotația internă**. Medicul prinde cu ambele mâini genunchiul în așa fel încât să palpeze cu policele ambele și femurul (fig. 2.76.b) și începe să-l flecteze încet. În continuare, interpretarea este aceeași.*

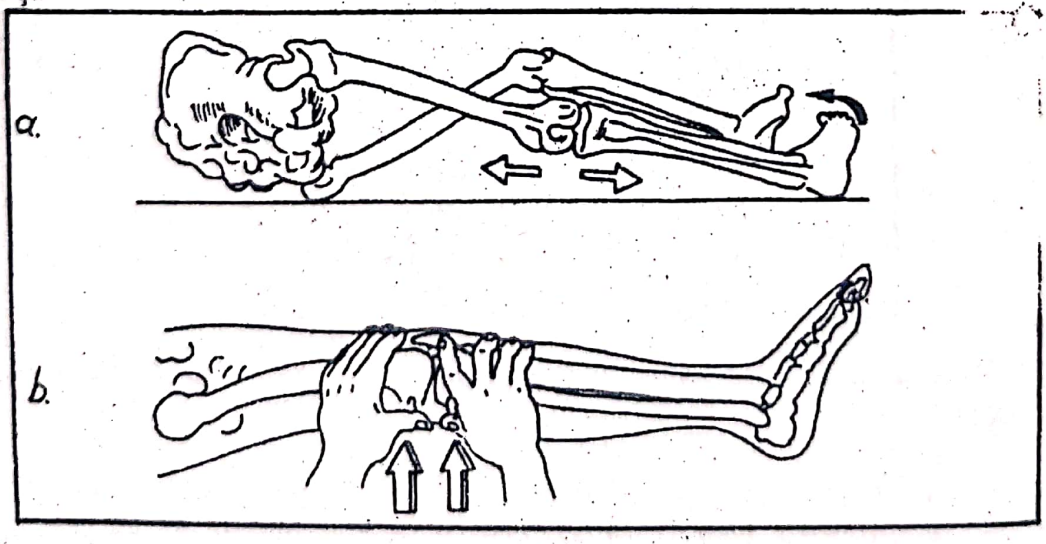

Fig. 2.76. Testul Slocum 2: a-poziția pacientului (1-producerea valgusului; 2-rotația internă a piciorului); b-poziția mâinilor examinatorului

Scanned with OKEN Scanner

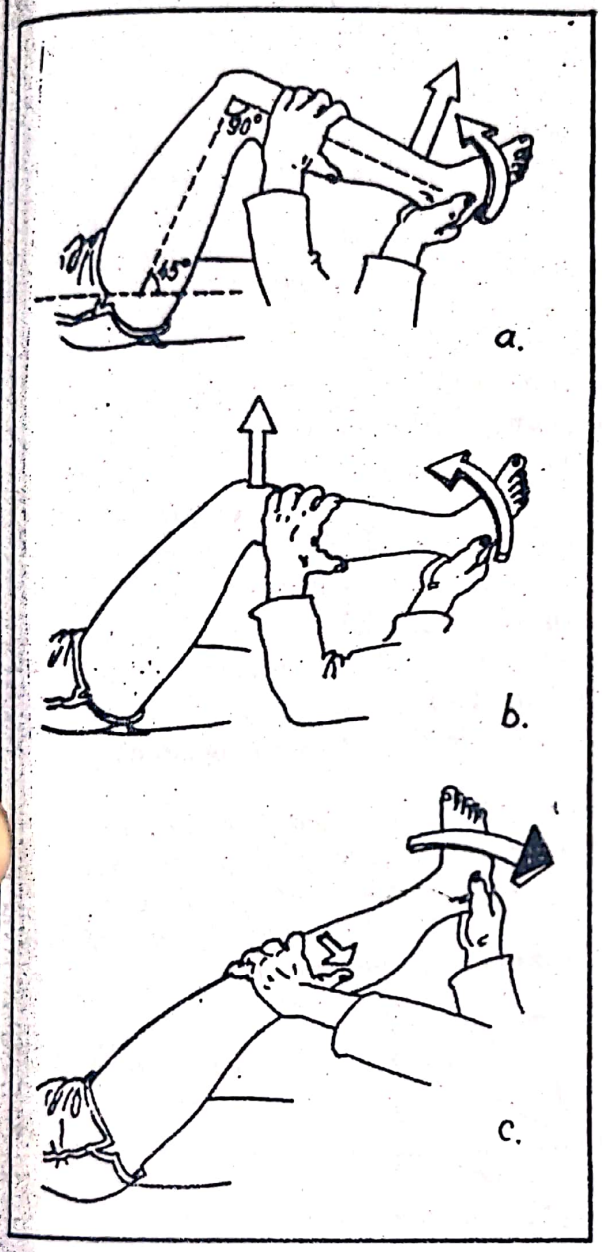

Fig. 2.77. "Jerk-test"-ul Hughston: se pornește din poziția de flexie, se imprimă piciorului o rotație internă (1), genunchiului o poziție de valgus (2) și se începe extensia (3); la 30° flexie se observă subluxația maximă a platoului tibial extern (4); la sfârșitul extensiei subluxația se reduce brutal (5) și piciorul se așează spontan în rotație externă

***Testul Dupont** (1986) este un test original ce pornește cu **genunchiul în extensie** dar cu **piciorul în rotație externă**. La 40° flexie apare resortul de reducere a subluxației anterioare, reducere obținută grație rotației externe brutale. Are aceeași semnificație ca și resortul în rotație internă.*

În laxitatea rotatorie antero-medială sunt prezente și lateralitate medială directă (valgus), sertarul anterior direct având amplitudini diferite în funcție de complexitatea lezională.

• **Laxitatea rotatorie antero-laterală** înseamnă posibilitatea de deplasare anterioară a platoului tibial extern și deschiderea articulației de partea externă (angulație în varus). Ambele deplasări sunt însoțite de o mișcare de rotație al cărui centru se află în compartimentul medial. **Substratul anatomic** al acestei laxități antero-laterală implică **ruptura LCE, SPE, meniscului extern și a LIA.** Sunt specifice două teste ligamentare: **sertarul rotator medial** (Slocum) și **"jerk test"** - ul lui Hughston. Resortul condilian extern pozitiv prin testele descrise anterior întărește convingerea de lezare a LIA.

***Sertarul rotator medial** (sertar rotator în rotație internă); sertarul rotator neutru se accentuează în cazul rotației interne a tibiei cu 15° și se micșorează în rotație externă de 30°. Se gradează cu 1+, 2+, 3+ (1 și 2 în leziunile elementelor periferice iar 3 în asocierile cu ruptura LIA).*

***"Jerk test"-ul lui Hughston** (1976). Termenul de "jerk" din mecanică este definit ca "schimbare*

brutală a raportului de accelerare a două suprafețe". În clinică el corespunde senzației avute la ***reducerea subluxației anterioare a platoului tibial extern*** *(un semn de resort condilian extern). Testul nu este specific pentru leziunea LIA ci traduce o ruptură sau elongație a porțiunii mijlocii a ligamentului capsular extern. Ca tehnică de testare, remarcăm de la început că dacă "pivot shift" testul este apreciat mobilizând genunchiul din extensie în flexie, "jerk test"-ul se caută pornind din* ***poziția de flexie****. Din această poziție (fig. 2.77.) se imprimă o mișcare de* ***valgus*** *și o alta de* ***rotație internă****. Se începe încet extensia. Testul este pozitiv dacă în jurul flexiei de 30° silueta anormală a gambei în treimea sa superioară dispare și concomitent se percepe o smucitură ca urmare a reducerii subluxației anterioare a platoului tibial extern. Piciorul se așează spontan în rotație externă.*

În laxitatea rotatorie antero-laterală sunt pozitive și alte semne ale testării ligamentare ca lateralitatea externă directă (varus), sertarul anterior direct având amplitudini diferite în funcție de complexitatea lezională.

- **Laxitatea rotatorie postero-laterală** înseamnă posibilitatea de translație posterioară a platoului tibial extern și deschiderea articulației la partea externă. Ambele deplasări sunt însoțite de o mișcare de rotație care se execută după un ax având centrul situat în compartimentul intern. Substratul anatomic al laxităților postero-laterale este reprezentat de leziunile SPE și LIP. Detectarea acestei varietăți lezionale poate fi probată cu ajutorul a trei teste: sertarul rotator postero-extern, testul rotației externe în recurvatum (ambele descrise de Hughston) și resortul condilian extern inversat Jacob.

Sertarul rotator postero-extern *(Hughston 1976) se practică cu bolnavul în decubit dorsal și genunchiul flectat la 90°. Examinatorul se așează pe fața dorsală a piciorului pacientului care se află în rotație externă. Examinatorul prinde cu ambele mâini extremitatea superioară a tibiei cu policele așezat vertical laterotuberozitar (fig. 2.78.). Manevra constă în* ***împingerea tibiei în sertar***

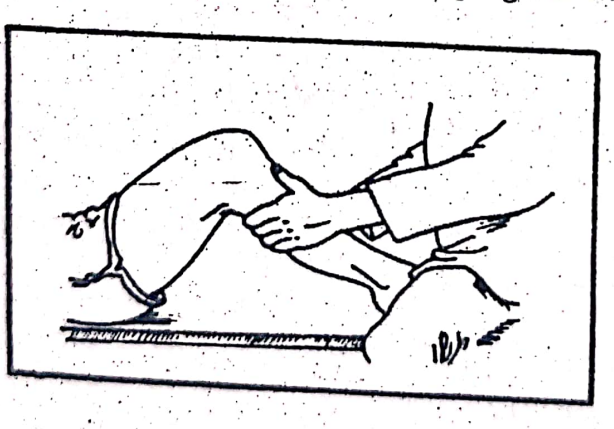

Fig.2.78. Poziția examinatorului pentru realizarea sertarului rotator posteroextern

posterior. *În cursul acestei manevre se urmărește extremitatea superioară a tibiei. Există două posibilități:*

a) în prima, când ***LIP este intact****, privind silueta tendonului rotulian, comparativ, vom observa că tibia se* ***rotează lateral*** *(fig. 2.79.a);*

*b) în cea de a doua situaţie, când **LIP este rupt, atunci translaţia predomină asupra rotaţiei.** Vom observa pe lângă rotaţia externă a tibiei şi un sertar posterior (fig. 2.79.b).*

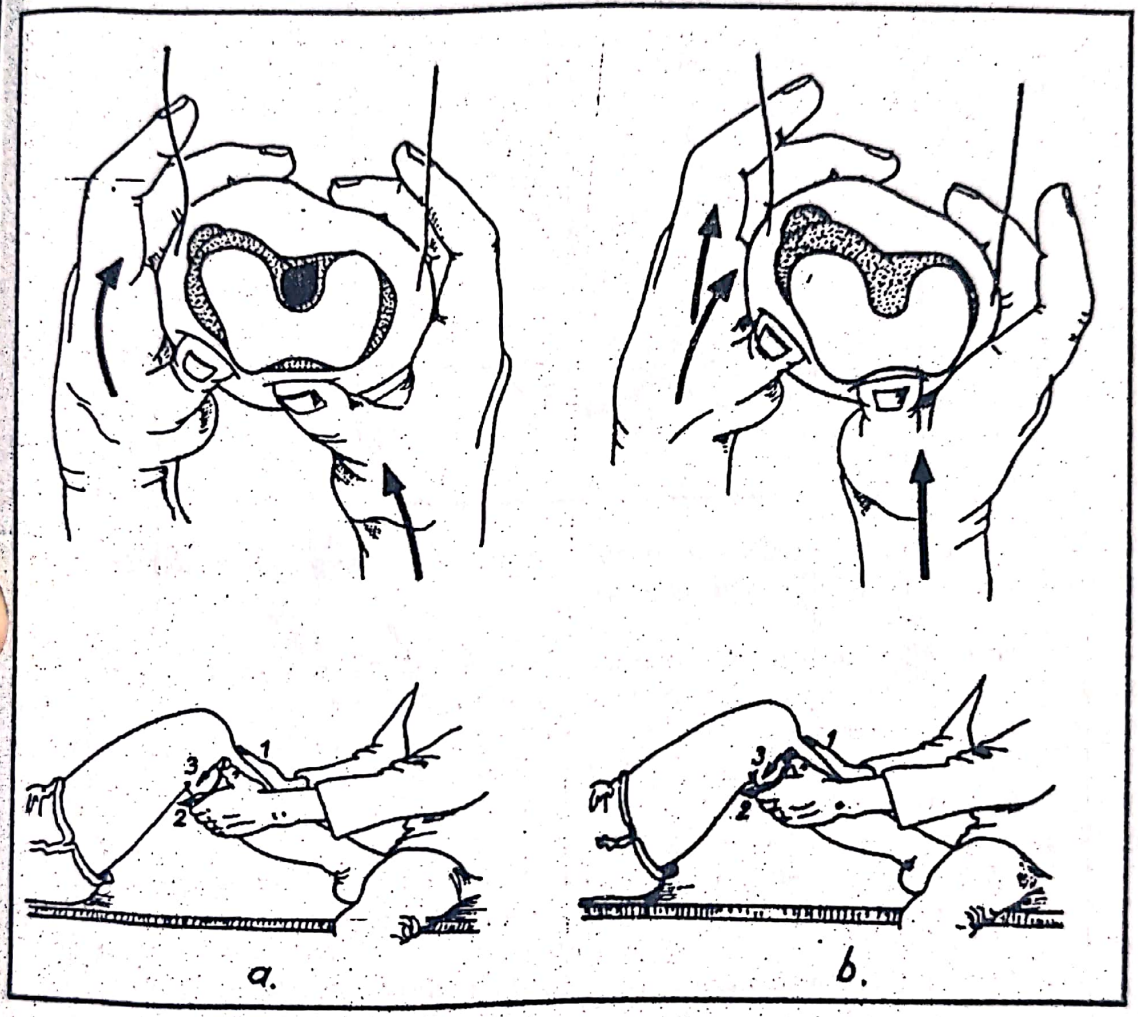

Fig. 2.79. Sertarul rotator postero-extern Hughston: a-LIP intact, tibia se rotează lateral; b-LIP rupt, se observă tibia care se rotează extern şi sertar posterior

În rezumat, testul evidenţiază leziunile unghiului popliteu (posteroextern) şi a pivotului central. Când numai unghiul este interesat (LCE, capsulă, complexul arcuat) suntem în situaţia (a) iar când la elementele periferice postero-laterale se asociază şi ruptura LIP, suntem în situaţia (b) - a sertarului posterior rotator extern cu oprire "moale".

***Testul rotaţiei externe - recurvatum** (Hughston 1986). Se ridică prin prindere de haluce (sau talon) ambele membre inferioare. De partea lezată genunchiul se aşează spontan în poziţie de **varus şi recurvatum**, ceea ce presupune o laxitate rotatorie postero-externă asociată sau nu cu o leziune a LIA (fig. 2.80.)*

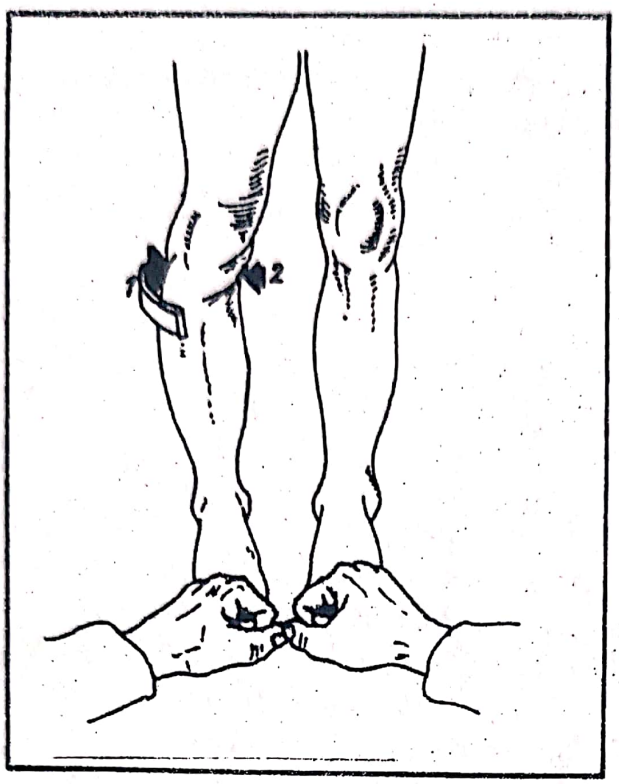

Fig. 2.80. Testul rotației externe-recurvatum: se remarcă apariția unor deformări în recurvatum (1) și în varus (2) de partea afectată

Resortul condilian extern inversat *(semnul lui Jacob, Hassler și Staeubli, 1981). Testul pozitiv evidențiază o laxitate rotatorie postero-externă. Inversiunea, față de "pivot shift", constă în faptul că se începe testarea cu* ***genunchiul în flexie,*** *piciorul se rotează extern și în acest caz platoul tibial extern este inițial* ***subluxat posterior*** *(fig. 2.81.a). Mâinile examinatorului (fig. 2.81.b) forțează genunchiul* ***în valgus*** *și rotează gamba extern. Testul este pozitiv atunci când extinzând lent genunchiul, în jurul flexiei de 20°, observăm cum platoul tibial extern alunecă din sertar posterior în poziție de reducere, silueta superioară a gambei se normalizează și se simte o smucitură iar piciorul se așează spontan în poziție neutră.*

În acest gen de laxitate rotatorie vom întâlni și diferite grade de lateralitate externă directă (varus) și sertar posterior direct, de amplitudini diverse în funcție de complexitatea lezională.

• **Laxitatea rotatorie postero-medială** este greu de diagnosticat. Când ligamentul încrucișat anterior este intact (Insall) evaluarea devine foarte dificilă. Acest fel de laxitate înseamnă posibilitatea translației posterioare a platoului tibial intern și deschiderea articulației la partea internă. Mișcarea de rotație internă a tibiei se execută după un ax având centrul situat în compartimentul extern. Substratul anatomic al laxității postero-mediale este reprezentat de rupturi ale LLI, SPI și LIP. Uneori sunt interesate ambele ligamente încrucișate.

Această varietate lezională poate fi bănuită în prezența semnului rotator **postero-intern**. În această varietate lezională, examinarea sub anestezie cu și completarea testului ligamentar cu examene paraclinice este necesară înaintea

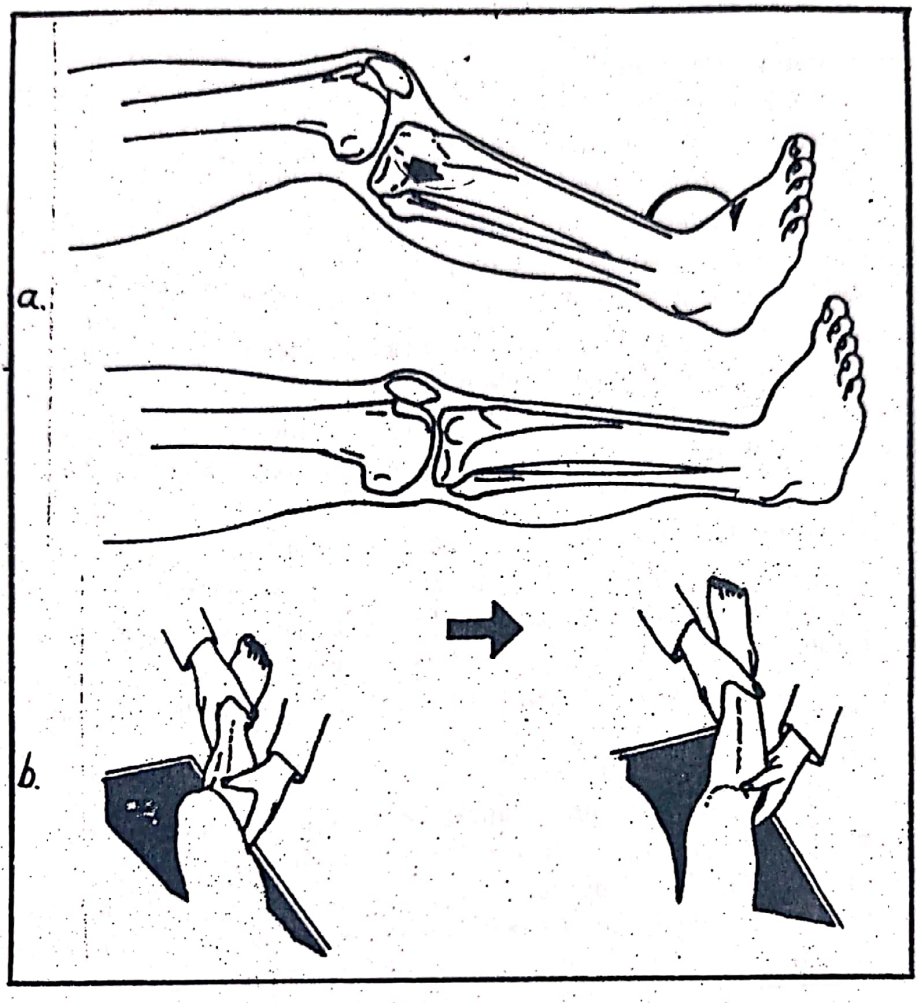

Fig. 2.81. Resortul condilian extern inversat: a-se începe testarea cu genunchiul în flexie, piciorul se rotează extern şi platoul tibial extern se subluxează posterior; b-mâinile examinatorului forţează genunchiul în valgus şi rotează gamba extern

decizie de tratament.

Sertarul rotator postero-intern: *se examinează cu bolnavul în decubit dorsal, genunchiul fiind flectat la 90°. Se va remarca rând pe rând că:*

a) există un sertar posterior direct (rotaţie 0°);

b) există un exces de rotaţie internă şi că în această poziţie nu se observă o deplasare spre înainte a capului peroneului dar se observă o alunecare spre înapoi a platoului tibial intern;

c) sertarul posterior în rotaţie internă creşte vizibil.

În acest gen de laxitate rotatorie vom întâlni lateralitate internă directă (valgus) chiar în extensie, fapt care ne indică, deasemenea, leziuni ale structurilor periferice interne.

Trebuie subliniat, în legătură cu laxităţile rotatorii, că **nu există întotdeauna o suprapunere între sectorul anatomic interesat şi sectorul care se deplasează**. De exemplu, laxitatea clinică antero-internă presupune

leziuni în sectorul anatomic postero-intern iar în prezența resortului condilian extern (clinic) leziunile se găsesc în sectorul anatomic anterior.

■ **Laxitățile combinate** sunt leziuni grave care combină o instabilitate rotatorie severă într-un cadran cu o instabilitate directă sau rotatorie a altui cadran. Tot în această categorie sunt încadrate și instabilitățile globale datorate luxațiilor de genunchi. Acesta este motivul pentru care genunchiul prezentând o instabilitate rotatorie gravă într-un cadran nu va fi considerat complet examinat dacă nu se vor investiga clinic și celelalte cadrane pentru a evita greșeala de a nu recunoaște unele leziuni. "Orice laxitate rotatorie gravă într-un cadran este asociată unei laxități rotatorii în alt cadran" (Muller). Această manieră de a proceda este obligatorie mai ales în cazul în care sunt necesare reparații chirurgicale.

Manevrele de testare ligamentară ale genunchiului prezentând **leziuni acute** sunt îngreunate de prezența durerii. Pentru acest motiv vor fi preferate acele tehnici de examinare prin care se obțin maximum de informații cu prețul a cât mai puține dureri. În caz de incertitudine este obligatorie examinarea sub anestezie generală. În această eventualitate se poate valorifica întreaga baterie de teste ca și în cazul leziunilor cronice.

Examene complementare

A. **Testele manuale instrumentale** măsoară obiectiv laxitățile. Există aparate de evaluare a sertarului direct (artrometrul KT1000 sau laximetrul Stryker, laximetrul OSI) dar aparatul Genucom reprezintă un sistem complet de cuantificare a tuturor laxităților (directe și rotatorii), de înregistrare, memorizare și imprimare grafică datorită cuplării cu un ordinator (fig. 2.82.).

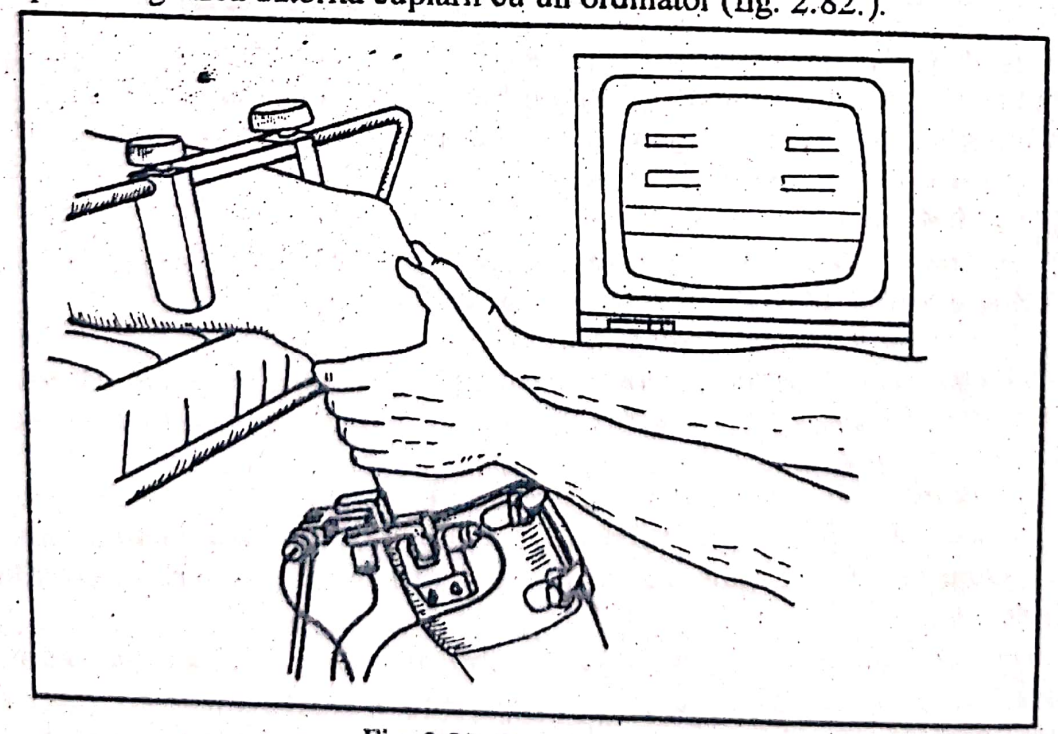

Fig. 2.82. Genucom FARO

Scanned with OKEN Scanner

B. **Testele manuale radiodinamice** constau în reproducerea pe clişeul radiografic a laxităților (var, valg, sertar). Sunt documente interesante ştiinţific şi medico-legal dar prezintă inconvenientul că expun examinatorul la radiaţii.

C. **Testele instrumentale radiodinamice** constau în reproducerea laxităților pe clişeul radiografic folosind anumite dispozitive care evită expunerea examinatorului la radiaţii (fig. 2.83.).

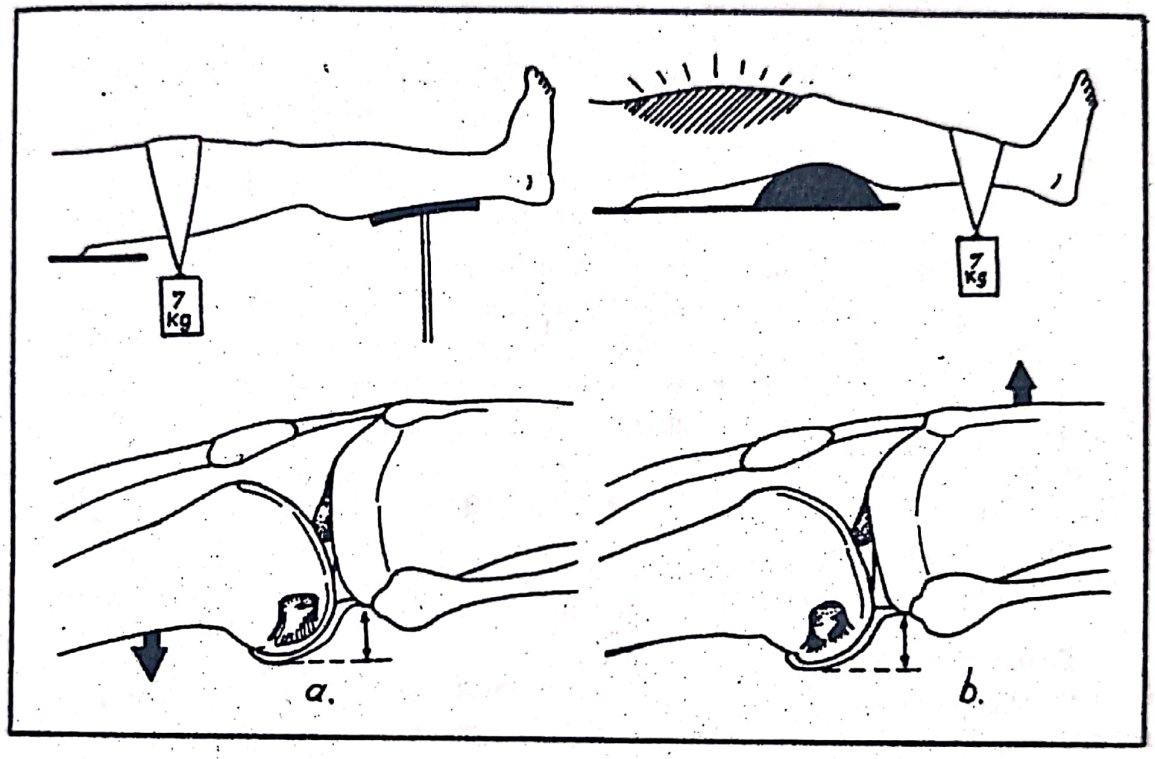

Fig. 2.83. Teste instrumentale radiodinamice: a-tehnica testului Lachman pasiv; b-tehnica testului Lachman activ, realizat prin modificarea dispozitivelor de tracţiune şi de susţinere

D. **Examenul radiografic standard** descoperă smulgeri osoase sau fracturi asociate şi este un examen indispensabil.

E. **Rezonanţa magnetică nucleară** aduce informaţii în leziunile ligamentare recente, mai ales în ceea ce priveşte ligamentele încrucişate.

F. **Artroscopia** are, deasemenea, rolul său şi permite precizarea tipului de ruptură.

Totuşi, nimic nu înlocuieşte examenul clinic al unui chirurg avizat. Ca urmare a examenului clinic şi a identificării tipului lezional se poate stabili o cartografie a anatomiei lezionale (fig. 2.84.). Datele obţinute pot fi introduse în cotaţii recunoscute (Arpege sau AOSSM) pentru a obţine **valoarea funcţională a genunchiului.** În acest fel se pot evalua rezultatele obţinute prin diverse metode şi se stabileşte indicaţia de tratament.

Scanned with OKEN Scanner

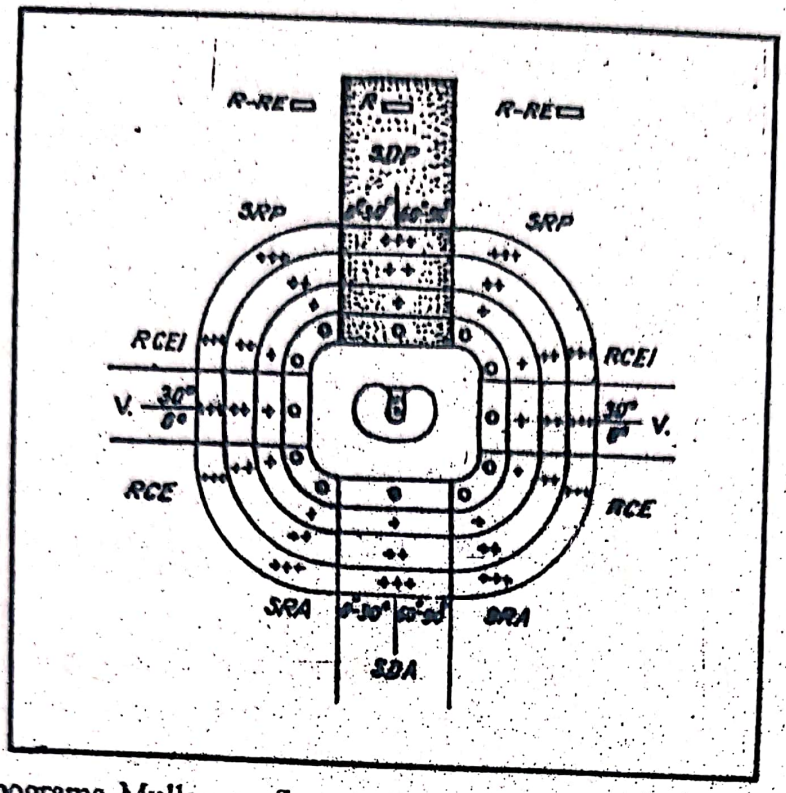

Fig. 2.84. Topograma Muller: se figurează în centru o schemă unde vor fi desenate leziunile ligamentare deduse din examenul clinic (SDA-sertar direct anterior la 30 sau 90° flexie; SRA-sertar rotator anterior, E-extern sau I-intern, în funcție de partea examinată; RCE-resort condilian extern; V-valgus sau varus în flexie 30° și extensie 0°; SRP-sertar rotator posterior, I-intern sau E-extern; RCEI-resort condilian extern inversat; SDP-sertar direct posterior; R-recurvatum; R-RE-recurvatum-rotație externă)

Tratament. Indicația terapeutică în **entorsele recente ale genunchiului** rămâne o chestiune delicată și controversată. În cele ce urmează vom încerca o prezentare schematică a concepțiilor actuale de tratament.

Pentru a trata corect o entorsă a genunchiului este bine să ne raportăm la forma clinică. În acest sens vom adopta clasificarea recunoscută a entorselor în trei grade de severitate: ușoară, medie și gravă.

Entorsele de primul grad (ușoare, benigne) se rezolvă printr-un tratament simptomatic. Imediat ce durerile au cedat (repaus, pungă cu gheață, eventual combaterea hiperemiei) se începe reeducarea pentru evitarea atrofiilor musculare. Mersul va fi reluat precoce, iar eforturile fizice vor fi amânate până la dispariția completă a acuzelor subiective.

Entorsele de gradul al doilea (medii). Se încadrează în această categorie atât rupturile parțiale ale fasciculului superficial al LCI (lateralitate moderată în flexie de 30°) dar și entorsele la care testele ligamentare rămân negative dar există o reacție articulară importantă. Considerate drept entorse ușoare și tratate ca atare (cu reluarea precoce a activității, în special la sportivi), se va produce completarea rupturilor parțiale și destabilizarea articulației. Pentru aceste considerente se admite că este indică imobilizarea cu aparat gipsat cruropedios, cu genunchiul în flexie 30°, pentru un interval de 4-6 săptămâni. Reeducarea

mobilităţii articulare şi a forţei musculare va fi urmărită până la vindecare.

În **entorsele de gradul al treilea** există două atitudini terapeutice posibile: ***conservatoare şi chirurgicale.***

Tratamentul conservator este admis în entorsele interne grave cu lateralitate moderată (anatomic sunt rupte ambele fascicule ale LCI, superficial şi profund). După o testare ligamentară atentă (eventual sub anestezie), după evacuarea hemartrozei şi chiar după o eventuală artroscopie (prin care se exclud leziuni meniscale sau ale ligamentelor încrucişate), se trece la aplicarea unui aparat gipsat cruropedios cu genunchiul flectat la 30-45°. Intervalul de imobilizare va fi de 4-6 săptămâni. În continuare, este prudent ca genunchiul să fie protejat cu o orteză articulată şi să urmeze un program de recuperare kinetoterapică. Reluarea eforturilor se amână până la 4-6 luni. Sunt indicate pentru acest fel de tratament dezinserţiile superioare ale ligamentului colateral intern şi există rezerve privind vindecarea dezinserţiilor inferioare.

Tratamentul chirurgical îşi găseşte frecvent indicaţia în entorsele grave de tipul III. Când se optează pentru această conduită terapeutică, operaţia este bine să fie practicată în primele 7 zile de la accident, dar intervalul optim este în primele 3 zile. Scopul tratamentului chirurgical este **reparaţia** tuturor ligamentelor interesate. Reparaţia se realizează prin reinserţii sau suturi ligamentare (fig. 2.85. şi fig. 2.86.).

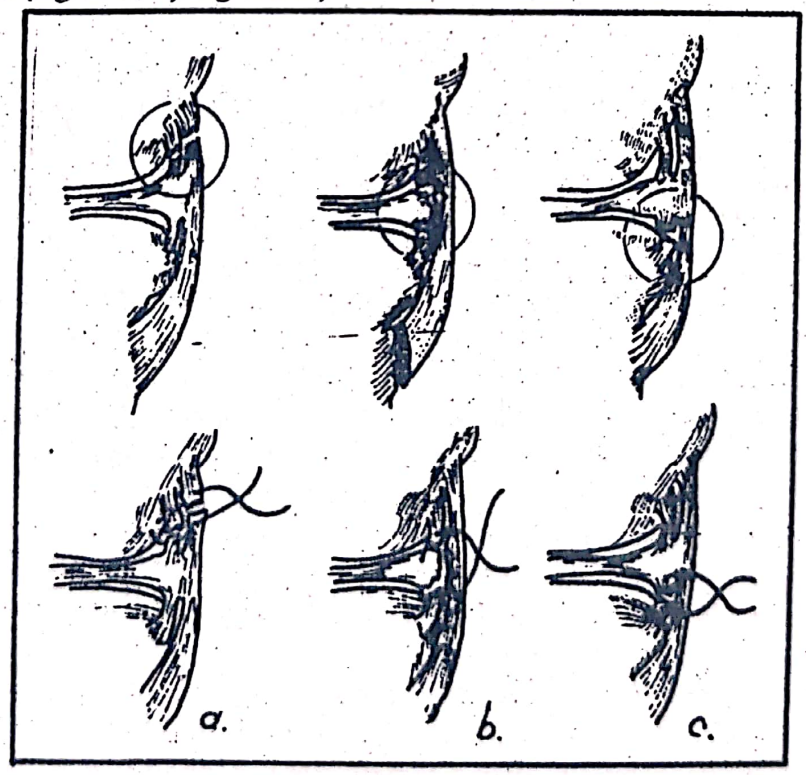

Fig. 2.85. Sutură primară a rupturilor LLI situate: a-proximal; b-mijlociu; c-distal

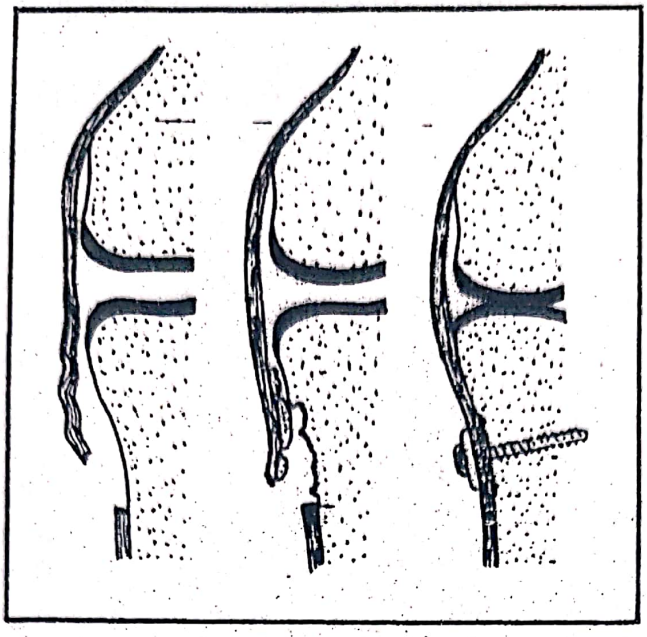

Fig. 2.86. Reinserţia şi fixarea cu şurub a smulgerilor ligamentare, cu sau fără o "pastilă" osoasă

Repararea ligamentelor încrucişate (fig. 2.87.) sau a capsulei posterioare (fig. 2.88.) presupune folosirea unor tehnici chirurgicale pretenţioase, cu reinserţia trasosoasă a elementelor interesate.

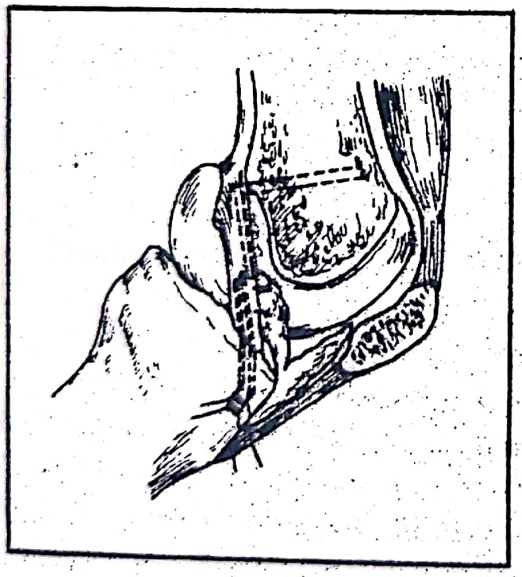

Fig. 2.87. Tehnica reparării LIA

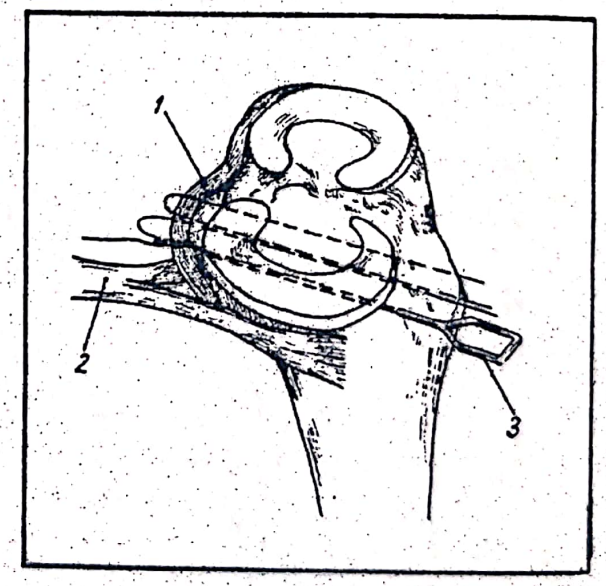

Fig. 2.88. Tehnica reinserţiei capsulei posterioare (1-capsula posterioară, 2-semimembranos, 3-ac special de sutură)

Imobilizarea postoperatorie se face cu un aparat gipsat cruropedios, cu genunchiul în flexie de 45°, pentru o perioadă de 30 zile.

Reeducarea postoperatorie este benefică pentru atingerea obiectivului principal al tratamentului şi anume acela de recuperare cât mai completă a funcţiei articulare.

Scanned with OKEN Scanner

Selecţia cazurilor în vederea tratamentului chirurgical depinde, în afara tipului de gravitate a entorsei, şi de alţi factori ca: vârsta, nevoile de activitate, leziunile asociate şi starea de sănătate. Dacă unul dintre aceşti factori reprezintă o contraindicaţie pentru această manieră de tratament, pacientul va fi tratat conservator. În această eventualitate, imobilizarea se prelungeşte şi poate ajunge chiar la 4 luni, fiind urmată de o atentă reeducare.

Instabilitatea ligamentară cronică

Vindecarea unei entorse recente a genunchiului cu unele imperfecţiuni (cicatrizare cu elongaţie, lipsa cicatrizării ligamentare) se traduce în plan funcţional prin unele simptome. Simptomele se evidenţiază mai rar imediat, la reluarea activităţii, de regulă apar după un interval de luni sau ani. Bolnavii acuză senzaţie de nesiguranţă articulară, desemnată în literatura de specialitate cu termeni consacraţi ca "giving way" sau "derobement ou sensation de deboitement" (în traducere aproximativă "pierde calea" sau "senzaţie de nesiguranţă"). Această senzaţie de instabilitate este o noţiune clinică care corespunde în plan anatomopatologic unei laxităţi ligamentare şi are o deosebită importanţă pentru indicaţia de tratament. Tratamentul este condiţionat de prezenţa instabilităţii.

Evaluarea laxităţilor se face ca şi în cazul leziunilor acute, cu menţiunea că, dată fiind lipsa durerii şi a tumefacţiei, este posibil un examen ligamentar complet.

Mulţi pacienţi cu instabilitate cronică reuşesc să tolereze defecţiunea graţie unei musculaturi perfecte şi nu necesită nici un fel de tratament.

Vor fi selectaţi în vederea tratamentului chirurgical bolnavii prezentând simptome intolerabile de "giving way", sportivi cu randament scăzut, adolescenţi (cu intenţia de a evita dezvoltarea leziunilor meniscale, cartilaginoase şi evoluţia lentă spre artroză). Operaţiile sunt indicate numai după cel puţin trei luni de la episodul acut şi poartă numele de **reconstrucţii ligamentare sau ligamentoplastii.** Intervenţia va fi precedată de un program de kinetoterapie (6 luni) după care se va proceda la o atentă reevaluare. Operaţiile clasice sunt cele de reparaţie-substituţie şi ele rămân încă tehnici valabile. Prin acest gen de operaţii se înlocuiesc elementele rupte cu tendoane din vecinătate sau fascii (plastie autologă), aşezate pe direcţia anatomică a ligamentului, izometric şi fixate transosos la extremităţi. Această manieră de a proceda este denumită **ligamentoplastie pasivă**. O altă modalitate este **ligamentoplastia activă**, prin care se încearcă stabilizarea articulară cu ajutorul unor transpoziţii ale inserţiilor distale ale muşchilor periarticulari. Acest tip de operaţii sunt privite cu rezerve de mulţi specialişti. Există şi posibilitatea de a asocia cele două feluri de ligamentoplastii, realizând astfel o **plastie mixtă activo-pasivă**. După locul unde este aşezat tendonul sau fascia care înlocuiesc elementul stabilizator interesat, ligamentoplastiile pot fi **intraarticulare** sau **extraarticulare.** Repararea

concomitentă printr-un procedeu intraarticular şi extraarticular al unui ligament rupt este, deasemenea, o plastie **mixtă, intra- şi extraarticulară.**

După anii 1960 a fost propusă întrebuinţarea, mai ales pentru plastia LIA, a **ligamentelor artificiale**. În acest fel, intervenţiile chirurgicale s-au simplificat şi multe complicaţii au putut fi evitate. Caracteristicile cerute acestor materiale sunt biocompatibilitatea şi anumite proprietăţi mecanice.

*A fost propusă, în timp, folosirea **fibrelor de carbon** (Jenkins 1976) simple sau înconjurate de acid polilactic (au fost treptat abandonate datorită dispersiei fragmentelor în articulaţie), **poliflex** (Blazina 1975), **polietilen** (Kennedy 1976), **dacron** (Fujiikawa 1982), **politerafloretilenă** (SUA 1982), **proflex** (Mansart 1985) pentru a depăşi entuziasmul iniţial şi a ajunge la conceptul actual: ligamentele artificiale se pot folosi nu ca proteze ci ca întărire fie a unei suturi a LIA, fie a materialelor de reconstrucţie autologă (tendon rotulian, semitendinos). În acest sens se propune (Milan 1988) o bandă de 30 mm lungime şi 10 mm lăţime cu coadă pentru fixare, din **tereftalat de polietilen răsucită în spirală** (pro-pivot) aşezată după tehnica "over the top".*

Se poate afirma că ligamentele artificiale sunt încă în studiu şi folosirea lor este admisă în prezent pentru întărirea suturilor sau autogrefelor.

Oricum ar fi, ligamentoplastiile rămân operaţii complexe care cer o tehnică chirurgicală foarte specializată.

ENTORSA EXTERNĂ A GLEZNEI

Leziunile ligamentare ale gleznei interesează frecvent **planul capsuloligamentar extern** (fig. 1.162.) şi în acest fel apare cea mai frecventă entorsă a corpului omenesc - entorsa ligamentului lateral extern al gleznei. Se rezervă termenul de entorsă leziunilor ligamentare **izolate**, pentru a le deosebi de leziunile ligamentare **asociate** fracturilor maleolelor (în acest caz entorsa este echivalentă unei fracturi).

Ligamentele laterale (intern şi extern) nu permit gleznei decât mişcări în planul sagital, adică dorsiflexia (mers pe călcâie) sau flexia plantară (mers pe vârful picioarelor), mişcări având în medie o amplitudine de 25° şi, respectiv, 50°. Piciorul îşi măreşte mobilitatea adăugând la mobilitatea gleznei şi mişcări din articulaţiile vecine: subastragaliană, mediotarsiană şi tarsometatarsiană.

Ligamentul lateral extern (LLE) este format din trei fascicule: unul anterior, destul de fragil (peroneoastragalian), al doilea, mijlociu, gros şi puternic (peroneocalcanean) situat extraarticular şi cel de-al treilea, posterior (peroneoastragalian), mai puţin implicat în leziunile ligamentare traumatice.

Mecanismul de producere al entorsei externe este **torsiunea internă a piciorului în equin** (varus equin). În această poziţie corpul astragalului (mai larg anterior şi mai îngust posterior) începe să "joace" în morteză. Ligamentele mijlociu şi posterior sunt relaxate şi stabilitatea astragalului în pensa maleolară

depinde mai ales de ligamentul anterior. Păstrarea stabilităţii este posibilă graţie elasticităţii pensei maleolare, care "se strânge" prin contracţia muşchilor peronieri laterali. Slăbirea peronierilor laterali sau rapiditatea mişcării au drept consecinţă alungirea sau ruptura ligamentelor laterale. Dintre acestea, **fasciculul anterior al LLE ("ligamentul entorsei")** este interesat primul. Mai rar, leziunile pot continua cu ruptura capsulei şi a fasciculului mijlociu al LLE. În acest caz, la instabilitatea frontală a astragalului se adaugă şi una orizontală, tradusă prin subluxaţia lui anterioară.

Examenul clinic este cu atât mai evocator cu cât bolnavul este examinat la mai puţin timp după accident. La **interogatoriu,** pacientul descrie mişcarea forţată a piciorului cu planta privind înăuntru (varus-equin) ca şi circumstanţele variate în care a avut loc mişcarea (mers normal, sport, accident de muncă). **Subiectiv**, este tipică **evoluţia durerii şi a impotenţei funcţionale în trei timpi**: durerea vie, sincopantă, împiedică la început mişcările şi mersul (timpul I); durerea se calmează în câteva minute şi bolnavul poate relua mersul (timpul II); durerea se accentuază în orele ce urmează şi impotenţa funcţională reapare (mers dificil sau imposibil) - timpul III. **Examenul obiectiv** după accident constată la **inspecţie** prezenţa unui hematom "rotund, în balon" situat premaleolar extern, iar mai târziu o echimoză în aceeaşi regiune. **Palparea** decelează un punct dureros situat pe traiectul fasciculului anterior al LLE (forma uşoară a entorsei) şi pe traiectul fasciculului mijlociu (forma medie şi gravă a entorsei). Mişcările de flexie-extensie sunt posibile dar încercarea de adducţie a gleznei se însoţeşte de reapariţia durerilor la partea externă a articulaţiei. Constatarea tumefacţiei şi echimozei, cu durere vie şi impotenţă funcţională marcată sunt semnele care sugerează posibilitatea unei rupturi complete a ligamentelor externe, dar **examenul clinic nu permite diagnosticul gradului de ruptură a ligamentelor.**

Tratamentul entorsei depinde însă de stabilirea unui diagnostic lezional de precizie, lucru posibil numai prin completarea examinării clinice cu **investigaţia radiografică** a gleznei. Dacă **clişeele standard** arată lipsa leziunilor osoase, se practică o infiltraţie cu novocaină 1% "loco dolenti" şi trecem la efectuarea clişeelor dinamice. **Radiografia dinamică** de faţă în poziţie de varus equin arată o înclinare astragaliană. Înclinarea de 10-15° indică o ruptură a fasciculului anterior, înclinarea între 20-25° corespunde rupturii fasciculului mijlociu iar înclinarea între 20°-45°, rupturii concomitente a celor trei fascicule. Pe radiografia dinamică de profil, în poziţie de translaţie anterioară a astragalului, se măsoară distanţa dintre marginea posterioară a tibiei şi centrul corpului astragalului. Normal, ea este de 5 mm. Sunt considerate pozitive ("sertar" anterior astragalian) distanţele mai mari de 8 mm.

În **evoluţie**, majoritatea entorselor (bine tratate) se vindecă. Există şi vindecări cu sechele, în sensul entorsei recidivante în circumstanţele de zi cu zi (schimbarea sensului de mers, mers pe teren accidentat). Aceste recidive au ca

explicații: cicatrizarea defectuoasă a ligamentului lezat, care instabilizează glezna la partea externă sau slăbirea mușchilor peronieri laterali, ca urmare a unui tratament funcțional neadecvat.

Tratamentul trebuie diferențiat în funcție de gravitatea (gradul) leziunilor ligamentare.

În **entorsele benigne**, blocajul reacțiilor vasomotorii și mobilizarea articulației de la început, reeducarea propioceptivă a peronierilor laterali în scopul evitării recidivelor, este maniera de tratament comun admisă.

În **entorsele medii și grave**, la cei mai mulți pacienți, se indică o **imobilizare gipsată** cu cizmă "de mers" pentru cel puțin 6 săptămâni. La suspendarea imobilizării se începe reeducarea mișcărilor articulare și propioceptivă a peronierilor laterali. În unele cazuri (sportivi, dansatori), **cura chirurgicală** (care constă în sutura sau reinserția fasciculelor ligamentare rupte), urmată de o scurtă imobilizare (3 săptămâni) și reeducare, este o altă conduită posibilă de tratament.

În cazurile în care persistă o instabilitate externă a articulației (entorse cu repetiție) și după eșecul tratamentului conservator (reeducare propioceptivă) se justifică ligamentoplastia. Una dintre cele mai simple operații a fost descrisă de Castaing (fig. 2.89.) și folosește scurtul peronier lateral drept material de înlocuire al ligamentelor rupte.

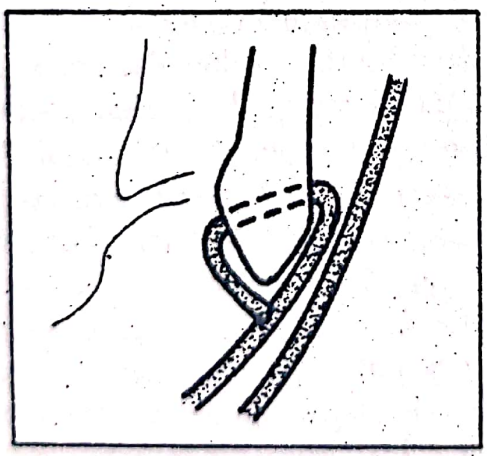

Fig. 2.89. Înlocuirea LLE cu scurtul peronier lateral (tehnica C[illegible]

3. INFECŢIILE OSTEOARTICULARE

Agentul microbian ajuns la nivelul osului sau într-o cavitate articulară poate determina un proces inflamator. În ambele ipostaze el se traduce printr-o reacţie a ţesutului conjunctiv situat fie în măduva osoasă şi canalele Havers (medulohaversită), fie la nivelul sinovialei (sinovită). Apare la început o reacţie inflamatorie banală. Pe lângă această reacţie nespecifică, osul şi articulaţia se apără împotriva infecţiei şi printr-un comportament mai particular, specific.

Reacţia specifică osoasă are drept expresie ***rarefacţia, necroza*** şi ***proliferarea***:

- ***rarefacţia osoasă*** este explicată de hiperemia inflamatorie şi are ca suport stimularea osteoclastelor care, printr-un intens proces de resorbţie, determină osteoporoza localizată. Acesta este modul obişnuit de reacţie al ţesutului osos spongios;
- ***necroza osoasă*** apare atunci când osteocitele îşi încetează activitatea şi dispar şi acest lucru (moartea osteocitelor) se întâmplă atunci când nutriţia lor nu mai este asigurată. Sursele de nutriţie a celulelor osoase sunt reprezentate de artera nutritivă (în principal) şi vasele periostale (secundar). Osul necrozat se numeşte **sechestru** şi sechestrarea este modalitatea de reacţie a osului cortical. Această evoluţie spre ireversibilitate a leziunilor inflamatorii poate fi evitată numai printr-un tratament de maximă urgenţă;
- ***proliferarea osoasă*** (reacţia periostală) face parte din procesul de reparaţie a osului infectat. Apare tardiv şi indică o modalitate de reacţie a organismului având drept scop restabilirea rezistenţei unei piese scheletice slăbite ca urmare a procesului inflamator.

Reacţia specifică articulară. Prezenţa bacteriilor la nivelul sinovialei, pe lângă reacţia inflamatorie banală, are caracteristic faptul că determină, prin modificările calităţilor lichidului sinovial, schimbarea defavorabilă a constantelor mediului intern articular.

Lichidul sinovial are o funcţie mecanică (lubrefierea articulară) dar şi una metabolică. El este transportorul oxigenului de la sinovială spre condrocite şi "cărăuşul" deşeurilor metabolice a condrocitelor spre stratul vascularizat al sinovialei. În acest fel mediul intraarticular este în măsură să asigure o bună funcţionalitate articulară în prezenţa unui volum minim de lichid sinovial, spaţiul potenţial intraarticular fiind de fapt mult mai voluminos.

Apariţia şi dezvoltarea unui proces inflamator intraarticular (sinovita) interferează cu secreţia lichidului sinovial şi conduce la modificarea calităţilor acestuia. Acumularea intraarticulară de bacterii, leucocite şi detritusuri necrotice determină în primul rând **o scădere a valorii oxigenului** în lichidul sinovial. În al doilea rând asistăm la **o scădere a glucozei.** Glucoza este elementul esenţial în

hrănirea cartilajului și are, în articulația sănătoasă, aceleași valori în lichidul sinovial ca și în ser. Scăderea oxigenului și glucozei, acumularea cataboliților condrocitelor, fac ca **mediul intraarticular să devină relativ acid**. Dacă procesul inflamator continuă, vom asista la o multiplicare a bacteriilor, o înmulțire a leucocitelor în revărsatul intraarticular (peste 100.000/mm^3). Cantitatea crescută a revărsatului intraarticular determină dispariția spațiului potențial și conduce la **creșterea presiunii intraarticulare**. Puncția articulară în acest stadiu recoltează puroi (în care germenii pot fi evidențiați direct prin colorația Gram dar și pe culturi). Calitățile reologice ale lichidului sinovial se modifică, aspect evidențiat de **scăderea vâscozității sale** (testul fibrilar negativ). Testul fibrilar apreciază vâscozitatea lichidului sinovial; după introducerea în lichidul sinovial a indexului și policelui îmbrăcate cu o mănușă de cauciuc, la încercarea de dezlipire a acestora constatăm că, în cazul vâscozității normale, între degete se mai mențin câteva "legături" fibrilare în timp ce, în cazul vâscozității scăzute, "legăturile" se rup ușor. Dacă infecția persistă, condrocitele, private de posibilitatea de a se hrăni, ca urmare a modificărilor mediului intraarticular, își diminuă treptat activitatea și în final vor muri. Pentru a evita această evoluție spre ireversibilitate a leziunilor inflamatorii articulare, tratamentul trebuie început în primele 5 zile de la debutul bolii.

Infecțiile osteoarticulare cu germenii banali pot fi clasificate în *osteite*, *artrite* și *osteomielite*.

OSTEITELE

Osteitele sunt infecțiile osului care îmbracă, din punct de vedere clinic, două forme principale: *osteitele acute* și *osteitele cronice*.

Osteitele acute

Osteitele acute survin drept complicații ale fracturilor deschise sau intervențiilor chirurgicale. Germenii ajung la os direct prin contaminarea plăgii. În funcție de sediul fracturii deschise sau operate, osteitele se pot localiza diafizar, metafizar sau epifizar. Există și posibilitatea colonizării secundare a hematomului printr-o bacteremie, la purtătorii unor focare de infecție.

Anatomopatologic au loc aceleași modificări ca și în osteomielita acută, cu apariția abcesului osteomielitic, cu diferența că **abcesul apare la nivelul plăgii** și nu subperiostal și că **sediul abcesului este variabil**, spre deosebire de cel din osteomielita acută în care acesta se localizează metafizar.

Aspectele clinice sunt diferite. În **forma acută** bolnavul prezintă febră (38,5°-39°C); temperatura persistă, oscilând în primele zile. Durerea este

localizată la nivelul unei plăgi, care este tumefiată și lucioasă; concomitent apare roșeața, căldura locală și bombarea plăgii care sugerează o infecție a acesteia. Recoltarea secreției pentru examen bacteriologic este obligatorie. În forma subacută simptomele sunt mai șterse și confuzia se face de regulă cu existența unui simplu hematom local. În prezența unei febre "în platou" (38°-38,5°C) care apare după 7-8 zile, însoțită de dureri și tumefiere, singura modalitate de a demonstra că hematomul nu este "locuit", rămâne puncția sau debridarea secundară. Ambele vor fi executate în condiții de strictă asepsie și produsele recoltate vor fi trimise pentru examen bacteriologic. Radiografia în primele 10 zile este negativă. Examenul de laborator arată hiperleucocitoză cu polimorfonucleare și mărirea V.S.H..

Se admite că antibioterapia sistematică de scurtă durată, începută preoperator în unele intervenții chirurgicale (proteze totale), ar reprezenta o posibilitate de tratament profilactic. Tratamentul curativ constă în antibioterapie, imobilizarea focarului și chirurgie. Conduita față de plagă este în principiu aceea de a asigura drenajul abcesului și acest lucru se obține printr-o debridare secundară sau terțiară a fracturilor deschise sau printr-o reluare precoce a intervențiilor chirurgicale în fracturile operate (nu mai târziu de ziua a 10-a).

Osteitele cronice

Osteitele cronice posttraumatice sunt infecțiile osoase care evoluează la nivelul unui focar de fractură consolidat. Ele apar ca urmare a unui tratament de principiu cu antibiotice care a mascat o osteită acută sau subacută și sunt favorizate de prezența unui corp străin (materialul de osteosinteză).

Boala evoluează în pusee. La primul puseu vom constata, încă de la interogatoriu, că bolnavul a suferit o fractură deschisă sau că a fost operat în urmă cu 6 luni - 2 ani; subiectiv prezintă dureri în dreptul fostei fracturi, unde la examenul local se constată uneori și o zonă roșie, dureroasă (mai rar chiar un abces localizat pe linia de incizie); puncția evidențiază prezența unei secreții care va fi examinată bacteriologic. Când abcesul fistulizează spontan, simptomele se ameliorează sau chiar dispar. Hiperleucocitoza cu polinucleoză este rară, dar V.S.H. accelerat peste 50 mm/h are o mare valoare diagnostică. Între pusee constantele biologice se normalizează. Radiografia arată un calus mai voluminos (hiperostotic) iar în interiorul acestuia geode, sechestre și liză în jurul materialului de osteosinteză. Perioadele de acutizare se pot repeta. Bolnavul examinat "la rece" (între puseele de acutizare), nu prezintă simptome generale dar examenul local este relevant. Segmentul de membru interesat prezintă multiple cicatrici operatorii sau orificii fistuloase prin care se scurge uneori o secreție (fig. 3.1.). Explorarea cu stiletul butonat a acestor orificii oferă senzațiile cunoscute de "zahăr muiat" sau de zgomot "dur, sec". Cu timpul, la simptomele

Scanned with OKEN Scanner

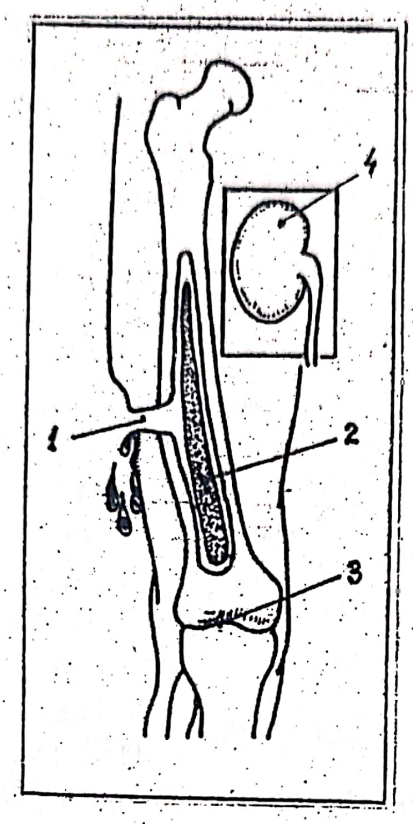

Fig. 3.1. Aspecte clinico-radiografice ale osteitei cronice: 1-fistula, 2-sechestru, 3-redoare articulară, 4-amiloidoză renală

de mai sus se adaugă atrofii, redori articulare, leziuni vasculonervoase, care trebuiesc bine cântărite înainte de începerea tratamentului. Pe lângă modificările radiografice descrise, examinarea paraclinică are la dispoziție fistulografia. Fistulografia preoperatorie este importantă deoarece vizualizează traiectul fistulos și conduce în cavitatea abcesului, într-o geodă care conține uneori și un sechestru. Prelevarea secreției din abcesul puncționat sau dintr-o fistulă, urmată de identificarea germenului și antibiogramă, este un examen de rutină. Germenii sunt (un caz din trei) imposibil e identificat. Atunci când se pot identifica ei sunt reprezentați de stafilococ, la început, iar mai târziu de piocianic, proteus sau asociații microbiene.

Tratamentul osteitei cronice este identic cu cel din osteomielita cronică și constă în: antibioterapie, imobilizare și chirurgie. De această, dată la tratamentul chirurgical (excizie, dezinfecție, drenaj, umplere osoasă și reconstrucție) se adaugă ablația materialului de osteosinteză. Întotdeauna se începe prin corectarea constantelor biologice modificate (anemie, hipoproteinemie), îmbunătățind șansele de reușită a demersului nostru terapeutic.

ARTRITELE SEPTICE

Artritele septice sunt afecțiunile inflamatorii apărute în urma pătrunderii și dezvoltării germenilor patogeni într-o cavitate articulară. Stafilococul, streptococul și pneumococul sunt germenii întâlniți obișnuit dar uneori gonococul sau asociații microbiene sunt identificate în etiologia unei artrite septice.

Pentru a ajunge în cavitatea articulară există trei posibilități:

⇨**inoculare metastatică** în cursul unei bacteremii tranzitorii (infecție hematogenă) cu punct de plecare uneori discret (ex. faringele);

⇨**propagare din vecinătate**, cum ar fi în cazul migrării unui abces osteomielitic;

⇨**inoculare traumatică** printr-o plagă articulară, ca urmare a unui abord chirurgical sau unei injecții intraarticulare (adeseori cu derivate din cortizon).

Din punct de vedere **anatomopatologic** artrita începe printr-o **sinovită acută**; în acest stadiu fenomenele inflamatorii rămân cantonate la cavitatea articulară; în lipsa tratamentului, infecția depășește sinoviala și ajunge la capsulă (**flegmonul capsular Payr**); în sfârșit, al treilea stadiu anatomopatologic, **osteoartrita acută** apare atunci când infecția a evoluat, cartilajul a fost ulcerat și se dezvoltă în os focare osteomielitice. Extremitățile articulare erodate și resorbite, își pierd treptat congruența și se pot luxa (luxații spontane).

Simptomele sunt bine ilustrate de tabloul clinic al artritei acute (există și forme subacute sau chiar cronice). Localizarea se poate face la toate articulațiile. Pe lângă semnele generale de infecție și impotența funcțională, examenul local diferă după stadiul în care a fost surprinsă artrita. Dureri pe interliniul articular, reacția articulară (cu bombarea fundurilor de sac, căldură locală) sunt semnele întâlnite în stadiul de sinovită; orice mișcare este dureroasă, articulația se află într-o poziție antalgică (protejată prin spasmul mușchilor periarticulari), roșeață, limfangită și adenopatie sunt alte semne ce completează tabloul în stadiul flegmonului capsular. Mai târziu edemul maschează reacția lichidiană. Mult mai târziu, atunci când infecția a fost stăpânită, ne aflăm în fața unei articulații cu mobilitate redusă (anchiloză fibroasă la adult și osoasă la copil) sau deformată ca urmare a vindecării osteoartritei cu sechele.

Radiografia este la început negativă. Lărgirea spațiului articular se descrie ca un semn indirect în stadiul de sinovită (explicată de creșterea presiunii intraarticulare și de prezența lichidului intraarticular). Dispariția spațiilor clare periarticulare caracterizează flegmonul capsular. Osteoporoza extremităților osoase, pensarea interliniului și în final distrugerile epifizare (eroziuni, ulcerări, tasări) sau chiar luxația spontană reprezintă semne radiografice tardive.

Pentru confirmarea **diagnosticului** sunt necesare unele investigații de laborator (leucocitoză cu creșterea polimorfonuclearelor, creșterea V.S.H.) dar **puncția articulară** care extrage puroi reprezintă proba de certitudine. În lichidul

de aspirație germenii vor fi identificați iar sensibilitatea lor testată printr-o antibiogramă.

Diagnosticul diferențial va avea în calcul posibilitatea existenței altor tipuri de artrită: tuberculoasă, reumatică, gutoasă, hemofilică sau neuropatică.

Printr-un tratament adecvat multe artrite se vindecă. Uneori vindecarea se face cu prețul unor distrugeri parțiale sau totale a componentelor articulare (fig. 3.2.).

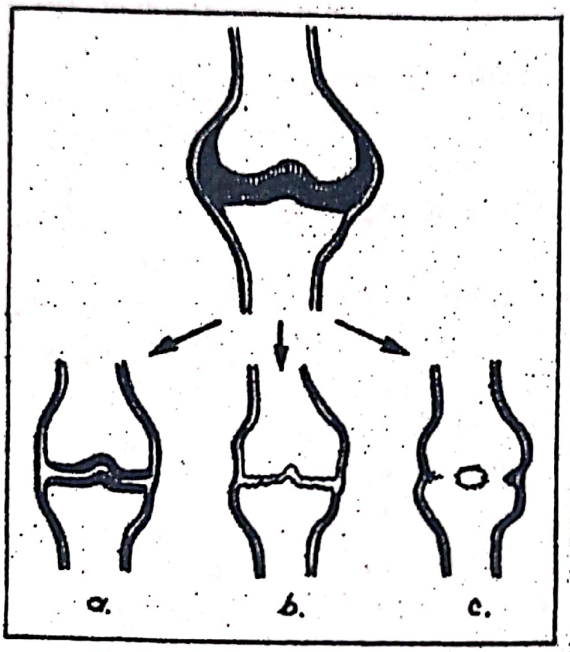

Fig. 3.2. Modalități de vindecare ale osteoartritei: a-articulație normală, b-anchiloză fibroasă, c-anchiloză osoasă

Tratamentul are drept scop evitarea necrozei condrocitare. Pentru a putea spera la revenirea la normal a funcției articulare el trebuie aplicat de urgență. Avem la îndemână în realizarea acestui deziderat tratamentul general și local. Tratamentul general constă în **antibioterapie**; dacă identificarea germenului în cauză a fost posibilă (uneori) și sensibilitatea sa determinată, antibioterapia se face conform antibiogramei. Până la rezultatul examenului bacteriologic tratamentul general se începe folosind o combinație de antibiotice care presupunem că va acoperi întreg spectrul microbian. Tratamentul local constă în **imobilizarea** articulației interesate cu o atelă gipsată sau folosind (la genunchi și șold) extensia continuă. **Chirurgia** are la îndemână câteva gesturi: **puncția aspirație, artroscopia, artrotomia simplă**. Puncția aspirație a articulației are drept scop evacuarea puroiului dar și injectarea, în continuare, a unei soluții de antibiotic; puncția aspirație și injectarea intraarticulară sunt repetate zilnic atât timp cât secreția mai persistă. Poate aduce reale servicii artroscopia, tehnică cu aplicație mai restrânsă, care constă în spălarea directă și debridarea mecanică a suprafețelor articulare și fundurilor de sac sinoviale. Artrotomia directă cu

evacuarea secreției articulare, debridarea fundurilor de sac, spălarea articulației și închiderea "per primam" sub protecția drenajului aspirativ - instilator este cel mai sigur procedeu de curățire a articulației.

Odată cu scăderea și mai apoi normalizarea curbei termice, cu dispariția secreției purulente și regresia semnelor locale se vor începe și mișcările articulare pentru a recupera funcția articulară. Sprijinul va fi în principiu amânat, iar reluarea sprijinului se va face și în funcție de stadiul în care a fost surprinsă și tratată artrita: la 15 zile în sinovite și 2-3 luni în cazul flegmonului capsular.

Surprinsă la început, tratată în urgență prin combinarea mijloacelor de tratament generale și locale până la normalizarea semnelor clinice și de laborator putem spera ca artrita să evolueze spre vindecare cu "restitutio ad integrum". Evoluția prelungită (sinovită târzie) face uneori necesară sinovectomia iar infecțiile grave amenințând cu complicații (septicemie și deces) fac obiectul tratamentului chirurgical de necesitate printr-o rezecție de drenaj. Rezecția-atrodeză este o altă posibilitate a tratamentului chirurgical destinată rezolvării anchilozelor dureroase.

OSTEOMIELITA

Termenul de **osteomielită** este întrebuințat pentru infecțiile acute ale osului în care microbii ajung la os pe cale **hematogenă** (osteită acută hematogenă). Se face astfel diferențierea de osteitele acute în care microbii ajung la os prin inoculare directă.

În forma sa tipică se întâlnește la **copii și adolescent**; are forme particulare la nou născut și adult.

În practica clinică se manifestă ca **osteomielită acută, subacută și cronică**. La rândul ei osteomielita cronică are două varietăți:

⇨ **osteomielită cronică sechelă a osteomielitei acute** (frecventă);

⇨ **osteomielită cronică de la început, adevărata osteomielită cronică** (mai rară).

Osteomielita acută

Osteomielita acută hematogenă este o infecție a osului determinată în 90% din cazuri de **stafilococul auriu**; alți stafilococi sau alți germeni pot fi mai rar implicați ca agenți etiologici. Microbii ajung la os având un punct de plecare, o **poartă de intrare**. Aceasta poate fi **aparentă** într-un caz din trei (foliculită, furuncul, panarițiu) dar de multe ori poarta de intrare este **inaparentă** (infecții nazale sau faringiene). Boala se întâlnește **la orice vârstă** dar are maximum de frecvență în perioadele de **creștere intensă**. Aceste perioade sunt la sugarul mic (de 1-2 săptămâni având ca poartă de intrare plaga ombilicală), la preșcolar (de

5-6 ani), şcolar (de 8-12 ani) şi până la vârsta de 16 ani. În aceste perioade apar 85% dintre osteomielitele acute. **Preponderența masculină** este constatată (mai frecventă de 2-4 ori la băieți). Din punct de vedere al localizării pe os boala afectează **metafizele** iar în ceea ce privește sediul pe schelet este predilectă atingerea **metafizelor fertile** în așa fel încât 75% din cazuri își fac debutul "aproape de genunchi" şi numai 12% din cazuri "departe de cot" (pumn şi umăr). Restul procentelor se împart între extremitatea superioară a femurului, inferioară a tibiei, bazin şi mult mai rar, oasele scurte şi plate (1-2%).

Sunt citați ca **factori predispozanți** ai apariției osteomielitei acute ***traumatismul, scăderea rezistenței organismului*** şi ***caracterele structurale ale ariilor metafizare.***

- **scăderea rezistenței organismului** prin oboseală, frig, nutriție deficitară (avitaminoză C) sau problemele imunodeficitare, poate fi descoperită la unii pacienți;
- **traumatismul** se întâlneşte la 1/3 din cazuri în istoricul bolii. Se presupune că ar avea rol favorizant, ca urmare a ocluziei vasculare sau hematomului posttraumatic;
- ariile metafizare sunt caracterizate printr-o **circulație** având unele caracteristici ce par a favoriza localizarea şi dezvoltarea infecției. La nivelul bulbului osos metafizar, denumire ce cuprinde țesutul osos spongios al metafizei cuprins între cartilajul de creştere şi canalul medular diafizar (Lannelongue), există unele particularități circulatorii. Vascularizația acestei zone este asigurată prin arterele metafizare, ramuri ale arterelor nutritive; arterele metafizare fac o buclă la nivelul cartilajului de creştere pentru a se capilariza sinusoidal. Între capilare nu există anastomoze. Sinusoidele venoase drenează în venele medulare (fig. 3.3.). Din cauza acestei dispoziții vasculare fluxul circulator metafizar este

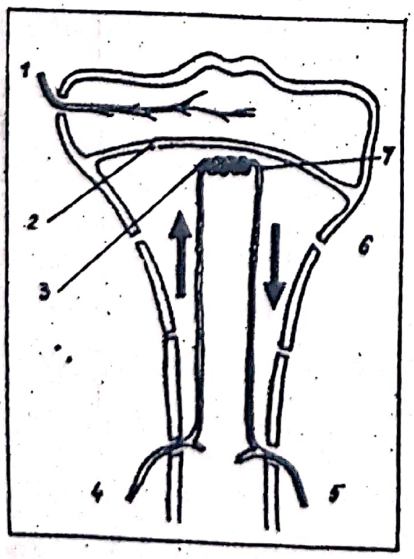

Fig. 3.3. Circulația metafizară:
1-arteră epifizară, 2-cartilaj de creştere,
3-capilare sinusoide, 4-artera nutritivă,
5-vena nutritivă, 6-metafiză, 7-vene sinusoide

Scanned with OKEN Scanner

bogat dar încetinit, scurgerea nu se face lin ci **turbulent**. În această zonă s-a constatat că **reacția fagocitară este mult diminuată**. Susceptibilitatea sistemului vascular metafizar la infecție a fost demonstrată experimental la iepure. Acestea ar fi motivele pentru care zona bulbului osos este propice pentru localizarea și dezvoltarea microbiană.

Fiziopatologie și anatomie patologică. Pornind de la cele mai diverse **focare infecțioase** (aparente sau inaparente) germenii trec în sânge. Momentul este denumit **bacteremie tranzitorie** (latentă clinic). În această perioadă unii germeni ajung (embolie septică) prin artera nutritivă în vasele metafizare ale bulbului osos. Dacă unii dintre germeni vor fi fagocitați, alții pot determina inflamații trecătoare (traduse clinic prin așa numitele "dureri de creștere") și de foarte puține ori se dezvoltă inflamația specifică osteomielitei acute.

Fazele dezvoltării infecției osoase acute pot fi schematic descrise ca evoluând mai întâi ca ***inflamație*** și mai apoi ca ***supurație***. Netratată, supurația poate determina ***necroza***.

Inflamația este reacția banală la însămânțarea microbiană. Numită și faza congestivă a procesului infecțios difuz, se caracterizează prin vasodilatație și exudație. Germenii pot trece în această fază în circulația generală (hemocultură pozitivă). Exudația determină o creștere a presiunii intraosoase deoarece țesutul osos este rigid, lipsit de elasticitate. Această creștere de presiune explică, pe de o parte, apariția unor dureri intense iar, pe de altă parte, oprirea circulației sanguine atât prin compresiune cât și prin tromboză (fig. 3.4.). Întreruperea circulației principale se soldează cu ischemia parțială a țesutului osos. Osul continuă a fi irigat datorită surselor vasculare secundare (vasele periostale). În evoluție edemul intraosos progresează spre cavitatea medulară și dealungul canalelor Volkmann, spre suprafața osului. Momentul crucial este dezlipirea

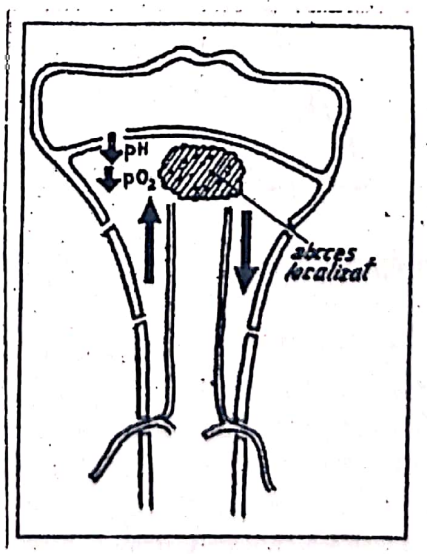

Fig. 3.4. Abcesul localizat și modificarea presiunilor intraosoase

periostului, care echivalează cu compromiterea totală a vascularizației osoase. Faza inflamatorie evoluează în primele 2 zile.

A doua fază a infecției osoase este cea de supurație. La agresiunea microbiană organismul își organizează o barieră de apărare având ca elemente principale trombozarea circulației, decolarea și îngroșarea periostală. Această barieră deosebit de fragilă este în măsură să nu mai permită microbilor să treacă din focar în circulația generală (hemocultura negativă) dar nici antibioticelor să ajungă în focar. În centrul acestei zone apar la început microabcese care progresează spre canalul medular dar și spre suprafața osului (abcesul subperiostal). Abcesul subperioastal este una din cele mai constante și caracteristice leziuni ale osteomielitei acute. Prezența lui are o semnificație diagnostică dar și una prognostică (ce sugerează iminența necrozei osoase). Evoluând spontan, abcesul va străbate bariera de apărare prin perforarea periostului îngroșat, invadează părțile moi și deobicei se deschide (evacuează) la exterior traversând pielea (fistulizare spontană). O altă posibilitate de evoluție este migrarea spre articulație (fig. 3.5.).

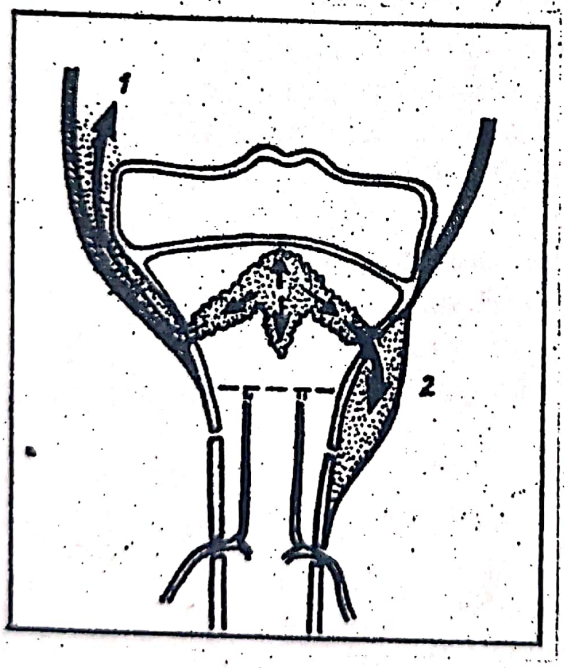

Fig. 3.5. Posibilități de migrare a abcesului: 1-spre articulație, 2-subperiostal

35

Simptomatologie. Pentru ilustrarea aspectelor clinice vom alege tabloul **osteomielitei acute cu localizare la metafiza inferioară a femurului.**

În faza de debut, adică în primele 48h, semnele generale se asociază cu cele locale. Atunci când semnele generale sunt prezente la debut, ele traduc existența unei infecții. Pacientul, deobicei un copil, prezintă febră (39°-40°C) cu tot cortegiul semnelor de însoțire: facies vultuos, limbă saburală, transpirații, tahipnee și tahicardie.

Semnele locale ale osteomielitei acute sunt mai greu de evidențiat la debut deoarece osul este un organ situat în profunzime. În procesele superficiale, durerea, tumefierea, roșeața și căldura sugerează prezența unei infecții pe când în cazul debutului osos ele sunt imposibil de depistat. Acesta este motivul pentru care în prezența unui sindrom febril fără cauză evidentă va trebui să fie luată în discuție și poarta de intrare osoasă (metafizele și coloana) ca punct de plecare al procesului infecțios. Subiectiv copilul **acuză durere locală spontană** deasupra genunchiului, durere care explică și impotența funcțională a articulației în sensul că el refuză să meargă sau merge șchiopătat. În cursul examenului fizic inspecția decelează poziția antalgică a articulației genunchiului explicată de durere care determină contractură reflexă a mușchilor periarticulari. **Palparea** este momentul principal al examenului local deoarece cu această ocazie se stabilește **topografia durerii provocate**. Pentru a fi mai precisă, neagresivă, palparea se execută cu un singur deget ("one finger pain"). Cu blândețe și răbdare se identifică **o durere circumferențială deasupra interliniului articular**. Cu bănuiala de osteomielită a metafizei inferioare a femurului (diagnostic evocat) ne vom întări convingerea constatând și prezența a trei semne negative și anume: 1) **genunchiul este indemn** deoarece palparea interlinului este nedureroasă iar mobilizarea articulației posibilă; 2) **nu există limfangită** și 3) **nu există adenopatie inghinală**. În acest stadiu supoziția noastră diagnostică se întărește. Internarea bolnavului și efectuarea examenelor de laborator (leucocitoza cu polimorfonucleare, V.S.H. mărit, hemo- sau urocultură pozitivă) ca și radiografia normală sunt menite să aducă alte argumente în favoarea diagnosticului.

Diagnosticul diferențial va exclude rând pe rând:

- reumatismul articular acut (în care durerea își are sediul pe interliniul articular);
- artrita acută (durerea își are sediul pe interliniu, sinoviala destinsă și puncția pozitivă);
- limfangita și flegmonul părților moi (situate pe o față a articulației, cu adenopatie satelită);
- fractura fără deplasare (prin lipsa unui traumatism în antecedente și prin aspectul radiografic normal).

În cazurile dubioase nu vom ezita să apelăm la scintigrafie cu technetium sau TDM care vor evidenția creșterea fixării în regiunea metafizară (semn patognomonic în osteomielită).

Am insistat asupra acestor investigații în faza de debut, în primele 24-48h, deoarece numai printr-un **diagnostic precoce** urmat de tratament imediat se poate obține vindecarea osteomielitei acute.

În **faza de stare**, adică după două zile de la debut, diagnosticul devine ușor. El se bazează pe persistența semnelor generale și completarea semnelor locale cu date mai precise (înroșirea pielii la început, apariția circulației colaterale, împăstare profundă) care devin caracteristice la apariția **abcesului**

subperiostic (roşeaţă, căldură, durere, **fluctuenţă**, puncţie pozitivă). În această fază diagnosticul de certitudine este evident dar tratamentul a fost prea mult amânat în aşa fel încât de multe ori vindecarea se va face cu sechele.

Evoluţia ulterioară a osteomielitei acute, în lipsa tratamentului de urgenţă, poate urma mai multe căi: spre ***interesarea articulaţiei*** (artrită acută), spre ***necroză osoasă*** (sechestrare) sau spre ***reparaţia leziunilor*** descrise anterior printr-un proces de reconstrucţie (reacţia periostală).

■ În **interesarea articulaţiei** are o importanţă primordială **vârsta** la care apare boala.

• În osteomielita acută la **nou născut şi sugar** (în primele 2 săptămâni de viaţă) evoluţia se face **de regulă cu interesarea articulară**. Explicaţia constă în faptul că la această vârstă există numai o machetă a viitorului cartilaj de creştere şi din acest motiv circulaţia osoasă, epifizară şi metafizară, este comună. Localizarea metafizară înseamnă şi prinderea epifizei (situată intraarticular) şi în acest fel orice osteomielită va fi însoţită şi de artrită. O altă caracteristică evolutivă a osteomielitei acute la această vârstă este posibilitatea unei **sechestrări masive**. Explicaţia constă în faptul că periostul este foarte gros şi uşor decolabil de către abcesul subperiostal. O decolare vastă poate conduce la privarea vasculară a unei întregi diafize (pandiafizită). Apărută la această vârstă osteomielita acută poate distruge extremităţile articulare, se soldează cu tulburări de creştere şi deformări.

• Osteomielita **copilului** (după vârsta de 2 ani) evoluează diferit. În jurul a 12-18 luni apare **cartilajul de creştere** şi există astfel o separare a **circulaţiei metafizare şi epifizare**. În aceste circumstanţe articulaţia reacţionează numai printr-o exudaţie seroasă. Dar de multe ori şi la această vârstă osteomielita acută

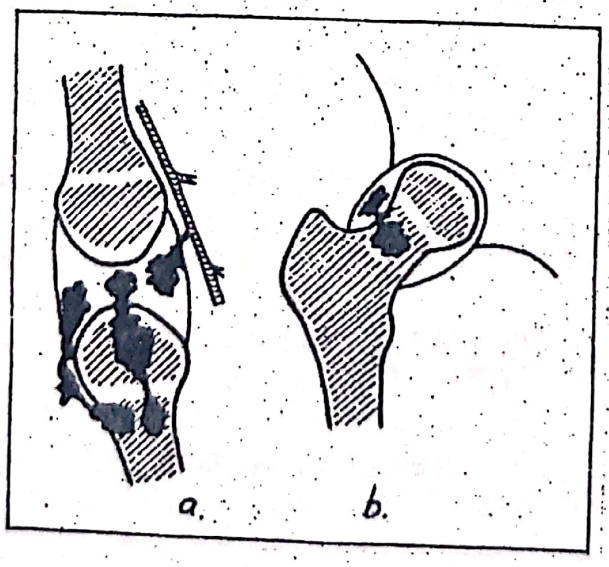

Fig. 3.6. Modalităţi de propagare ale procesului osteomielitic la articulaţia vecină

se poate **complica cu o artrită acută**. Această evoluție are loc ca urmare a propagării abcesului subperiostal (lateral sau prin perforarea cartilajului) sau prin invadare metastatică a sinovialei (fig. 3.6.a).

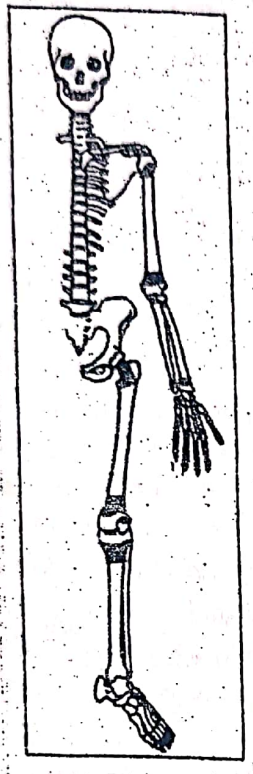

Fig. 3.7. Metafize interesate în osteomielita adultului

În sfârșit, artrita face parte din evoluția normală a osteomielitei la toate articulațiile unde cartilajul de creștere se află total (șold) sau parțial (umăr) intraarticular (fig. 3.6.b).

• Osteomielita **adultului** (fig. 3.7.), la care cartilajul de creștere a dispărut și circulația osoasă metafizară și epifizară comunică iarăși, ar trebui să evolueze de regulă cu artrită. Acest lucru de obicei nu se întâmplă. Pe de altă parte, periostul fiind aderent, decolările periostice lipsesc și sechestrările sunt minime la adult.

■ A doua modalitate de evoluție a osteomielitei acute este cu **necroză** (sechestrare) parțială sau totală a osului diafizar. Motivele apariției necrozei au fost deja discutate și constau în întreruperea vascularizației. La periferia osului privat de vascularizație organismul separă osul mort de cel viu printr-un șanț de delimitare. În acest fel apare sechestrul diafizar total (rar) sau diafizar segmentar (obișnuit) dependent de o corticală (fig. 3.8.).

■ A treia modalitate de evoluție a osteomielitei acute constă în **reparația** leziunilor inflamatorii osoase printr-un **proces de reconstrucție**. În **perioada acută** există la nivelul focarului de infecție osoasă un proces de osteoliză care se traduce printr-o **rarefiere osoasă**. După **10 zile** încep procesele reparatorii. Sub periostul decolat apar la început **mici insule osoase** care se unesc sub forma unor **lame concentrice** de-a lungul diafizei. Aceste lame se îngroașă și se transformă în teci osoase diafizare (21-30 zile). Friabile la început, se condensează cu timpul și devin dure. Această hiperostoză în **manșon** care înconjură osul mortificat este de apariție târzie (osteomielită cronică). Osteogeneza reparatorie poate parcurge toate aceste etape dar, în cazurile ușoare, se poate rezuma la o simplă îngroșare periostală care confirmă tardiv diagnosticul de osteomielită acută ca și eficacitatea tratamentului instituit de urgență.

Tratament. Decizia terapeutică în osteomielita acută trebuie luată de urgență și de cele mai multe ori atunci când diagnosticul este numai bănuit.

Așteptarea, în vederea completării tabloului clinic, nu face decât să amâne începerea tratamentului. Întârzierea nu se justifică deoarece rezultatele tratamentului tardiv sunt incomparabile cu cele ale tratamentului început imediat

Scanned with OKEN Scanner

și nu pot da satisfacție pacienților în ciuda unor eforturi terapeutice considerabile.

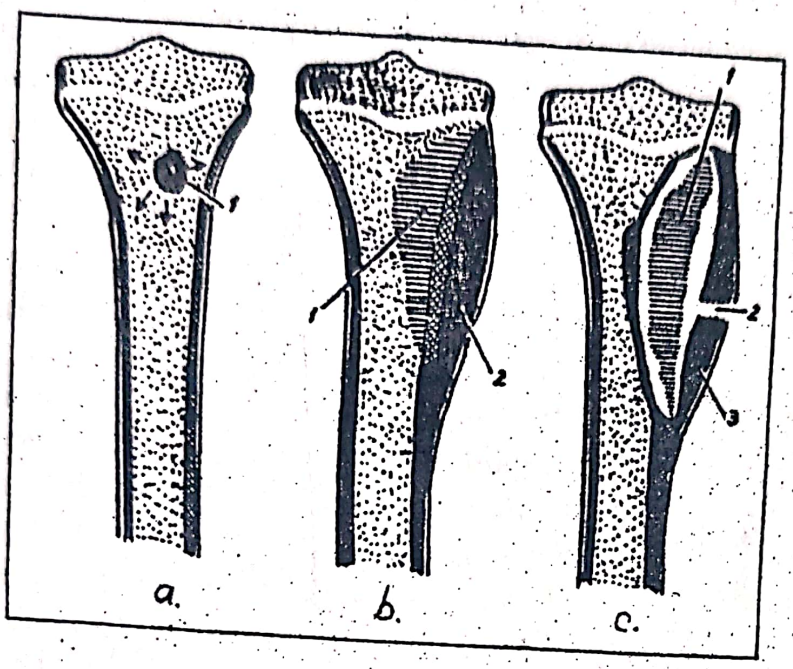

Fig. 3.8. Evoluția focarului osteomielitic: a-leziunea metafizară inițială (1); b-formarea abcesului subperiostal (1-segment osos devascularizat; 2-abces subperiostal); c-osteomielită cronică (1-sechestru, 2-fistulă, 3-os de neoformație)

Eficiența tratamentului în osteomielită acută depinde de **orarul de aplicare**. Din acest punct de vedere se pot schematiza trei eventualități de începere a tratamentului: ***în primele 48h; după 48h; la apariția abcesului subperiostal*** (aproximativ în ziua a 5-a).

⇨ În eventualitatea începerii tratamentului în **primele 48h** acesta poate fi exclusiv conservator și constă din: **"antibiotice într-un sfert de oră, gips în două ore"** (Laurence). Pe lângă tratamentul care se adresează durerilor (analgezice repetate) și cel de susținere a stării generale (deshidratarea se corectează prin perfuzarea i.v. de masă lichidiană) se începe și tratamentul cu antibiotice. Se presupune că germenul în cauză la copilul mai mare este **stafilococul**. S-a admis până de curând că **penicilina în doze mari** (10-60 milioane u.i./zi) este antibioticul indicat. În ultimul timp asistăm la creșterea incidenței stafilococilor rezistenți la penicilină și din acest motiv au rămas a fi tratate în această manieră numai **osteomielitele cu streptococ**. În toate celelalte cazuri **flucloxacilin** și **acidul fusidic** sunt folosiți de la început urmând a fi ulterior înlocuiți conform antibiogramei (din hemocultură sau punctie). La copilul **sub 4 ani** (la care haemophilus este întâlnit cu o incidență crescută) sau acolo unde culturile au identificat bacili Gram negativi, este bine să începem tratamentul cu **cefalosporine** din generația a doua (cefuroxime sau

cephamandol). O alternativă bună este și amoxycilina combinată cu acid clavulanic (inhibitor de β-lactamază).

Antibioticele se administrează la început pe cale intravenoasă (primele 3-4 zile) pentru a fi continuate intramuscular sau oral (în următoarele 3-6 săptămâni). Un indicator bun este urmărirea dinamicii V.S.H. care scade sau se normalizează.

Al doilea element obligator al tratamentului conservator este aparatul gipsat aplicat cât mai repede. În cazul localizării infecției la metafiza femurală inferioară aparatul gipsat va fi unul pelvipedios.

⇨ A doua eventualitate de tratament este atunci când diagnosticul a fost stabilit după 48h. Suntem, din punct de vedere fiziopatologic, în perioada în care edemul intraosos a difuzat subperiostal începând decolarea periostului. În acest caz la **tratamentul menționat anterior** se adaugă și un **gest chirurgical** care constă în incizia pungii de decolare subperiostală, foraje corticale (cu scopul de a drena edemul intraosos metafizar și medular), introducerea unui drenaj instilator - aspirator și închiderea plăgii.

⇨ A treia eventualitate de tratament, din nefericire și cea mai frecvent întâlnită în practică, este atunci când diagnosticul a fost stabilit la 4-5 zile de la debutul bolii. Fiziopatologic ne găsim în momentul apariției abcesului subperiostal. În acest caz la **tratamentul conservator menționat anterior** (antibiotic și aparat gipsat) se adaugă rapid și un **act chirurgical**. Chirurgia constă în incizia și drenarea abcesului subperiostal. Timpul principal al operației constă, după incizia și evacuarea colecției, în excizia pereților abcesului și curățirea corticalei prin chiuretare atentă, având drept scop prepararea unor țesuturi bine vascularizate care, aderând la os, să ofere speranța revascularizării acestuia. Închiderea plăgii se va face și de această dată după instalarea unui drenaj aspirativ - instilator.

Există și unele situații (nou născuți, la oasele cu metafiza situată intraarticular, în cazul abceselor propagate sau metastatice) în care evoluția se complică prin apariția unei **artrite acute**. Desigur că în această eventualitate se vor folosi concomitent și metodele care vizează **evacuarea rapidă a secreției purulente**, spălarea și debridarea articulației (puncție evacuatorie-instilatorie, puncție lavaj și debridare artroscopică, artrotomie).

Urmând schema terapeutică menționată mai sus rezultatele scontate ar putea fi **vindecarea completă** în prima și cea de a doua eventualitate de începere a tratamentului și **vindecarea incompletă** în cea de a treia, în care de multe ori evoluția se face spre cronicizare.

Osteomielita cronică

În practica clinică osteomielita cronică poate fi întâlnită sub două forme: ***osteomielita cronică secheală a osteomielitei acute*** (frecvent) și ***osteomielită***

cronică de la început (rar).

Osteomielita cronică sechelă a osteomielitei acute

Această formă de osteomielită cronică, numită şi secundară sau prelungită apare ca urmare a lipsei de tratament în faza acută, a unui tratament insuficient sau tardiv.

Osteomielita cronică nu pune în general probleme de diagnostic. **Diagnosticul** se bazează pe menţionarea de către bolnav a **osteomielitei acute în antecedente**. După o **perioadă** de vindecare incompletă (aparentă), **uneori de mai mulţi ani, semnele inflamatorii locale reapar** sub forma unui abces sau a redeschiderii unei fistule (osteomielita cronică acutizată). Semnele generale sunt minime sau absente. Segmentul de membru afectat este atrofiat şi uneori purtător al unor vechi cicatrici datorate intervenţiilor chirurgicale anterioare. Prin orificiile fistulelor se elimină o cantitate variabilă de secreţie purulentă şi uneori chiar mici fragmente de os (sechestre). Explorarea fistulelor cu stiletul butonat oferă senzaţia de "zahăr muiat" sau de contact cu o bucată de os dur care la percuţie sună clar şi sec. **Examenele paraclinice** indicate sunt examenul de laborator şi radiografia. Laboratorul oferă puţine date - V.S.H. accelerat şi o antibiogramă pozitivă (germenul izolat nu este obligatoriu responsabil şi de infecţia osoasă). Examenul radiologic (radiografia standard şi tomografia) descoperă o modificare a structurii osoase ce constă în semne de reconstrucţie şi distrucţie osoasă. Caracteristică este hiperostoza periferică (reconstrucţie osoasă periostală), care îngroaşă şi deformează osul. Pe acest fond apar zone transparente, uneori cavităţi policiclice (geode) ca şi zone opace (sechestre) toate traducând distrucţia osoasă. Aspectul radiologic poate fi mai complex atunci când prin intervenţiile chirurgicale anterioare s-a modificat şi mai mult structura osoasă. Introducerea unei substanţe de contrast printr-un traiect fistulos (fistulografia) poate indica geoda activă, uneori situată la distanţă de locul ei de exteriorizare.

Evoluţia este capricioasă şi imprevizibilă. Puseele acute se pot vindeca spontan după evacuarea abcesului (rar), după tratament conservator sau numai după operaţie. Uneori fractura spontană sau cancerizarea traiectelor fistuloase complică evoluţia bolii.

Tratamentul se bazează pe asocierea mijloacelor trepiedului clasic: ***antibioterapie, imobilizare*** şi ***chirurgie***.

Se începe cu **tratamentul conservator** care se adresează mai întâi corectării unor deficienţe (anemie, hipoproteinemie), dar şi stimulării rezistenţei antiinfecţioase a organismului (vitamina C 500, gama-globuline, polidin, autovaccin). Concomitent se începe şi tratamentul conservator al osteomielitei constând din antibioterapie conform antibiogramei şi imobilizare. Cunoscând faptul că microorganismele dormante în geode sau în osteoplastele sechestrelor sunt la adăpost de antibiotice nu trebuie să aşteptăm prea mult de la acest tratament. Acţiunea modestă a antibioticelor se explică atât prin existenţa unei

Scanned with OKEN Scanner

bariere de țesut fibros și sclerozat cât și prin faptul că în lipsa "pompei metabolice" osteocitare antibioticul nu poate ajunge bacilii cantonați în osteoplaste. Imobilizarea membrului afectat (simplă la pat, cu atele sau aparat gipsat,) va fi de real ajutor în ameliorarea simptomatologiei.

În cazul în care după cel puțin 10 zile de tratament conservator **semnele inflamatorii persistă sau se agravează** se pune problema trecerii la **tratamentul chirurgical**. Scopul operației este acela de a realiza într-un singur timp operator ceea ce organismul ar putea face în ani sau luni, adeseori incomplet. Timpii operației în osteomielita cronică ar putea fi descriși ca fiind cei de: 1) ***excizie a leziunilor***, 2) ***dezinfecție și drenaj***, 3) ***umplerea cavității restante***, 4) ***protejarea osului fragilizat*** și 5) ***acoperirea***.

■ **excizia** (curățirea focarului osteitic, toaleta leziunilor osteitice) constă în principiu din ablația tuturor țesuturilor infectate (părți moi și os). Trebuiesc suprimate anfractuozitățile, colțurile ce drenează greu. Expresiile folosite sunt "**până în țesut sănătos**" și "a descoperi toate zonele infectate, a le aduce la suprafață". Timpul de excizie începe cu o incizie centrată pe orificiul fistulos pe care îl circumscrie. Se continuă cu **fistulectomie** (orificul și traiectul fistulos), cu excizia țesutului sclerozat și a zonelor de necroză din părțile moi. Ajunși la os acesta va fi supus unei **trepanoevidări largi** care pune în evidență geodele care trebuiesc nivelate și atent chiuretate. Se va da o deosebită importanță identificării și îndepărtării sechestrelor (**sechestrectomie**). Cavitatea osoasă restantă va putea fi asemănată în final mai mult cu o farfurie decât cu un crater osos, care în principiu nu trebuie să intereseze mai mult de 50% din circumferința osoasă.

■ **dezinfecție și drenaj**. Timpul de excizie sfârșește cu o curățire mecanică și chimică a plăgii prin lavaj cu soluții de antibiotice și antiseptice. Dezinfecția plăgii se poate prelungi în timp prin instalarea unui drenaj aspirativ-instilator.

■ **umplerea cavității osoase restante** (plombarea cavității) este obligatorie deoarece în interiorul acesteia se adună secreție sanghinolentă (hematom) ce constituie un mediu excelent de cultură pentru microbi, de unde și pericolul recidivei. Înlăturarea hematomului prin aspirație dar și umplerea cavității previne acest pericol. Umplerea cavității se poate face cu materiale inerte (ciment, cartilaj) dar este admis că acest lucru se face cel mai bine cu un lambou muscular sau grefă osoasă. Lamboul muscular pediculat este un țesut viu care "mătură" cavitatea osoasă. Plombajul muscular este preferat pentru calitățile sale biologice, mai ales atunci când există material moale pentru o acoperire primitivă a plăgii operatorii. În situația în care acoperirea nu se poate face primar și defectul osos este important, atunci poate este mai bine ca umplerea să se facă cu os spongios.

■ **protejarea osului fragilizat**. Chiar dacă sacrificiul osos este minim imobilizarea segmentului de os operat face parte din protocolul de tratament, asigurând imobilizarea regiunii, cu rolul său benefic cunoscut în îngrijirea infecției. Cea mai simplă metodă constă în aplicarea unui **aparat gipsat**. Atunci când sacrificiul osos a depășit 50% din circumferința osoasă și iminența apariției

Scanned with OKEN Scanner

unei fracturi devine un pericol real, iar acoperirea nu se poate face primitiv, este bine să se folosească pentru protejarea osului fragilizat un fixator extern. Fixatorul extern uşurează şi unele gesturi chirurgicale secundare (plastie pentru acoperire sau grefă complementară).

■ **acoperirea plăgii** după asigurarea drenajului şi umplerii cavităţii acoperirea poate fi făcută uneori imediat (sutură sau procedee de plastie). Atunci când acoperirea primitivă a fost imposibilă, plaga se lasă deschisă urmând ca acoperirea să se realizeze secundar, la timpul şi cu mijloacele potrivite situaţiei locale.

Tratamentul chirurgical în osteomielita acută va fi asociat cu imobilizarea şi antibioterapia. Imobilizarea va fi asigurată fie cu ajutorul aparatului gipsat, fie printr-un fixator extern. Antibioticele aplicate în perioada postoperatorie ajung cu uşurinţă în focarul osteitic deoarece barierele de scleroză ca şi osul neviabil au fost excizate iar ţesuturile din focar sunt bine vascularizate. Ele vor fi continuate câteva luni postoperator. Întreruperea este ghidată de scăderea V.S.H., de prelevările din tuburile de aspiraţie ce rămân negative la 3 examene succesive şi bineânţeles de evoluţia locală a plăgii. Reluarea antibioterapiei va fi necesară cu ocazia fiecărui nou gest chirurgical (acoperire sau grefare).

Osteomielita cronică de la început

Sub denumirea de osteomielită cronică de la început (Demoulin) sunt descrise câteva forme clinice de infecţie osoasă, rare sau excepţionale. Aceste varietăţi clinice au câteva caractere comune: **episodul acut lipseşte sau a trecut neobservat; nu există fistule** şi nici supuraţie evidentă; **durerea** este simptomul principal.

Prin îmbinarea semnelor comune dar şi a particularităţilor, au fost individualizate trei tablouri clinice: ***osteomielita hiperostozantă şi necrozantă, abcesul central osos cronic*** şi ***osteoperiostita albuminoasă***.

Osteomielita hiperostozantă şi necrozantă (Trelat 1885)

Durerea atrage atenţia. Surdă, profundă şi calmată de repaus la început, durerea devine foarte intensă (osteita nevralgică Gosselin). Examenul local constată o îngroşare diafizară dură, neregulată, voluminoasă care sugerează existenţa unei tumori (osteita pseudotumorală Demoulin). Examenul radiografic este asemănător cu cel din osteomielita cronică (hiperostoză periferică, geode şi sechestre). Modificările structurii osoase slăbesc rezistenţa osoasă şi această fragilizare poate fi cauza unei fracturi spontane. Biopsia "tumorii" (bănuită a fi un osteosarcom periferic după aspectul radiografic) lămureşte diagnosticul atunci când descoperă "de visu" puroi sau când culturile din biopsie sunt pozitive. Antibiograma identifică de obicei un stafilococ şi stabileşte sensibilitatea acestuia la antibiotice. Tratamentul este identic cu cel din osteomielita cronică.

Scanned with OKEN Scanner

Abcesul Brodie (abcesul central osos cronic). Şi în această formă de osteomielită cronică **durerea locală** este cea care marchează **debutul clinic**. Intermitentă şi sfredelitoare la început, cu exacerbări nocturne, devine cu timpul continuă. Examenul local este necaracteristic. Uneori se poate constata prezenţa durerii la presiune în dreptul leziunii şi eventual o **reacţie** lichidiană în articulaţia vecină (sediul leziunii se află la nivelul metafizelor tibiale). Radiografia descoperă o cavitate în centrul osului (geodă centroosoasă), metafizară, de formă circulară sau ovalară şi dimensiuni variabile. Cavitatea este înconjurată de o zonă de condensare. În rest, osul este normal şi numai inconstant se poate găsi la periferie o reacţie periostală. **Diagnosticul diferenţial** se va face cu osteita tuberculoasă, encondromul sau sarcomul osteolitic. Adesea **biopsia** este cea care stabileşte diagnosticul de certitudine. Trepanaţia corticalei metafizare va conduce într-o cavitate ce conţine o secreţie lichidiană sau chiar purulentă. Tratamentul constă în chiuretarea cavităţii şi umplerea ei cu un pedicul muscular.

Osteoperiostita albuminoasă (Ollier şi Poncet) se caracterizează prin apariţia unei **colecţii lichidiene** care evoluează torpid. La descoperire, colecţia are un **volum apreciabil** şi datorită faptului că apare la **adulţi**, sugerează un abces rece. Radiografia descoperă o discretă reacţie periostală sau un mic sechestru cortical, superficial. Puncţia este negativă datorită vâscozităţii colecţiei şi a falselor membrane ce obstrucează acul. Intraoperator diagnosticul este evident. Excizia pungii în totalitatea sa descoperă în interiorul acesteia un lichid incolor, vâscos, de consistenţa **albuşului de ou**. După extirparea pungii se procedează şi la sechestrectomie. Examenul bacteriologic întăreşte diagnosticul atunci când descoperă prezenţa stafilococului auriu.

TUBERCULOZA OSTEOARTICULARĂ

Ansamblul manifestărilor patologice consecutive localizării bacilului Koch (BK) la nivelul aparatului locomotor sunt desemnate cu termenul de **tuberculoză osteoarticulară (TOA)**.

Frecvenţa. În ultimii 30 ani TOA este o problemă în ţările "lumii a treia"; recent, boala apare din nou şi în ţările dezvoltate din cauza imigrării şi apariţiei unor condiţii de debilitare a organismului (alcoolism, sindrom imunodeficitar).

Vârsta. Infecţiile tuberculoase osteoarticulare sunt posibile la toate vârstele. În Europa TOA prezintă două vârfuri de apariţie în legătură cu vârsta: primul între 20-30 ani şi cel de-al doilea spre 60 ani.

Cauze favorizante. Traumatismul este acuzat de bolnavi şi raportat de medici, **profesiile** care aduc persoanele în contact cu animalele bolnave de tuberculoză (muncitorii din abatoare, din laboratoare, veterinarii) şi **corticoterapia** care redeşteaptă, focalizează sau introduce direct BK în timpul injectării, sunt citate drept cauze favorizante. În aceeaşi categorie sunt semnalate

și circumstanțe ca intoxicația etilică, diabetul, toxicomania sau imigrarea.

Patogenie. Fiind o infecție a întregului organism, tuberculoza determină leziuni în toate organele. Bacilul Koch este un microorganism care crește și se înmulțește pe țesuturi umane, animale sau pe medii speciale de cultură. Odată pătruns, determină o reacție din partea receptorului (alergia tuberculoasă), reacție care va putea fi evidențiată.

Tuberculoza evoluează în trei perioade, conform unei scheme descrise de Ranke.

În **perioada primară** BK este introdus în organism pe **cale aeriană** și se fixează la nivelul **plămânului**, unde determină din punct de vedere anatomo-patologic **complexul primar** (CP) ce are trei elemente: la un pol șancrul de inoculare, la celălalt pol adenopatia satelită și între ele limfangita. Primoinfecția are loc la vârsta de 2-3 ani. De cele mai multe ori CP se cicatrizează fără a avea manifestări clinice și se stinge pentru totdeauna. Purtătorul CP dezvoltă după 3-8 săptămâni o alergie, rămâne sensibil la tuberculină și are o relativă rezistență la un nou contact cu BK. Alteori și într-un număr redus de cazuri (1-2%), această primoinfecție tuberculoasă se complică încă din această perioadă cu **manifestări extrapulmonare**. Dintre acestea 0,5-1% sunt osteoarticulare și apar după vârsta de 2-3 ani.

În **perioada secundară** (ciclul secundar) pe care Ranke îl denumește "reinfecția postprimară", colonizarea cu BK se poate produce endogen sau exogen. Punctul de plecare endogen se află în structurile ganglionare ale complexului primar care conține bacili care au supraviețuit. Îmbolnăvirea apare în următorii 2-3 ani care succed primoinfecției (ca forme generalizate, meningită, pleurezie serofibrinoasă, pericardită, peritonită, adenite). Localizarea osteoarticulară este **specifică acestui stadiu** în care se întâlnesc 99% dintre infecțiile tuberculoase osteoarticulare.

În funcție de momentul apariției se descriu câteva caractere evolutive ale tuberculozei osteoarticulare: când localizarea osteoarticulară a BK a avut loc în perioada primară apar forme multifocale, cu evoluție violentă și distrucții mari; când localizarea BK a avut loc în perioada secundară apar forme unice, cu evoluție lentă și distrucții limitate.

Perioada terțiară (ciclul terțiar). La copil se poate suspiciona reactivarea focarelor primare sau secundare, pe când la adult, atât pentru plămân cât și pentru schelet, este vorba de o **reinfecție exogenă**.

Indiferent de perioadă, infecția cu BK a oaselor sau articulațiilor are loc prin migrarea bacililor dintr-un **focar preexistent** (plămân, ganglioni, alte organe). De la aceste focare inițiale, microbii ajung în structurile aparatului osteoarticular pe trei căi: ***hematogenă, limfatică*** sau ***"din aproape în aproape"***.

Diseminările hematogene au frecvent ca punct de plecare adenopatiile tuberculoase. De aici (în cursul perioadei primare sau secundare) bacilii trec pe

cale venoasă în inima dreaptă, ajung în plămâni (stau mărturie nodulii fibrozați și calcificați), de acolo în inima stângă, circulația generală, pentru a se răspândi la nivelul oaselor și articulațiilor. Infecția devine manifestă atunci când există una dintre cauzele favorizante anterior menționate.

Diseminările limfatice. Bacilii se află cantonați în ganglionii traheobronșici. Între circulația limfatică și cea venoasă intraganglionară nu există comunicare. Fiecare vas sanguin intraganglionar are și o teacă limfatică. În acest fel s-ar putea explica cum prin alterări ale peretelui vascular (anomalii, necrobioză, traumatisme) materialul infecțios să se reverse în vene și diseminarea venoasă hematogenă să se însoțească de una limfatică. Este vorba deci de posibilitatea **mixtă** (hematogenă și limfatică) de răspândire a bacililor. În rest, ganglionii traheobronșici pot infecta pe cale limfatică **alte grupuri ganglionare** vecine (în regiunea toracică pe cei pre- și laterovertebrali, intercostali, subpleurali, mamari interni) constituind adenite, adevărate abcese tuberculoase ale peretelui toracic care nu au deci origine osoasă. O a treia posibilitate de vehiculare limfatică a BK ar putea explica **formele superficiale de tuberculoză** vertebrală, în care leziunea osoasă provine ca urmare a acestor vecinătăți cu adenitele pre- și laterovertebrale.

Diseminarea prin propagare "din aproape în aproape" implică existența unui focar preexistent (osteită juxtaarticulară, abces rece migrator, adenopatie supurată) care prin evoluție afectează osul sau articulația.

Anatomie patologică. Ajuns la structurile sistemului osteoarticular (de obicei pe cale hematogenă), bacilul se oprește la nivelul sinovialei (sinovită) și mai rar la nivelul măduvei osoase (medulohaversită).

În ceea ce privește **localizarea pe schelet**, tuberculoza atinge cu predilecție corpii vertebrali, șoldul și genunchiul (tab. 3.1.). În rest, poate interesa toate oasele și toate articulațiile dar în proporții mult mai reduse.

Localizare	Frecvență
corpi vertebrali	39%
șold	24%
genunchi	18%
cot	6,1%
gleznă	4,8%
pumn	1,8%
sacroiliacă	0,2%
alte articulații	2,7%

Tab. 3.1. Localizările TOA pe schelet

Localizarea pe os este diferită la copil și la adult. Tuberculoza se fixează pe metafizele oaselor lungi la copil iar la adult punctul de plecare este în epifize.

Scanned with OKEN Scanner

În cazul oaselor tubulare mici sediul poate fi diafizar (fig. 3.9.).

Dintre aceste localizări, majoritatea se fibrozează și sclerozează. Numai o parte infimă evoluează ca tuberculoze osteoarticulare, începând intraarticular sau intraosos și extinzându-se extraarticular și extraosos.

Vom încerca să descriem un ciclu anatomo-patologic (rar întâlnit la același bolnav), în care procesul tuberculos evoluează în trei faze - ***debut***, ***perioadă de stare*** și ***perioadă de reparație***.

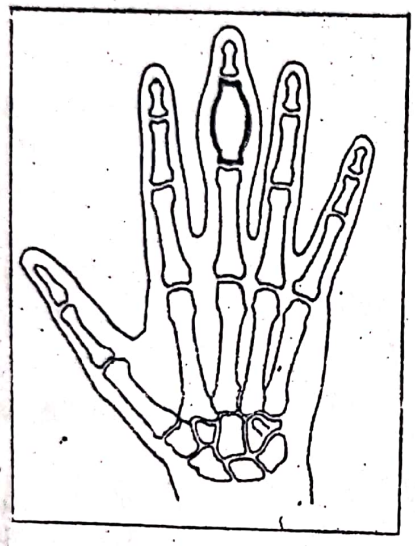

Fig. 3.9. Localizarea TOA la nivelul unei falange

Faza de debut (inițială). Bacilul se oprește la nivelul fundurilor de sac sinoviale sau în repliurile sinoviale. În acest loc începe un proces de sinovită (fig. 3.10.a). Sinoviala se inflamează, se îngroașă, devine roșie închisă; în unele zone se acoperă de puncte mici, ușor reliefate care confluează formând o pată alb-galbenă de 2-3 mm diametru. Surprinsă și tratată în acest stadiu, sinovita se vindecă fără sechele; lăsată să evolueze, invadează întreaga articulație. O a doua modalitate de debut este localizarea metafizară sau epifizară, deci osoasă juxtaarticulară (fig. 3.10.b). Medulohaversita care apare este o reacție a celulelor reticulare ale măduvei, celule cu potențialitate plurivalentă. La început medulita acută are caracterele comune oricărei inflamații. În mijlocul acestei zone apar elementele componente ale foliculului tuberculos (celule epitelioide, gigante, multinucleate, limfoide și reticul fibrilar). În spațiul străint și inextensibil intraosteonic această leziune întrerupe fluxul vascular, ceea ce conduce la sechestrarea unor lamele osoase. Acest proces destructiv se însoțește și de decalcifiere de vecinătate a cărei arie depășește larg limitele procesului inflamator.

Faza de stare. Sinoviala este total invadată și apar niște excrescențe roșietice, **fongozitățile articulare**, fiecare având la capăt un folicul tuberculos pe cale de cazeificare și eliminare. Aceste fongozități (ca niște "vițe de vie") se însoțesc de o **reacție intraarticulară** și de **leziuni cartilaginoase**. La început articulația conține o cantitate sporită de lichid sinovial clar care cu timpul devine opalescent și în final, prin degenerarea cazeoasă a sinovialei ajunge la **empiemul articular.** Cartilajul nu este niciodată sediul procesului tuberculos, fiind avascular și impropriu pentru dezvoltarea țesutului de granulație. Leziunile inflamatorii marginale ale sinovialei fac ca la periferie cartilajul să fie acoperit la suprafață cu muguri vasculari. Acești muguri determină pătrunderea vaselor în

substanța hialină și cartilajul, din transparent devine opac. Așa apare **"pannusul" sinovial** descris de Volkmann. Specific pentru infecția tuberculoasă este și faptul că în porțiunea centrală a articulației unde cartilajul nu vine în contact cu sinoviala, acesta este mult timp normal (în opoziție cu artritele supurate în care distrugerea cartilaginoasă începe în această zonă de maximă presiune).

În cazul localizării juxtaarticulare, datorită distrucțiilor osoase mai mult sau mai puțin întinse, se formează o **cavernă** înconjurată de o zonă neregulată de edem și fibroză (osteita tuberculoasă). Porțiuni de os devitalizate, **sechestre**, plutesc în **cazeumul** ce umple aceste cavități. **Osteoporoza** din jurul cavernelor continuă să se extindă și nu este decât o reacție nespecifică, o încercare a organismului de alcătui o barieră în jurul zonelor de infecție și necroză.

Netratate, atât sinovita cât și osteita își continuă evoluția. Sinovita se extinde cu timpul la nivelul întregului cartilaj, distruge structurile articulației (meniscuri, ligamente încrucișate, interosoase) și interesează capsula. Capsula este la început destinsă și reprezintă o barieră naturală împotriva difuzării procesului tuberculos. În continuare apar fisuri capsulare prin care sinoviala herniază și în acest fel își fac apariția **abcesele reci artrifluente**. La rândul ei, osteita cavernoasă își continuă procesul de evoluție centrifugă și distruge trabecul cu trabecul pentru a ajunge la obstacole mai greu de trecut cum ar fi cartilajul și corticala osoasă. Corticala osoasă întârzie un timp procesul inflamator; inițial aceasta se subțiază, apoi se erodează și în final periostul este perforat. În acest fel, granulomul tuberculos invadează țesuturile moi și formează o colecție purulentă - **abcesul rece osifluent**. Distrugerea barierei cartilaginoase transformă osteita în osteoartrită.

Abcesul rece rămâne rar în vecinătatea locului de perforație (capsular sau periostal) și în acest caz poartă numele de **sesil**. De cele mai multe ori se îndepărtează de locul prin care s-a exteriorizat și poartă numele de **migrator**. Migrarea este explicată de faptul că peretele abcesului are o zonă activă cu un strat intern bogat în foliculi (tuberculigen) și unul extern, adevărat țesut de granulație. Grație acestui perete activ, abcesul înfrânge legile gravitației (nu progresează decliv) și se întinde din aproape în aproape, pe cont propriu, propagându-se la distanță de locul de origine. În câteva săptămâni, dacă focarul este superficial sau în câteva luni, dacă focarul este profund, abcesul **apare sub piele și se deschide spontan** (fistulizează). Secreția pe care o evacuează este galbenă, cu nuanțe verzui sau cafenii, cu flocoane și fongozități și poartă numele de **cazeum**. După fistulizare, abcesul se transformă într-un traiect fistulos, o ramificație spre exterior a focarului osos. Pericolul în acest moment este cel al suprainfectării acestor traiecte dinafară-înăuntru.

Evoluția descrisă mai sus este schematică. De multe ori osteita tuberculoasă distruge bariera cartilajului articular și invadează articulația. Același lucru îl poate face pe cale laterală, din aproape în aproape un abces rece osifluent. Se ajunge în acest fel la o **osteoartrită tuberculoasă** în care osul și

cartilajul sunt mai mult sau mai puțin interesate (fig. 3.10.c). Epifizele se înfundă și se deformează, extremitatea osoasă se lizează și apare o luxație spontană. Distrugerile cartilaginoase parțiale conduc la redori iar distrugerea cartilaginoasă totală la anchiloze.

În **faza de reparație** foliculii tuberculoși care au urmat o secvență lezională (inflamație exudativă, remaniere foliculară, necroză cazeoasă, ramolisment purulent) evoluează spre scleroză. Surprinsă la început și tratată, sinovita se vindecă. Netratată sau tratată după atingerea cartilaginoasă sau osoasă, evoluează spre anchiloză fibroasă sau osoasă (fig. 3.10.d). Osul se vindecă (printr-un proces de osteoscleroză), lăsând să persiste diformitățile și luxațiile spontane.

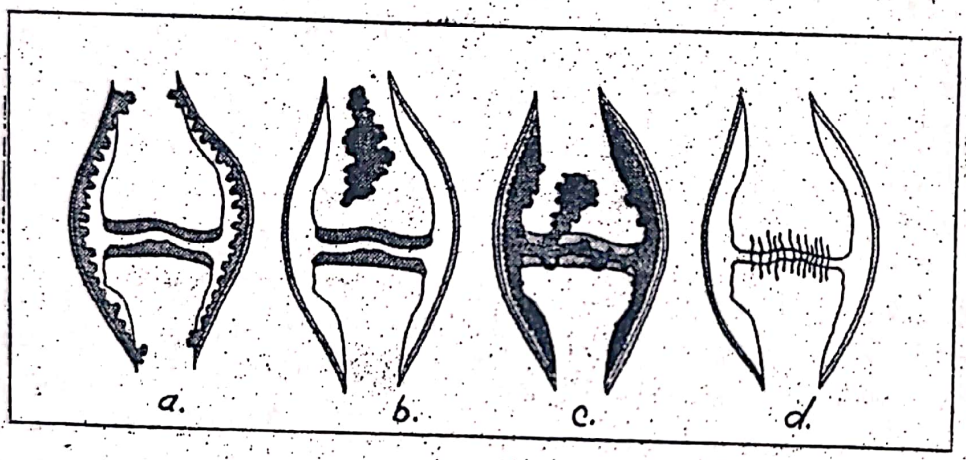

Fig. 3.10. Etape ale TOA: a-sinovită, b-debut osos juxtaarticular, c-osteoartrită tuberculoasă; d-anchiloză fibroasă

Această descriere anatomo-patologică ne va permite să urmărim dezvoltarea succesivă în plan clinic a fazelor de atingere sinovială, cartilaginoasă și osoasă, ne va ajuta să interpretăm mai corect aspectele radiografice și să apreciem rezultatele tratamentului medicamentos specific.

Evoluția clinică a osteoartritei tuberculoase.

Toate osteoartritele tuberculoase au în comun un număr de semne clinice, radiologice și biologice care pot fi mai bine urmărite pe baza schemei clasice în trei stadii: ***debut, stare, stabilizare***.

■ **Perioada de debut.** Din istoric, aflăm că pacientul a avut o primoinfecție tuberculoasă sau un contact recent cu un bolnav suferind de tuberculoză pulmonară activă. Bolnavul în cauză prezintă semne generale și locale.

Semnele generale ale perioadei de debut sunt expresia reactivității organismului la infecția tuberculoasă osteoarticulară. Ele constau în alterarea stării generale, pierdere ponderală, inapetență, oboseală, subfrebilitate și

transpirații nocturne. Bolnavul relatează niște "crize nocturne": articulația este protejată în cursul zilei de spasmul muscular; relaxarea mușchilor în timpul somnului face ca țesuturile bolnave să fie întinse sau compresate și acest lucru cauzează dureri intense. Semnele generale nu au altă semnificație decât aceea că alertează pacientul și îl determină să se prezinte la consultație.

După un timp încep să se contureze și **semnele locale** care atrag atenția asupra unei **singure articulații**.

• **Subiectiv**, bolnavul prezintă durere și impotență funcțională la nivelul articulației afectate. **Durerea surdă și intermitentă la început** (apărută la oboseală și efort și calmată de repaus) crește în intensitate, pentru a deveni **intensă și permanentă** cu exacerbări nocturne ("crize nocturne") care generează insomnii. Impotența funcțională a articulației interesate este explicată de durere și contractura musculară (de protecție). Ea se traduce în plan clinic fie prin șchiopătare (în localizările la membrul inferior), fie prin limitarea treptată a mișcării (la membrul superior și coloană).

• **Examenul obiectiv** urmează regulile cunoscute și anume se face cu bolnavul dezbrăcat și comparativ. La **inspecție** vom remarca atitudinea spontan adoptată de articulația bolnavă (de exemplu genunchiul se așează în ușoară flexie); caracteristice sunt atrofia musculară, tumefierea articulației cu dispariția reliefurilor normale (semn valabil pentru articulațiile superficiale). **Palparea** constată creșterea temperaturii locale, puncte dureroase pe interliniul articular sau la palparea epifizelor, ca și îngroșarea sinovialei. Mișcările sunt limitate în toate direcțiile iar încercarea de mobilizare forțată cauzează dureri vii și induce spasmul muscular de protecție. Adenopatia satelită, rece și nedureroasă, este un semn inconstant.

Diagnosticul diferențial va fi făcut cu monoartrita reumatismală, debutul monoarticular al poliartritei reumatismale, pelvispondilita, psoriazisul sau artritele banale.

Examenul de laborator. Date biologice, cum sunt creșterea V.S.H. peste 50 mm/h, anemia de tip inflamator și leucocitoza (limfocitoza mai ales) sunt testele obișnuite, nespecifice, care se pot adăuga pentru susținerea diagnosticului.

Examenul radiografic în stadiile precoce arată cel mult o osteoporoză difuză a elementelor osoase ce compun articulația.

Fixarea radioizotopului este crescută în regiunea articulației bolnave.

Coroborând semnele descrise se poate contura diagnosticul pozitiv de probabilitate al unei **monoartrite inflamatorii** și în continuare rămâne să probăm **natura bolii**. În acest stadiu de debut semnele sunt puține și necaracteristice dar eforturile pentru stabilirea unui diagnostic etiologic precoce sunt justificate de faptul că aplicarea tratamentului adecvat în această etapă conduce la vindecarea bolii cu "restitutio ad integrum".

Este necesar ca investigațiile să fie aprofundate pentru a obține ***argumentele de prezumție*** și ***de certitudine*** pe baza cărora să putem stabili

originea monoartritei.

Argumentele de prezumție sunt *alergia tuberculinică* și *aprecierea critică a antecedentelor*.

• **Aprecierea alergiei tuberculinice.** Intradermoreacția la tuberculină (IDR) rămâne examenul cel mai simplu de realizat. Noțiunea de "viraj la pozitivitate" contemporan cu monoartrita este mai rar întâlnită. De obicei IDR este pozitivă dar din acest fapt nu se pot trage concluzii asupra etiologiei monoartritei. IDR negativă este însă un argument de valoare pentru etiologia netuberculoasă a monoartritei (în afara formelor anergizante ale tuberculozei extrapulmonare). Testul transformării limfoblastice la tuberculină apreciază mai nuanțat hipersensibilitatea, dar nu este un examen de rutină.

• Descoperirea unor **focare active bacilare** contemporane cu atingerea articulară sau a unor **localizări tuberculoase în antecedente** sunt alți indicatori ai unei posibile etiologii tuberculoase (oricum radiografia pulmonară sistematică este o regulă).

Argumentele de certitudine sunt extrase din studierea lichidului articular, biopsia sinovială și cea ganglionară care au drept scop acela de a evidenția bacteriologic sau histologic prezența bacilului Koch.

• **Evidențierea directă a BK în lichidul articular** este mai rar posibilă deoarece alcalinitatea mediului împiedică multiplicarea bacilară. Cifrele pozitivității acestui examen variază între 19-79%. Acest examen direct poate fi completat prin **culturi** pe medii speciale (Loewenstein - Jensen -Coletsios) sau **inocularea la cobai**. Remarcăm timpul de 4-12 săptămâni necesar pentru obținerea rezultatului. Cu această ocazie se vor studia și **caracterele inflamatorii ale lichidului**:

1. aspectul lichidului este citrin la început, xantocromic și excepțional hemoragic; în formele vechi capătă un aspect gelatinos iar găsirea cazeumului ca atare aparține de acum istoriei;
2. proteinele ce depășesc 25 g‰ (reacția Rivalta pozitivă), mucina care scade, ca și glucoza (sub 50 mg%) sunt în favoarea aspectului inflamator;
3. reacția celulară se situează în zona inflamatorie (10 000 - 20 000 celule/ mm^3) și mai rar în zona pioidă (100 000 elemente/mm^3) cu predominența polinuclearelor.

• **Biopsia sinovială** descoperă foliculul tuberculos în procente variind între 29 - 94% din cazuri.

• **Biopsia ganglionară** are procentaje de pozitivitate între 80 - 90%.

În cazul ambelor biopsii pozitivitatea crește dacă examenul histologic este completat cu examinarea bacteriologică a trituratului rezultat din biopsie. Examenele histologice au avantajul de a fi mult mai rapide - 10 zile.

S-a insistat asupra unui examen complet în această perioadă de debut deoarece descoperirea etiologiei în această fază a bolii va fi urmată de începerea precoce a tratamentului, ceea ce echivalează cu vindecarea bolii.

51-2

■ În **perioada de stare** diagnosticul osteoartritei tuberculoase este mult mai simplu deoarece semnele generale se menţin, semnele subiective se accentuează iar cele obiective şi radiografice sunt caracteristice.

Semnele obiective ale perioadei de stare constau în apariţia ***poziţiilor vicioase*** şi a ***abceselor reci***.

• **Poziţiile vicioase**. În perioada de debut articulaţiile se situează în anumite atitudini (în flexie de obicei) datorită contracturii musculare antalgice. Aceste atitudini sunt reductibile (sub anestezie, în timpul somnului). În perioada deplinei evoluţii, apar **diformităţi** datorate unor **distrugeri epifizare parţiale**. La nivelul şoldului este caracteristică poziţia de adducţie, flexie şi rotaţie internă, la nivelul genunchiului în final apare genunchiul angular complex, iar la nivelul coloanei - gibozitatea. Uneori, ca urmare a **distrugerilor complete** ale extremităţilor articulare de către procesul tuberculos, apare **luxaţia spontană** care complică şi mai mult poziţiile vicioase.

• **Abcesul rece** este o colecţie purulentă cu punct de plecare osos sau articular. Denumirea de "rece" se datorează comparaţiei cu abcesul "cald" care este însoţit de semne alarmante (dolor, rubor, calor). Abcesul rece **evoluează lent** (după apariţie poate rămâne nemodificat sau retrocedează prin resorbţie), **are o reacţie inflamatorie modestă** şi tendinţă la **migrare** la distanţă de locul de origine Clinic apar ca nişte tumori bine delimitate, fluctuente, nedureroase, de mărimi variabile (nucă, ou, cap de făt), piriforme sau rotunde. Din punct de vedere al complicaţiilor, există un triplu pericol: **toxic**, prin absorbţia produşilor de distrucţie, **mecanic**, prin posibilitatea de a exercita compresiuni pe organe vitale (de exemplu măduvă în spondilitele tuberculoase) şi **fistulizare urmată de suprainfectare**. În caz de dubiu, **puncţia diagnostică** se va face **procliv** în raport cu formaţiunea, prin ţesuturi sănătoase, ca un mijloc de precauţie prin care se evită fistulizarea la locul puncţiei.

Diagnosticul osteoartritei în perioada de stare este completat de apariţia unor **semne radiografice** caracteristice cum ar fi: micşorarea şi apoi dispariţia interliniului articular, leziuni distructive epifizare constând în eroziuni ale osului subcondral, neregularităţi epifizare pe ambele părţi ale articulaţiei (indicând originea sinovială a procesului), geode epifizare fără reacţie periostală sau umbra abcesului rece în părţile moi vecine.

Examenele de laborator se menţin modificate iar puncţia abcesului recoltează un puroi caracteristic (cazeum) în care bacilul Koch se poate evidenţia în 60% din cazuri. Fistulografia arată forma, lungimea, direcţia şi originea fistulei.

■ În **perioada de stabilizare** (reparare, involuţie) semnele generale se ameliorează şi dispar, semnele locale retrocedează (abcesele se usucă, fistulele se închid). În funcţie de momentul începerii tratamentului rămân sau nu **atitudini vicioase** ca sechele ale vindecării şi **limitări ale mobilităţii articulare**.

Examenul radiografic în această perioadă confirmă vindecarea ca urmare

a reapariției desenului trabecular în zonele de osteoporoză, existența unui lizereu de condensare în jurul geodelor ("chenarul de doliu" Ménard). Interliniul articular este uneori normal, pe alocuri dispărut și înlocuit cu un țesut fibros (anchiloză fibroasă) sau total dispărut iar între extremitățile osoase există travee osoase care înlocuiesc spațiul articular ca o "ploaie la orizont" (anchiloză osoasă).

Evoluția descrisă mai sus, spontană, în lipsa tratamentului, este de domeniul istoriei. Actual evoluția sub tratament este **frânată și oprită în stadiul în care boala a fost recunoscută**, de unde rezultă încă odată importanța unui diagnostic precoce în perioada de debut.

Forme clinice

La copil prezența cartilajului de creștere și interesarea acestuia poate conduce la tulburări de osteogeneză (creșterea în exces sau oprirea osificării). TOA a copilului tratată de la început se vindecă fără sechele iar lăsată să evolueze spontan se vindecă prin anchiloză.

La adult diagnosticul este totdeauna întârziat și boala se descoperă în stadiul de evoluție; tratamentul chirurgical scurtează evoluția.

La bătrân, TOA este mai greu de diagnosticat doarece evoluează torpid; tratamentul chirurgical este și aici de un real folos.

Tratament

Tratamentul medical cu ajutorul tuberculostaticelor majore ocupă primul loc în preocupările terapeutice în TOA. Asocierea tuberculostaticelor cu mijloacele adjuvante de tratament sau cu chirurgia are indicații care se nuanțează în funcție de o multitudine de factori.

- **Tratamentul medical** folosește ***medicația majoră*** și ***medicația accesorie***.

Medicația majoră cuprinde 4 droguri: **streptomicina, etambutolul, rifampicina** și **izoniazida** care se administrează în asociere. Asupra modalităților de asociere și duratei de tratament există unele diferențe. Asocierea poate fi triplă sau cvadruplă pentru primele 2 - 3 luni și după acest interval se continuă cu asociere triplă sau dublă pentru alte 6 - 12 luni. După acest interval tratamentul de întreținere se poate rezuma la administrarea izoniazidei până la 18 luni; în această perioadă se folosesc două scheme de administrare: administrare zilnică sau numai în două zile pe săptămână. Ideal ar fi să se înceapă cu asocierea cvadruplă două luni. Există însă unele considerente medicale (intoleranță sau rezistență medicamentoasă) sau economice (costul ridicat al rifampicinei) care justifică o asociere triplă (izoniazidă, etambutol, streptomicină) sau înlocuirea pe parcurs a drogului la care bacilul a devenit rezistent. Durata tratamentului este în funcție de evoluția clinică, aspectele radiografice și comportamentul bacteriologic al BK. Medicația va fi mai activă în leziunile bine vascularizate (tinere) și mai puțin activă în cele scleroase (vechi). Pentru a mări concentrația în focar se poate

folosi calea locală de introducere prin injectarea de streptomicină și izoniazidă (intraarticular, intraosos sau în interiorul abcesului rece) - tab. 3.2.

Medicația accesorie folosește tuberculostaticele minore dintre care mai folosite sunt acidul paraaminosalicilic (PAS), etionamida și pirazinamida.

■ **Tratamentul adjuvant. Repausul** este o condiție a succesului terapeutic; durata variază de la 3 luni în leziunile membrului superior și bazinului, ajungând până la 6 luni în leziunile coloanei și membrului inferior.

Cura climatică (sanatorială) este benefică pe o durată maximă de 6 luni.

Cura dietetică are la bază o alimentație hiperproteică și hipervitaminizantă.

Tratamentul ortopedic. Clasicii imobilizau articulațiile suferind de TOA în poziție funcțională până la vindecare (luni și chiar ani), folosind corsete, aparate gipsate, atele sau extensia continuă. Actual, odată cu apariția medicației antituberculoase, repausul la pat a înlocuit imobilizarea gipsată. Au rămas ca indicații ale imobilizării formele hiperalgice (pentru o perioadă de 3-6 săptămâni) sau cazurile cu tuberculoză osteoarticulară a membrelor inferioare cu distrucții importante.

■ **Tratamentul chirurgical.** Indicațiile tratamentului chirurgical sunt evident în regres, așa cum a recunoscut Debeyre. Gesturile chirurgicale mai sunt utile pentru:

- **diagnostic**, când biopsia sinovială sau ganglionară stabilește un diagnostic de certitudine;
- **drenajul unui abces rece**, când acesta nu dispare după trei luni de tratament medicamentos sau când prin sediul sau volumul său se poate complica cu o leziune viscerală;
- **abordarea directă a focarului tuberculos**, cu scopul de a realiza ablația leziunilor tuberculoase. Avantajele chirurgiei constau în: îndepărtarea în cursul unei ședințe operatorii a ceea ce organismul ar putea vindeca numai în luni și ani, excizia leziunilor scleroase, posibilitatea tuberculostaticelor de a acționa și umplerea golurilor rămase (după excizie) cu grefoane. Într-un cuvânt, chirurgia scurtează evoluția bolii. Actul chirurgical poate fi o **sinovectomie** (mai rară deoarece formele sinoviale răspund bine la tratamentul medical), o **exereză** a unui focar osos extraarticular (chiuretaj și plombaj) sau constă din asocierea celor două intervenții;
- **tratamentul sechelelor** revine deasemeni chirurgiei. Se apelează la **osteotomie** pentru corectarea axelor în segmentele vindecate cu diformități, la mobilizarea articulațiilor anchilozante prin operații de tipul **artroplastiei** sau la operații de **stabilizare** cu ajutorul rezecției - artrodeză în cazul unei articulații situate la membrul inferior. În toate aceste cazuri se va lua în calcul și riscul reactivării bolii, de unde indicația tratamentului medicamentos pre-și postoperator.

	STREPTOMICINA 1948	IZONIAZIDA 1951	ETAMBUTOLUL 1961	RIFAMPICINA 1966
CLASA	AMINOGLICOZID	HIDRAZIDA ACIDULUI NICOTINIC	DERIVAT DE ETILENDIAMINĂ	EXTRAS STREPTOMYCES MEDITERANEI
MOD DE ACȚIUNE	MODIFICĂ CODUL GENETIC RIBOZOMAL	NEELUCIDAT	INHIBĂ SINTEZA METABOLICĂ	INHIBĂ SINTEZA ARN
PREZENTARE	FLACOANE 1g	COMPRIMATE 50,100 mg	COMPRIMATE 250 mg	COMPRIMATE 300 mg
CALEA DE ADMINISTRARE	PARENTERAL LOCAL	PER OS PARENTERAL LOCAL	PER OS PARENTERAL	PER OS
DOZA 7/7	1 g/zi IM	5-10 mg/kg corp PO	20 mg/kg corp PO	450-600 mg PO
DOZA 2/7	1 g/zi IM	15 mg/kg corp PO	40 mg/kg corp PO	600-900 mg PO
DOZA LOCALĂ	1 g ÎN SF la 4-5 ZILE	SOLUȚIE 2,5-5%	-	-
ACCIDENTE	TOXICITATE RENALĂ SURDITATE	HEPATOTOXICITATE FENOMENE TIP PELAGRĂ	NEVRITĂ OPTICĂ RETROBULBARĂ	HEPATOTOXICITATE COLOREAZĂ SECREȚIILE PORTOCALIU
PRECAUȚII	AUDIOMETRIE LA ÎNCEPEREA TRATAMENTULUI	EVALUARE HEPATICĂ ASOCIERE CU VIT. B_6	CONTROL OFTALMOLOGIC	EVALUARE HEPATICĂ AVERTIZAREA PACIENTULUI

Tab. 3.2. Medicația antituberculoasă majoră

Scanned with OKEN Scanner

TUBERCULOZA VERTEBRALĂ (Morbul lui Pott, spondilita tuberculoasă)

Coloana este sediul cel mai comun al TOA. Boala se poate localiza pe întreaga coloană. În ceea ce privește sediul pe vertebră putem spune că atinge concomitent și frecvent corpul vertebral cu discul vecin (spondilodiscită) și foarte rar numai corpul sau numai arcul vertebral posterior. Există în lume 2 milioane de oameni suferind de această boală.

Anatomie patologică. Infecția naște în **corpul vertebral**, spre marginea anterioară a acestuia și în apropierea discului. Discul este interesat încă din stadiile precoce. În timp, leziunile discale devin totale iar boala evoluează și în corpii vertebrali adiacenți discului. Leziunile sunt mai pregnante la partea anterioară. Sub influența greutății dar și a contracturii musculare, zona bolnavă sfârșește prin a ceda la apăsare și se turtește. Rezultă o diformitate a coloanei numită cifoză (gibozitate) -fig. 3.11.

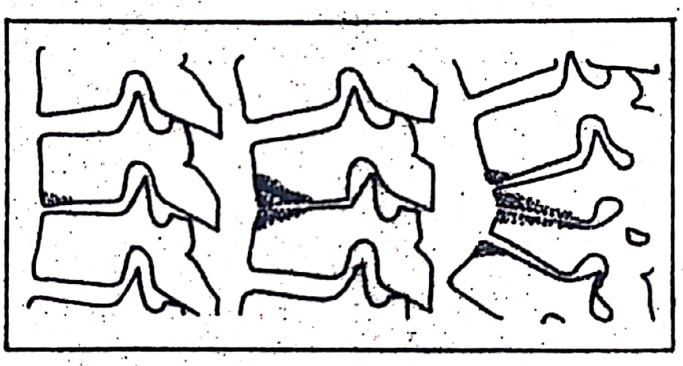

Fig. 3.11. Patologia tuberculozei vertebrale: distrugerea progresivă a zidului anterior vertebral determină apariția cifozei

Obișnuit, este distrus total un disc și parțial corpurile vertebrelor vecine. Boala poate rămâne cantonată într-un singur disc sau cuprinde mai multe etaje vertebrale. Localizarea vertebrală a TOA nu este numai frecventă ci și periculoasă. Deformația rahidiană poate avea repercursiuni asupra canalului rahidian prin migrarea intrarahidiană a unui abces rece (fig. 3.12.a), prin compresiunea măduvei de către o creastă osoasă (fig. 3.12.b) și, mai rar, prin interesarea arterei nutritive.

Examenul clinic. Boala interesează adultul tânăr. În **faza de debut**, pe lângă semnele generale cunoscute, bolnavul acuză **durere** și **impotență funcțională**. Durerile pornesc de pe linia mediană posterioară, iradiază bilateral și simetric în centură și sunt exagerate de tuse și efort. Impotența funcțională apare la început în ortostatism și la mers. Mersul este rigid, cu pași mici, pentru a evita durerea. La examenul obiectiv trei semne vor fi cercetate: **contractura musculară, limitarea tuturor mișcărilor unui segment rahidian** și **durerea**

Scanned with OKEN Scanner

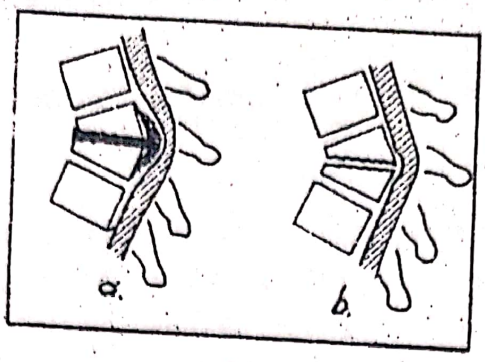

Fig. 3.12. Paraplegia în morbul Pott poate fi determinată de: a-migrarea intrarahidiană a unui abces rece; b-compresiunea măduvei de către o creastă osoasă

provocată la presiunea pe spinoasa vertebrei interesate.

Examenul radiografic al coloanei în întregime este necesar deoarece pot fi afectate vertebre la distanță de segmentul cu manifestări clinice. Examenul radiologic rămâne negativ până la 3 luni de la debut.

Primul semn care apare este **osteoporoza locală** de însoțire sau osteoporoza a două vertebre adiacente unui **spațiu discal pensat** (diminuarea înălțimii discului). Pensarea este totdeauna mai marcată la partea anterioară. Pentru a descoperi aceste semne minore, clișeul trebuie centrat pe discul bolnav.

Celelalte semne (biologice, argumentele de prezumție) nu au nimic specific în această localizare. BK este mai greu de evidențiat dar în caz de dubiu **puncția-biopsie** (disc, corp vertebral) poate obține materialul necesar pentru examenul histologic și bacteriologic.

În faza de stare semnele generale se mențin, semnele subiective cresc în intensitate. Pentru afirmarea diagnosticului, examenul obiectiv devine edificator prin apariția ***gibozității*** și a ***abceselor reci***.

Gibozitatea dorsală *apare la inspecție ca o* ***cifoză angulară, mediană, posterioară*** *cu rază mică de curbură. Cifoza este rezultatul tasării anterioare a una sau două vertebre împreună cu discul dintre ele. Palparea unidigitală a spinoaselor, de jos în sus, evidențiază spinoasa uneia din vertebre care "proemină" și degetul o "agață".*

Gibozitatea lombară *este mai greu de descoperit și se traduce prin ștergerea lordozei.*

În ***regiunea cervicală*** *"gâtul înțepenit" este semnul care atrage atenția asupra regiunii.*

Abcesele reci migrează departe de locul de origine și se exteriorizează la locurile de elecție (fig. 3.13.).

Paraplegia este cea mai frecventă **complicație** a tuberculozei vertebrale în perioada de stare. Apariția este datorată unor cauze extrinseci sau intrinseci. **Paraplagia extrinsecă** este de cauză mecanică și în principiu se datorează micșorării volumului canalului rahidian cu cel puțin 60%. Micșorarea are drept cauză migrarea în canal a unui abces rece, dezvoltarea în canal a unui țesut de

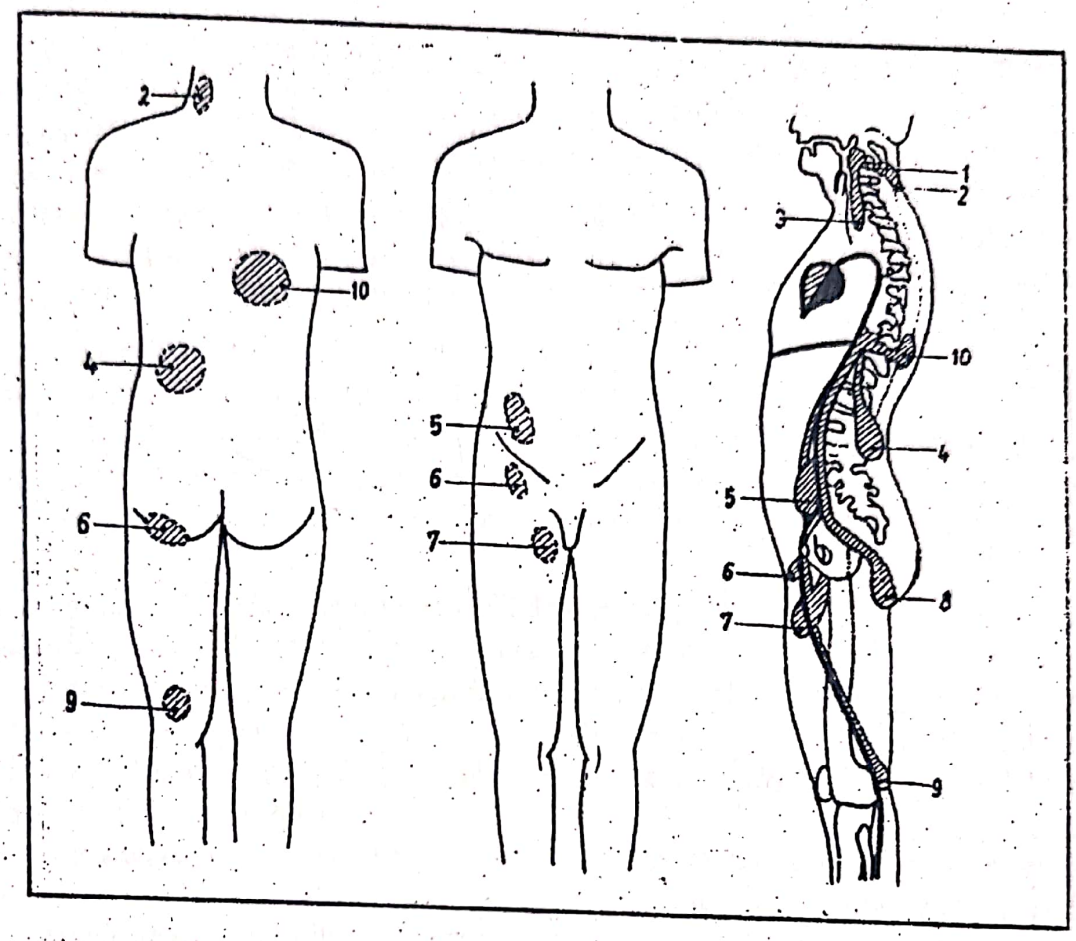

Fig. 3.13. Locurile de elecție de exteriorizare a abceselor reci: 1-retrofaringian; 2-retrocervical paraspinal; 3-mediastinal paravertebral; 4-lombar; 5-fosa iliacă internă; 6-baza triunghiului Scarpa; 7-fața internă a coapsei; 8-fesier; 9-fosa poplitee; 10-parietal toracic

granulație sau stenozarea canalului printr-un sechestru osos (cauze precoce); tardiv (mulți ani după ce vindecarea s-a produs) măduva poate fi angulată la nivelul unei cifoze severe. **Paraplegia intrinsecă** are drept cauză dezvoltarea inflamației tuberculoase la nivelul durei (pahimeningită) sau la cel al măduvei.

În această fază **examenul radiografic** arată **distrucții osoase**, **deformarea cuneiformă** a vertebrei (vertebrelor) iar în țesuturile moi paraspinale **umbra abcesului rece** (fig. 3.14.) cu imaginile cunoscute, fusiforme sau în "cuib de rândunică". Investigații suplimentare ca tomografia, CT, RMN, apreciază mai bine următoarele elemente:

- extensia;
- sediul atingerilor pe vertebră (anterior sau posterior);
- unghiul cifozei;
- interesarea țesuturilor moi (inclusiv abcesul, discul);
- compresiunea măduvei.

De exemplu, atunci când radiografia simplă indică atingerea vertebrelor T_5 și T_6, CT și RMN arată că de fapt boala se întinde între T_3 - T_8, informație

importantă în cazul în care se intenționează un abord chirurgical.

În **perioada de reparație** semnele generale, subiective și obiective au dispărut și ceea ce persistă este **cifoza** și, eventual, **sechelele neurologice**. Radiografia arată că vindecarea s-a produs printr-o sudură a corpilor vertebrali interesați cu prețul unei cifoze modeste (fig. 3.15.) și numai în cazurile netratate asistăm la cifozele "istorice", în care gibozitatea are un unghi de peste 90°.

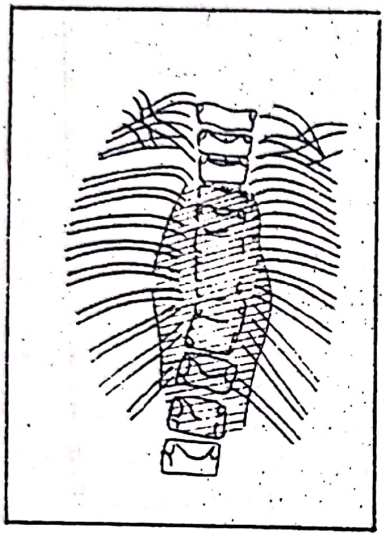

Fig. 3.14. Abces rece toracal

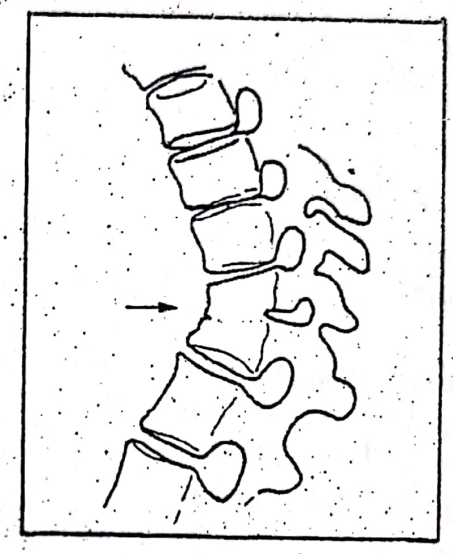

Fig. 3.15. Sudură somatică cu cifoză modestă

Tratament. Obiectivele tratamentului sunt:
1) vindecarea sau cel puțin oprirea evoluției bolii,
2) prevenirea și corectarea diformității,
3) prevenirea și tratarea complicației principale, paraplegia.

Metodele de tratament rămân aceleași : tratamentul medical se află în primul eșalon și poate fi completat de cel ortopedic sau chirurgical. În localizarea TOA la nivelul coloanei există unele particularități ce pot fi schematizate astfel:

Tratamentul medical singur reușește să oprească evoluția bolii dar fuziunea vertebrală nu se obține de regulă în acest caz. La bolnavii tratați în această manieră și urmăriți în timp s-a observat că în ciuda stabilizării clinice există o deteriorare semnificativă a diformității. În aproximativ 32 - 52% din cazuri are loc o creștere a unghiului cifozei cu valori situate până la 30° iar la 23 % din cazuri o creștere de 31° și chiar mai mult.

Tratamentul chirurgical. Constatările Medical Research Council (MRC) justifică o atitudine mai intervenționistă de principiu în TOA a coloanei, mai ales în cazul distrucțiilor osoase marcate, care amenință cu o cifoză severă sau eventual cu complicații. Printr-un abord anterior țesutul infectat și necrotic este evacuat sau excizat iar golurile rezultate se umplu cu grefoane costale.

Între aceste două atitudini extreme există și o **atitudine de compromis** care ar avea următoarele indicații:

Scanned with OKEN Scanner

• **tratament medical singur**, în cazurile descoperite precoce. Se continuă tratamentul 6-12 luni sau până când radiografia arată vindecarea. Această conduită presupune o bună colaborare din partea pacientului;

• **tratament medical și repaus la pat** în cazurile mai avansate de boală și atunci când nu există condiții pentru operație sau când localizarea bolii (ex. localizarea lombosacrată) este descurajantă prin complexitatea tehnicii chirurgicale. Condiția este însă să nu existe abces rece;

• **tratament operator** în cazurile avansate ale bolii și mai ales când se constată că există un abces rece care trebuie drenat.

În general, la copil se recurge la tratament conservator iar la adult tratamentul chirurgical este mai frecvent folosit (uneori sistematic).

Gibozitățile pottice vor fi tratate în servicii neurochirurgicale prin:
- reducere lentă halo-pelvină,
- abord anterior și osteotomie vertebrală de corecție, urmată de
- stabilizare prin rahisinteză (anterioară sau posterioară).

Paraplegia de cauză extrinsecă se poate trata numai medical sau prin combinarea tratamentului medical cu cel chirurgical. Unii autori (Hodgson, Skinsnes și Leong) cred că **paraplegia de cauză intrinsecă** este o indicație pentru tratament chirurgical de urgență.

Tratamentul ortopedic este un adjuvant al tratamentului medical și chirurgical. Imobilizarea pe pat tare, pat gipsat, este indicată la copil (pentru 2-3 luni). Postoperator coloana se va proteja printr-un corset gipsat (pentru 21 zile - 4 luni).

TUBERCULOZA ȘOLDULUI (Coxalgia)

Șoldul este una dintre articulațiile frecvent afectate de tuberculoză.

Tabloul clinic tipic este descris în cazul în care coxalgia evoluează la un copil de 4-6 ani. În **faza de debut**, pe lângă semnele generale comune cu cele descrise în alte localizări ale TOA, menționăm câteva semne specifice regiunii șoldului.

Dintre **semnele subiective, durerea** cu iradieri pe fața internă a genunchiului și **impotența funcțională** tradusă prin **șchiopătare** (șchiopătare dureroasă) sunt caracteristice. Șchiopătarea este de tip particular (vizibilă și audibilă) și se descrie ca semnul "geambașului" (Marjolin): pașii lovesc solul la intervale neregulate (după două lovituri succedate repede urmează o pauză până la pasul următor). Între **semnele obiective** constatăm la inspecție **atitudinea "șoldită"** în stațiunea bipodală care în acestă perioadă este cea de **flexie, abducție și rotație externă** (fig. 3.16.a), atitudine complet corectabilă. La palpare se descoperă **puncte dureroase** dar, lucru mult mai important, este constatarea **limitării mișcărilor** șoldului (extensia mai ales) datorată contracturii musculare ("vigilența musculară" Lannelongue). **Atrofia musculaturii** observată

la inspecție și **hipotonia** fesierului și cvadricepsului de partea leziunii, ca și **adenopatia** retrocrurală sunt alte semne care ne atrag atenția asupra articulației șoldului.

Examenul radiografic în acest moment este sărac (osteoporoza regională fiind singura constatare) dar examenul radioizotopic va putea arăta o **fixare crescută în regiunea șoldului**.

Examenele biologice modificate, IDR pozitivă, puncția articulară, biopsia sinovială sau ganglionară sunt în această fază de folos pentru precizarea diagnosticului.

În faza de stare apar **atitudinile vicioase și abcesele reci**.

Abcesele rămân în regiune și se pot exterioriza anterior (în triunghiul lui Scarpa), posterior (sub mușchii fesieri), extern (sub tensorul fasciei lata) sau intern (în regiunea adductorilor). Abcesele pot migra în bazin (se descoperă prin tușeu rectal) sau uneori chiar în spațiul popliteu (fig. 3.13.).

Atitudinile vicioase se apreciază numai după echilibrarea bazinului. Prima atitudine vicioasă din perioada de debut, corectabilă în întregime, devine din ce în ce mai greu de corectat și este treptat înlocuită cu a doua atitudine vicioasă, în flexie, adducție și rotație internă (atitudinea inversă Kirmisson - fig. 3.16.b). Schimbarea corespunde unor distrucții articulare. Atunci când apare luxația, atitudinile vicioase se complică în raport cu varietatea luxației (intra- sau extracotiloidiană).

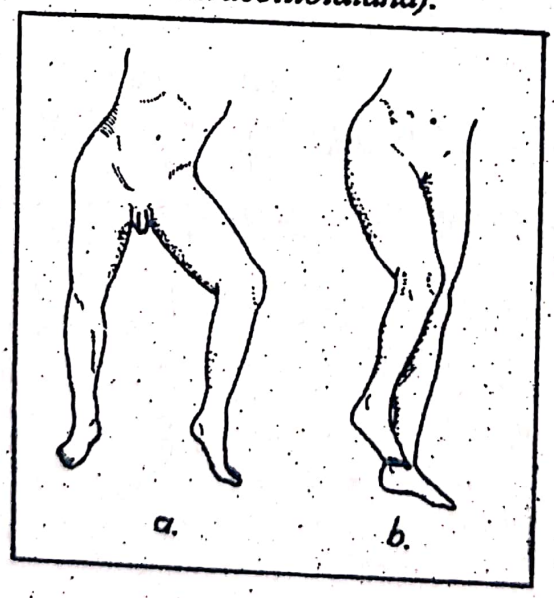

Fig. 3.16. Poziții vicioase în coxalgie

Examenul radiografic în perioada de evoluție, perioada distrucților osoase, arată pe lângă **osteoporoza regională masivă** (aripa iliacă, ramurile ilio- și ischiopubiene, metafiza și diafiza femurului), ștergerea contururilor osoase ale articulației, pensarea interliniului, lărgirea cotilului, mai ales la partea superioară (compresiunea ulcerativă Lannelongue), distrugeri ale capului și gâtului femural,

ale plafonului cotiloidian. La început apare o luxație discretă, sesizabilă prin ruperea arcului cervicoobturator Shenton (fig. 3.17.a), numită și intracotiloidiană. Capul poate părăsi cavitatea cotiloidă prezentând o luxație spontană, extracotiloidiană de această dată (fig. 3.17.b).

Aspectele clinice și radiografice ale acestei faze sunt destul de caracteristice și permit afirmarea diagnosticului.



Fig. 3.17. a-coxalgie la debut: discontinuitatea arcului cervicoobturator; b-coxalgie cu distrugeri importante și luxație extracotiloidiană

În **faza de involuție**, tuberculoza surprinsă la început și bine tratată se poate vindeca, iar cea netratată și surprinsă mai târziu evoluează spre anchiloză (fibroasă, osoasă) uneori în poziție vicioasă (fig. 3.18.).

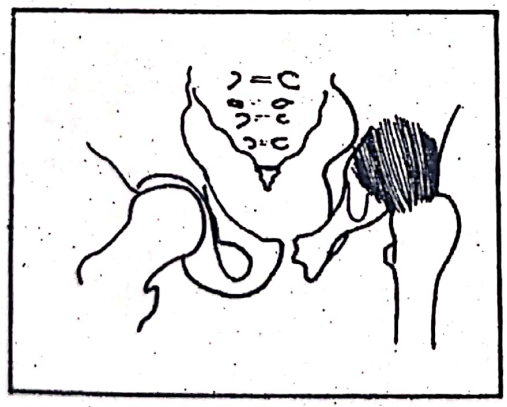

Fig. 3.18. Vindecarea coxalgiei cu anchiloză osoasă

Este necesar să menționăm și existența unor osteite tuberculoase de vecinătate (paracoxalgii) situate la nivelul colului, trohanterului, pubisului, ischionului, cotilului care pot evolua ca atare sau se pot complica cu interesarea articulației, caz în care alura clinică este cea descrisă mai sus.

Tratamentul medical este același cu al altor forme de TOA. El singur poate conduce la vindecare.

Tratamentul ortopedic constă în repaus la pat, câteodată și imobilizare cu aparat gipsat pelvipedios (pentru 3 luni) sau imobilizarea se realizează prin extensie continuă. La suspendarea imobilizării se începe reeducarea mișcărilor la pat (câteva luni), interval după care bolnavul se ridică și își reia treptat mersul.

Tratamentul chirurgical este rezervat cazurilor care sub tratament medical și ortopedic nu evoluează favorabil (starea generală nu se îmbunătățește),

Scanned with OKEN Scanner

VSH rămâne ridicată, apar distrucții cartilaginoase și osoase, abcese. Scopul tratamentului chirurgical este acela de a conserva o funcție articulară cât mai aproape de normal. Metodele întrebuințate în acest scop sunt:

- **puncția** evacuatorie și terapeutică a abceselor;
- sinovectomia simplă (mai rar) sau asociată cu evacuarea abceselor, tratamentul osteitelor juxtaarticulare (chiuretaj, plombaj). Însumate, aceste gesturi poartă numele de **"curățirea articulației"** și prin această intervenție se urmărește vindecarea cu păstrarea mobilității articulare;
- **artrodeza**, atunci când componentele articulației au fost compromise (la tineri) sau **artroplastia totală** (la vârstnici), sub protecția de droguri antituberculoase, sunt alte variante ale tratamentului chirurgical.

TUBERCULOZA GENUNCHIULUI (Tumora albă de genunchi)

Tuberculoza genunchiului ocupă locul al III-lea ca frecvență, după tuberculoza vertebrală și a șoldului. Apare la orice vârstă dar este mai comună la copil decât la adult. Articulație superficială, genunchiul oferă clinicianului posibilitatea de observație precisă a semnelor clinice.

Examenul clinic. Simptomatologia locală are câteva particularități și ele completează tabloul clinic care începe cu semnele generale ale impregnației tuberculoase. La **debut** cele două semne subiective, durerea și șchiopătarea sunt și aici primele manifestări care atrag atenția asupra articulației. La **examenul obiectiv** se descoperă **hidartroză** (șoc rotulian prezent), **amiotrofie cvadricipitală și îngroșarea sinovialei** (semnul lui Ménard). Mobilitatea este puțin modificată la debut dar ganglionii inghinali și iliaci sunt interesați. Reacția articulară (hidartroza) poate fi și manifestarea unei localizări juxtaarticulare.

În acest context clinic se încep investigațile pentru stabilirea originii monoartritei genunchiului (IDR, puncția articulară, biopsia sinovială și ganglionară).

Examenul radiografic. Semnele radiografice ale perioadei de debut apar după o **perioadă de latență**, în medie de 6 luni - 2 ani (de la apariția hidartrozei). Chiar atunci când sunt prezente, nu sunt caracteristice: **osteoporoza locoregională** (stadiul incipient sinovial), osteoporoza accentuată cu insule fibrogeodice și pensarea interliniului (stadiul mai avansat cu panus sinovial).

Examenul radioizotopic arată o fixare crescută la nivelul articulației.

Există destule date, chiar în această fază de debut, pentru a evidenția etiologia tuberculoasă a monoartritei și a începe tratamentul.

În **faza de stare** toate semnele descrise se accentuează, articulația este tumefiată, reliefurile normale sunt șterse și apare o circulație colaterală. Acest aspect de genunchi globulos, cu piele lucioasă, palidă și circulație colaterală, însoțită și de atrofia musculaturii a făcut ca TOA a genunchiului să fie denumită **"tumora albă"**. Caracteristice în această perioadă sunt **atitudinile vicioase** și

abcesele reci.

Atitudinile vicioase *pot fi gradate din punct de vedere al gravității. La început există o atitudine de flexie a genunchiului, adoptată din cauza durerii și având scopul de a așeza articulația într-o poziție de capacitate maximă* ***(genunchi angular simplu)****. Mai târziu, la poziția de flexie se adaugă și subluxația posterioară a tibiei* ***(genunchi angular Volkmann)****. În sfârșit, atunci când se adaugă și rotația externă a gambei, translația înafară a tibiei, diformitatea se complică* ***(genunchiul angular complex)****. Retracțiile musculare, capsulare, distrugerile cartilaginoase (prin compresiune) și leziunile osoase ale epifizelor explică apariția atitudinilor vicioase.*

Abcesele reci *vor fi căutate pe fețele laterale ale condililor, subcvadricipital sau înaintea capului peroneului.*

Examenul radiografic este edificator în această fază pentru un proces distructiv epifizar: deformări epifizare, geode, subluxații. Uneori, în formele juxtaarticulare, apar numai geode, ca rezultat al distrugerilor traveelor osoase de către inflamația tuberculoasă.

În **ultima fază** a evoluției și tuberculoza genunchiului se vindecă cu rezultate diferite din punct de vedere funcțional, în funcție de momentul diagnosticul și de tratamentul aplicat.

Tratamentul medicamentos general urmează aceeași schemă.

Tratamentul local este ortopedic și chirurgical. **Tratamentul ortopedic** constă în repaus pe pat tare, extensie continuă și mai rar aparat gipsat (pentru 3 luni). **Tratamentul chirurgical** constă în:

- administrarea intrafocală a tuberculostaticelor (intraarticular, în condilii femurali sau tuberozitățile tibiale);
- drenarea unui abces; ;
- curățirea articulației (prin sinovectomie, chiuretaj, excizie, plombaj);
- stabilizarea articulației prin artrodeză sau păstrarea mobilității prin artroplastie, operații executate sub protecția unor medicamente tuberculostatice.

Scanned with OKEN Scanner

4. TUMORI OSOASE

GENERALITĂŢI

Capitolul tumorilor osoase este extrem de divers şi la noţiunile clasice s-au adăugat entităţi noi. Din cauza acestei diversităţi, tumorile osoase devin uneori derutante din punct de vedere diagnostic şi pot descuraja pe cei neiniţiaţi. O abordare metodică a capitolului, făcută în echipă multidisciplinară ca şi punerea în practică a achiziţiilor recente ale chimio- şi radioterapiei poate oferi unele satisfacţii în acest domeniu umbrit permanent de spectrul unui prognostic fatal.

Frecvenţa

Studiul Campanacci şi Rizzoli (1981) bazat pe 4681 de tumori a arătat că jumătate din numărul acestora este reprezentat de grupul tumorilor benigne (47,46%). Restul procentelor îl deţine grupul tumorilor maligne primitive (26,03%) şi cel al tumorilor metastatice (26,5%). Remarcăm faptul că grupul tumorilor metastatice (secundare) reprezintă cea mai frecventă modalitate de intcresare tumorală a osului.

Vârsta

Este o noţiune capitală pentru diagnosticul unei tumori osoase. La copil şi adolescent ne vom gândi cu predilecţie la o tumoră Ewing şi vom exclude de la început tumorile excepţionale pentru această vârstă ca metastazele sau tumora giganto-celulară. Alte tumori nu apar decât la pubertate (chist esenţial, fibrom neosifiant). La adult sunt caracteristice limfosarcoamele, mielomul, condrosarcomul (fig. 4.1).

Localizarea

Noţiunea de **localizare pe schelet ca şi pe os** are importanţa sa fiind deasemenea o manieră de orientare a diagnosticului. Aproape toate tumorile falangelor sunt condroame, extremitatea superioară a tibiei este localizarea preferenţială pentru fibromul condromixoid iar cea inferioară pentru fibromul neosifiant. Tumorile interesează cu predilecţie piesele scheletice din jurul genunchiului, şoldului, bazinul, umărul şi rahisul. Din punct de vedere al rapoartelor tumoră/os se pot opune tumorile cu dezvoltare **în afara osului** celor care se dezvoltă **intraos**.

Dezvoltarea în afara osului ne sugerează o exostoză sau un sarcom care a invadat părţile moi iar situaţia intraosoasă un condrom sau debutul unei tumori maligne. În cazul tumorilor cu dezvoltare intraosoasă este important de stabilit **punctul de plecare** (centrul geografic) epifizar, metafizar sau diafizar deoarece unele tumori se localizează numai în epifiză (tumora cu celule gigante).



Fig. 4.1. Vârsta de apariţie a tumorilor maligne

Clasificarea

Diversitatea tumorală de care aminteam face absolut necesară o clasificare cât mai precisă. Singura clasificare care ar rezista la proba timpului este cea etiologică. Necunoaşterea cauzelor tumorilor osoase ne situează de la început în imposibilitatea de a folosi o astfel de împărţire şi ne determină să recurgem în practică la o clasificare fondată pe natura şi tipul celulelor care proliferează tumoral. Numită **histologică** (morfologică), această clasificare se bazează pe identificarea histologică a ţesutului reprodus de tumoră, ceea ce este uneori uşor, alteori dificil sau alteori imposibil de stabilit. În clasificarea clasică, propusă de J. Jaffe, L.Lichtenstein, D. Dahlin, sunt separate tumorile secundare (metastatice mai ales) de cele primitive (născute din ţesutul osos). Tumorile primitive osoase, de care ne vom ocupa în cele ce urmează, se împart la rândul lor în benigne şi maligne (tab. 4.1.).

Adoptând acest mod de lucru este bine să remarcăm că se exclud de la început **leziunile pseudotumorale**. Leziunile pseudotumorale (distrofice şi displazice) sunt legate de tulburări în dezvoltarea osteocartilaginoasă apărute în timpul creşterii scheletului. Fac parte din acest grup pseudotumori cu localizare unică (infarctul osos, lacuna metafizară, chistul solitar) şi pseudotumori cu localizări multiple (boala exostozantă, osteocondromatoza, displazia fibroasă, neurofibromatoza).

Această clasificare histologică este esenţială pentru stabilirea **diagnosticului** varietăţii tumorale dar în legătură cu **tratamentul** tumorilor osoase

TIPUL	BENIGNE	MALIGNE
OSOS (osteoblastice)	• OSTEOM • OSTEOM OSTEOID • OSTEOBLASTOM BENIGN	• OSTEOSARCOM
CARTILAGINOS (condroblastice)	• OSTEOCONDROM PERIFERIC • CONDROM • CONDROBLASTOM BENIGN • FIBROM CONDROMIXOID	• CONDROSARCOM
FIBROS (fibroblastice)	• FIBROM NEOSTEOGENIC	• FIBROSARCOM
ELEMENTE HEMATOFORMATOARE DIN MĂDUVA OSOASĂ (histiocite, reticulocite, limfocite, plasmocite)	• GRANULOM EOZINOFIL (forma localizată a histiocitozei X)	• RETICULOSARCOM EWING • RETICULOSARCOM PARKER-JACKSON • MIELOM PLASMOCITAR
ALTE ȚESUTURI (vascular, nervos, grăsos, notocord, adamantina)	• ANGIOM • HEMANGIOPERICITOM (glomus) • NEUROFIBROM • LIPOM	• ANGIOSARCOM • HEMANGIOENDOTELIOM MALIGN • SCHWANOM MALIGN • LIPOSARCOM • CORDOM • ADAMANTIOM
NECUNOSCUT	• TUMORA GIGANTOCELULARĂ	• SARCOM CU CELULE GIGANTE

Tab. 4.1. Clasificarea histologică a tumorilor

Scanned with OKEN Scanner

s-a dovedit că este nevoie şi de o clasificare chirurgicală. Este acceptată în acest scop clasificarea Enneking (1980) care se bazează pe trei criterii: gradientul tumoral, topografia tumorală şi prezenţa sau absenţa metastazelor (tab. 4.2.). Cu ajutorul acestor criterii se defineşte comportamentul biologic ("biologic behavior") a unei tumori adică "capacitatea sa de a creşte şi a se extinde dincolo de barierele naturale".

Gradientul tumoral se notează cu litera G şi corespunde **aspectului histologic** al tumorii:

G_0 reprezintă notaţia unei tumori histologic benignă;

G_1 este notaţia unei tumori cu malignitate histologică mică (low grade sarcoma);

G_2 este notaţia unei tumori cu malignitate histologică mare (high grade sarcoma).

Topografia tumorală se notează cu litera T. Fiecare tumoră are, cel puţin iniţial, un anumit **sediu anatomic** (centru geografic) adică îşi începe dezvoltarea într-un compartiment anatomic. La locul de pornire tumora este înconjurată în imediata sa vecinătate de o capsulă (strat de ţesut fibros) şi la distanţă de o zonă reactivă (fig. 4.2). Zona reactivă este teritoriul dintre capsulă şi ţesutul sănătos. Această zonă ia naştere ca urmare a iritaţiei locale produsă de ţesutul tumoral, iritaţie care produce o proliferare tisulară de natură fibroasă, neovasculară sau inflamatorie.

Din punct de vedere al topografiei tumorale (T):

T_0 reprezintă o tumoră intracapsulară şi/sau intracompartimentală;

T_1 o tumoră extrcapsulară dar intracompartimentală;

T_2 o tumoră extracompartimentală prin evoluţie sau o tumoră care îşi începe dezvoltarea în regiuni anatomice fără limite definite.

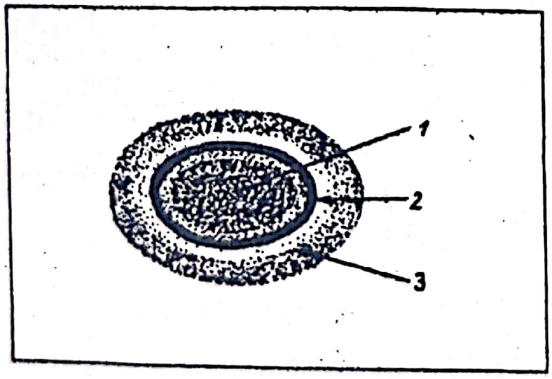

Fig. 4.2. Zone tumorale: 1-tumora; 2-capsula; 3-zona reactivă.

Pe lângă acest sediu anatomic iniţial, topografia tumorală ia în consideraţie şi **extensia locală a tumorii**. Extensia se face depăşind mai întâi cele două bariere (capsula şi zona reactivă) pentru ca în continuare să întâlnească barierele compartimentului anatomic: osul cortical, periostul, cartilajul articular. În consecinţă tumora se poate găsi: intracapsular sau extracapsular, în interiorul compartimentului în care a luat naştere **(intracompartimental)** sau se extinde dincolo de barierele compartimentului, adică **extracompartimental**. Este considerată deasemenea extracompartimentală o tumoră care îşi începe dezvoltarea într-o regiune anatomică fără limite nete (axilă, spaţiul popliteu, regiunea inghinală sau în pelvis).

Benigne

Stadiul 1
Inactive. Se pot vindeca spontan.
Evoluție clinică indoloră.
Bine încapsulate
$G_0T_0M_0$

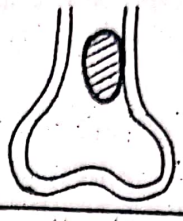

Stadiul 2
Active. Simptome clinice minore.
Rămân încapsulate. Respectă barierele naturale pe care le pot deforma.
$G_0T_0M_0$

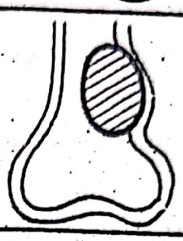

Stadiul 3
Agresive. Simptomatologie clinică mai evidentă. Se caracterizează prin invazivitate locală; penetrează barierele naturale. Recidive frecvente.
$G_0T_1M_{0-1}$

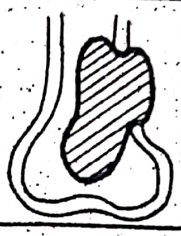

Maligne

Stadiul I (INVAZIVE)
Histologic low grade sarcomas (G_1)
Bine diferențiate; câteva mitoze; atipie nucleară moderată. tendință la recidivă locală. Fixarea radioizotopului moderată.

Intraosos
Intracompartimental
IA $G_1T_1M_0$

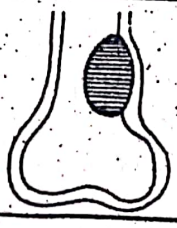

Extraosos
Extracompartimental
IB $G_1T_2M_0$

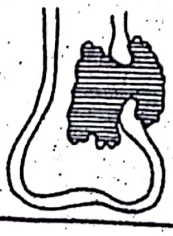

Stadiul II (DESTRUCTIVE)
Histologic HIGH grade sarcomas (G_2)
Slab diferențiate; rată mare de multiplicare; mitoze frecvente; atipii nucleare; neovasculrizație; necroze. Fixare intensă a radioizotopului. Incidență crescută a metastazelor.

Intraosos
Intracompartimental
IIA $G_2T_1M_0$

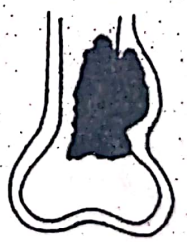

Extraosos
Extracompartimental
IIB $G_2T_2M_0$

Stadiul III (METASTATICE)
Metastaze regionale sau la distanță (viscerale, limfatice sau osoase)

IIIA
$G_{1-2}T_1M_1$
IIIB
$G_{1-2}T_2M_1$

Tab. 4.2. Stadializarea tumorilor osoase

Al treilea criteriu al clasificării chirurgicale constă în **prezenţa sau absenţa metastazelor**. Difuziunea tumorală poate fi **regională sau la distanţă**. Unele tumori pot străbate capsula şi însămânţează zona reactivă cu noduli sateliţi. Altele sar peste zona reactivă şi însămânţează canalul medular al compartimentului anatomic. Această formă de extindere regională poartă numele de "metastaze săritoare" (skip metastases). Alteori extensia se poate face la distanţă de locul de origine al tumorii: visceral (ficat, pulmon), limfatic sau osos. Metastazele se notează cu litera M.

M_0 arată lipsa metastazelor;

M_1 semnifică tumora cu metastaze.

Combinând aceste trei criterii (G, T şi M) Enneking stadializează tumorile primitive osoase individualizând trei tipuri de tumori benigne şi trei tipuri de tumori maligne (tab. 4.3.). În acest fel fiecare tumoră va putea fi încadrată într-unul din cele 6 tipuri şi graţie acestei încadrări se va putea opta mai uşor atunci când alegem conduita de tratament.

TIP		GRAD	TOPO-GRAFIE	META-STAZE
	BENIGNE			
1.	INACTIVE	G_0	T_0	M_0
2.	ACTIVE	G_0	T_0	M_0
3.	AGRESIVE	G_0	T_{1-2}	M_{0-1}
	MALIGNE			
IA	GRAD MIC, INTRACOMPARTIMENTAL	G_1	T_1	M_0
IB	GRAD MIC, EXTRACOMPARTIMENTAL	G_1	T_2	M_0
IIA	GRAD MARE, INTRACOMPARTIMENTAL	G_2	T_1	M_0
IIB	GRAD MARE, EXTRACOMPARTIMENTAL	G_2	T_2	M_0
IIIA	INTRACOMPARTIMENTAL, CU METASTAZE	G_{1-2}	T_1	M_1
IIIB	EXTRACOMPARTIMENTAL, CU METASTAZE	G_{1-2}	T_2	M_1

Tab. 4.3. Stadializarea tumorilor osoase

Evaluarea tumorilor

Pentru a înscrie corect o tumoră într-unul din cele 6 tipuri este necesar ca ca să fie studiată clinic, paraclinic şi biologic.

Evaluarea clinică. În cazul tumorilor osoase are importanţă pentru diagnostic vârsta apariţiei, localizarea pe schelet şi pe osul afectat. În rest, trei simptome pot fi revelatoare pentru a atrage atenţia asupra unei tumori: durerea, deformarea sau fractura pe os bolnav. Atragem atenţia asupra formelor asimptomatice în care descoperirea tumorii este întâmplătoare şi se face în cazul unui examen radiografic practicat în alt scop.

Evaluarea paraclinică. În lipsa semnelor clinice cât şi a faptului că atunci când simptomele există ele sunt necaracteristice, evaluarea paraclinică

Scanned with OKEN Scanner

rămâne o etapă importantă în diagnosticul unei tumori osoase. Se începe obligatoriu cu o analiză sistematică şi meticuloasă a clişeelor radiografice standard. Radiografia convenţională rămâne punctul de pornire iar tehnicile de imagistică (scanner, rezonanţă magnetică nucleară, scintigrafie) completează datele radiografice într-o a doua intenţie pentru a evalua extensia tumorii şi a o putea încadra mai precis în unul din cele 6 tipuri.

Radiografia convenţională. Calitatea clişeelor trebuie să fie ireproşabilă iar citirea ior se va face după reguli deja stabilite: se apreciază întinderea, agresivitatea şi se caută imaginile tumorale. Pentru aprecierea întinderii leziunilor trebuie cunoscut faptul că există leziuni localizate (care pot fi tumorale) şi leziuni întinse (mai adesea displazice sau infecţioase). În ceea ce priveşte agresivitatea, există leziuni lent evolutive (benigne) şi rapid evolutive (maligne). În continuare, semiologia radiologică urmează o schemă analitică prin care se încearcă depistarea a trei tipuri de imagini: distrucţia osoasă (osteoliza), formarea osoasă (osteocondensarea) şi osteogeneza periostală.

• ***Osteoliza*** *este imaginea osoasă clasică în tumori. Osteoliza depinde de încărcarea calcică a zonei radiografiate, de activitatea osteoclastelor, de creşterea presiunii osoase şi hiperemia datorată dezvoltării tumorii. Există trei tipuri de osteoliză: osteoliza "geografică", osteoliza "mâncată de molii" şi osteoliza permeativă ("punctată"). Se studiază aspectul marginilor zonei de osteoporoză care sugerează gradul de agresivitate a tumorii.*

Osteoliza ***"geografică"*** *este la rândul ei de mai multe tipuri. Dacă lacunele osoase, rotunde sau lobulate, sunt mărginite printr-un lizereu de condensare (scleroza perilezională - fig. 4.3.a) atunci suntem în faţa unei tumori ce creşte lent, deci neagresivă şi benignă. În cazul în care lacunele osoase au margini nete dar fără scleroză (fig. 4.3.b) atunci probabil că tumora creşte mai rapid, fiind vorba de o leziune cu agresivitate medie. Dacă marginile lacunelor osoase sunt rău delimitate (fig. 4.3.c) atunci osteoliza geografică se spune că are contur nedefinit şi traduce o leziune rapid evolutivă, agresivă, malignă.*

Osteoliza ***"mâncată de molii"*** *desenează lacune mici şi ovale care confluează în plaje având aspectul de "tricou mâncat de molii". Aspectul corespunde unei tumori rapid evolutive (fig. 4.3.d).*

Osteoliza ***permeativă*** *(punctată) se caracterizează prin multiple claritaţi intraosoase rotunde sau ovalare având aspectul de "mobilă mâncată de carii" şi corespunde unui proces intens osteoclastic, traducând o tumoră foarte agresivă (fig. 4.3.e).*

• ***Osteocondensarea*** *este apanajul tumorilor osteoformatoare. Apariţia ei ţine de răspunsul osului sănătos, matricea tumorală (osteomul şi osteosarcomul osteogenetic) şi de necroză tumorală.*

Osteoporoza şi osteocondensarea pot apărea concomitent ("aspecte mixte") şi traduc tumori rapid evolutive (maligne, primitive sarcomatoase).

• ***Osteogeneza periostală*** *este al treilea tip de imagine radiografică întâlnită în tumori şi apare ca rezultat al răspunsului periostal la agresiunea*

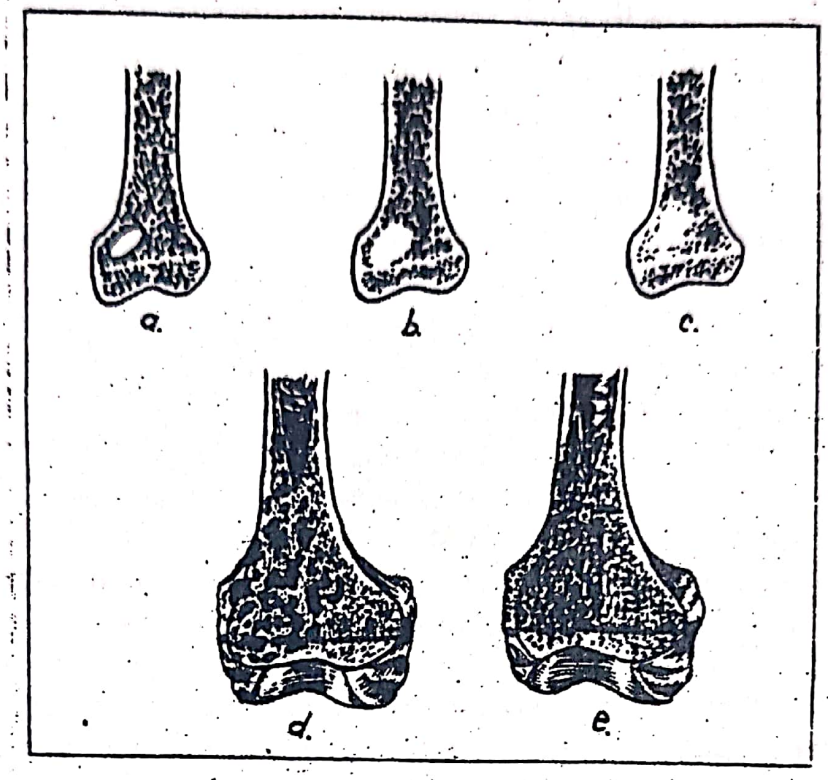

Fig. 4.3. Tipuri de osteoliză

tumorală. După cum osteogeneza periostală limitează leziunea sau este depășită de creșterea tumorii aspectele radiografice sunt de: **reacție periostală continuă** sau **reacție periostală întreruptă**.

A. **Reacția periostală continuă** este la rândul ei de două tipuri: cu **distrugerea corticalei** și cu **conservarea corticalei**.

⇨ ***primul tip***, în care **corticala este distrusă**, prezintă aspectul radiografic de "suflare a corticalei" și traduce un proces care erodează cortexul începând din interior. Stimulat de agresiunea tumorală, periostul reacționează în funcție de evolutivitatea procesului tumoral fie prin straturi groase, fie prin straturi subțiri. Stratul gros se întâlnește în procesele expansive lent evolutive, pereții corticali sunt penetrați cu viteză redusă. Periostul are timp să repare eroziunile corticale printr-o îngroșare periostală regulată și uniformă sau prin îngroșări neregulate și lobulate (creste osoase traversând claritatea tumorală, desenând opacități arciforme sau ochiuri rotunjite sau pătrate - "bule de săpun") așa cum se întâmplă în tumorile cu celule gigante calme. Reacția periostală în strat subțire, în care compacta corticală este înlocuită de un strat osificat convex în afara conturului osos, traduce o tumoră lent evolutivă (chist esențial) sau o tumoră evolutivă atunci când este atât de subțire încât pentru a-l vizualiza sunt necesare tehnici de imagerie (tumoră cu celule gigante agresivă).

⇨ ***al doilea tip*** de reacție periostală continuă este cu **conservarea corticalei**. În acest caz procesul expansiv plecat dinspre cavitatea medulară traversează corticala (prin canalele Volkmann) fără a o distruge și ajuns pe versantul extern al acesteia determină un proces de osteogeneză subperiostală cu aspecte diferite în

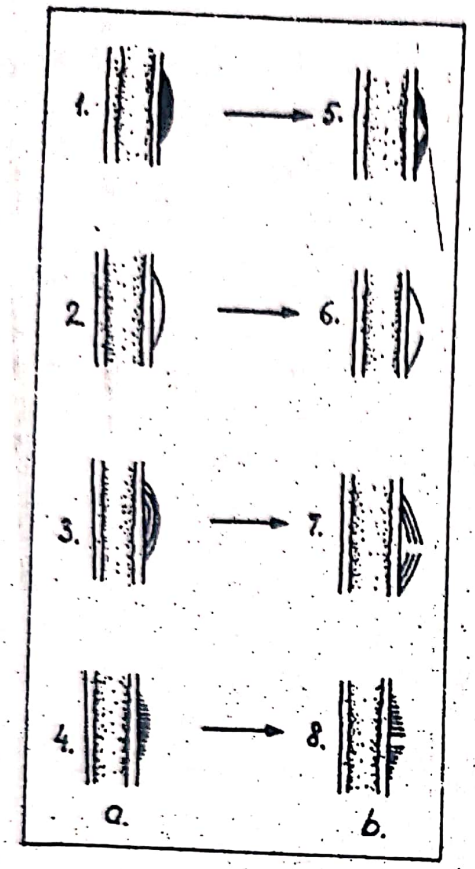

Fig. 4.4. Reacţie periostală: a-continuă (1- localizată, 2-unilamelară, 3-plurilamelară, 4- sub formă de spiculi); b-întreruptă (5,6-triunghiul Codman, 7,8-lamele şi spiculi subperiostali întrerupţi).

funcţie de evolutivitatea leziunii responsabile: ***localizată, unilamelară, plurilamelară,*** *sau* ***sub formă de spiculi*** *(fig. 4.4.a).*

- ***osteogeneza subperiostală localizată*** *este o îngroşare a corticalei prin încorporarea unui strat de os compact. Corespunde unor leziuni evolutive de tipul osteomului osteoid (convexă înafară, regulată şi netedă) sau tip osteoperiostite cronice (ondulată şi întinsă);*
- ***osteogeneza subperiostală unilamelară*** *în care pe faţa externă a corticalei este încorporată o singură lamă osoasă (de 1-3mm grosime) separată de corticală în porţiunea sa mijlocie printr-un lizereu clar (ţesut osteoid) şi unită de corticală la cele două extremităţi. Traduce leziuni cu evolutivitate medie;*
- ***osteogeneza subperiostală plurilamelară*** *("în bulb de ceapă") se descrie ca fiind formată din mai multe lamele osoase pe faţa externă a corticalei. Lamele osoase sunt separate între ele prin clarităţi lineare (ţesut osteoid) şi unite între ele şi la corticală la cele două extremităţi. Traduce o leziune rapid evolutivă (sarcom Ewing) dar se întâlneşte şi în infecţii sau traumatisme;*
- ***osteogeneza subperiostală sub formă de spiculi.*** *În acest caz procesul expansiv decolează periostul şi în spaţiul decolat se formează spiculi fini aşezaţi perpendicular pe corticală. Linia virtuală unind vârfurile spiculilor este sediul periostului. Traduce o leziune foarte rapid evolutivă (osteosarcom).*

B. ***Reacţia periostală întreruptă*** *(fig. 4.4.b) apare atunci când tumora este aşa de agresivă încât distruge cortexul şi reacţia periostală din centrul leziunii. Semiologia radiografică o descrie ca pinten periostal şi spiculi subperiostali întrerupţi. Pintenul periostal sau triunghiul lui Codman are aspectul unei osteogeneze subperiostale triunghiulare. Vârful triunghiului este unit la corticala osoasă iar baza se află spre tumoră. Cele două laturi sunt una corticală şi alta*

Scanned with OKEN Scanner

periostală. Traduce o leziune agresivă (osteosarcom). Spiculii subperiostali întrerupți corespund din punct de vedere radiografic unei maxime agresivități. Constau în distrugerea reacției periostale incontinue sub formă de spiculi și sunt semnătura unei tumori maligne.

Pe lângă aceste aspecte (osteoliză, osteocondensare și reacție periostală) radiografia convențională mai poate oferi date despre **matricea tumorală** și **atingerea părților moi**. Desigur că ambele aspecte se studiază mai bine prin tomodensitometrie. Totuși prin radiografia simplă se pot obține informații despre matricea tumorală vizualizând osificările sau calcificările. Osificarea semnifică un fibrom osifiant, osteoblastom sau osteosarcom (noroasă), osteom sau sarcom condensat (eburnată) iar calcificările o tumoră cartilaginoasă ("tumoră lobulată conținând calcificări punctate, floconoase, arciforme sau inelare"). În sfârșit, atingerea părților moi apare atunci când tumora a depășit barierele compartimentului și se traduce (pe radiografii cu "raze moi") prin creșterea densității părților moi, refularea grupelor musculare, lizeree grăsoase, osificări și calcificări heterotopice.

Pentru informațiile multiple oferite de radiografia convențională, aceasta rămâne examenul paraclinic fundamental pentru diagnosticul orientativ în cazul tumorilor osoase.

Examenul radiografic standard poate fi completat cu tehnicile de **imagistică** ce se solicită de regulă înaintea biopsiei și constau în TDM, RMN și scintigrafie.

Tomodensitometria (TDM) este folosită pentru diagnosticul sau pentru tratamentul tumorilor osoase. Pentru diagnostic TDM aduce precizări asupra aspectelor analizate pe clișeul convențional (osteolize, condensări, reacții periostale, matrice tumorală). **Vizualizarea părților moi extraosoase** reprezintă însă aportul remarcabil al metodei arătând invadarea sau nu a acestora de către tumoră. Este singura metodă în măsură să evidențieze extensia regională prin "metastaze săritoare". Pentru tratament TDM ghidează limita secțiunilor chirurgicale în exerezele largi, ajută la desenarea protezelor în reconstrucțiile după chirurgie și permite urmărirea eficacității tratamentelor (depistează recidivele, apreciază gradul necrozei tumorale).

Rezonanța magnetică nucleară (RMN). Aportul diagnostic al metodei nu este specific și nici prea important. Poate preciza totuși dacă tumora este benignă sau malignă. Tumorile benigne apar cu conținut omogen și limite nete iar cele maligne cu limite șterse și conținut heterogen. În schimb aportul fundamental al RMN constă în posibilitatea metodei de a preciza **extensia tumorală** și permite astfel stadializarea. În acest sens aduce detalii asupra extinderii intramedulare (depistează "metastazele săritoare", separate de tumora principală prin țesut sănătos), extinderii spre țesutul celular subcutanat și piele, extensia intraarticulară. Vizualizează excelent raporturile tumorii cu vasele. O altă calitate a metodei este și cea de **supraveghere a bolnavului după tratament** (decelează recidivele precoce și eficacitatea chimio- și röentgenoterapiei prin

compararea gradelor de necroză tumorală).

Scintigrafia osoasă (SO). Se bazează pe administrarea unei substanţe cu tropism osos important (numită vector, de obicei Technetium^{99} m) a cărei radioactivitate este apoi detectată cu ajutorul unor camere de scintilaţie. Imaginile ce se obţin în tumori indică frecvent **hiperfixare** şi rar hipofixare. Metoda nu este specifică (hiperfixarea este comună şi în bolile inflamatorii sau degenerative şi nici nu poate preciza dacă tumora este primitivă sau secundară). Interesul ei constă în faptul că semnele scintigrafice apar **precoce**, poate aprecia **extensia de ansamblu** a unei tumori (clişee ale întregului corp cu iradiere minimă), extensia locală şi evoluţia maladiei (stabilizare, agravare, ameliorare). Metoda are indicaţii de elecţie în decelarea tumorilor secundare osoase (metastaze) folosind vectori diferiţi: iodul radioactiv, Meta-Iodo-Benzil-Guanetidina (MIBG) sau anticorpii monoclonali.

Evaluarea paraclinică foloseşte pe lângă radiografia convenţională, tehnicile de imagerie şi angiografia, artrografia, radiografia pulmonară şi metodele de laborator.

Angiografia. Angiografia urmează examenului TDM, pe care îl completează, precizând raporturile tumorii cu vasele şi microvascularizaţia tumorală, sau arată efectele chimioterapiei preoperatorii. Tehnica are un timp arterial şi unul venos. Timpul arterial (mai puţin informativ) precizează raporturile tumorii cu artera, împingerea axului vascular, hipervascularizaţia tumorală sau rigiditatea peretelui arterial. Hipervascularizaţia la distanţă de tumoră este un semn de metastază regională (RMN este superioară din acest punct de vedere). **Timpul venos este esenţial.** Anomaliile circulaţiei venoase sunt în legătură cu extensia tumorii: împingerea trunchiurilor venoase profunde, întoarcerea precoce prin şunturi arterio-venoase, întoarcerea precoce în reţeaua superficială (tromboză profundă), aspect neregulat şi lacunar al venelor tumorale (invadare venoasă). Angiografia preoperatorie cu embolizarea tumorilor osoase hipervascularizate are drept scop ocluzia vasculară. Ocluzia se realizează cu ajutorul unui material resorbabil (Gelfoam, Spongel) cu 24-48 de ore înaintea intervenţiei. În acest fel durata operaţiei se micşorează, iar confortul operator creşte. Angiografia se poate folosi şi pentru embolizarea paleativă (ca tratament). Ocluzia vasculară se obţine, în acest caz, cu un material nerezorbabil (Ivalon, dispozitive mecanice) şi are drept scop scăderea, uneori spectaculară, a durerilor. Chimioembolizarea este o modalitate de administrare a unor doze foarte crescute ale medicamentului direct în ţesutul tumoral cu diminuarea efectelor secundare ale chimioterapicelor. Foloseşte microsfere cu degradare programată injectate în arterele nutritive.

Artrografia este întrebuinţată în tumori pentru a decela extensia extracompartimentală în direcţia articulaţiei. Perforarea cartilajului se poate aprecia atât prin tehnicile de imagerie cât şi prin injectarea unei substanţe de contrast în articulaţie. Trecerea substanţei injectate din cavitatea articulară şi

pătrunderea ei în compartimentul tumoral oferă o probă în plus de extensie extracompartimentală, de stadializare a tumorii cu implicaţii terapeutice.

Radiografia pulmonară este un examen de rutină în tumorile osoase indicat imediat după descoperirea tumorii pentru a aprecia existenţa metastazelor pulmonare.

Evaluarea paraclinică continuă cu **investigaţii de laborator**. Laboratorul furnizează de obicei puţine date prin care putem susţine diagnosticul în cazul unei tumori osoase. Chiar în această situaţie constantele sanguine vor fi solicitate înaintea începerii tratamentului. Tumora osoasă care face excepţie de la această regulă este mielomul, unde prezenţa anemiei, hiperproteinemiei cu hipergamaglobulinemie, a proteinelor Bence-Jones sunt în măsură să ghideze diagnosticul în această varietate tumorală.

În încercarea de stadializare a unei tumori osoase, pe lângă evaluarea clinică şi paraclinică un rol important îl are **biopsia**. În principiu, **biopsia este indispensabilă în toate tumorile osoase**. Există situaţii în care aspectele clinice şi paraclinice sunt aşa de relevante încât putem renunţa la biopsie. În aceste eventualităţi se trece direct la tratamentul tumorii iar biopsia piesei de exereză va confirma ulterior prezumţiile noastre diagnostice. Gestul este posibil în tumori benigne ca de exemplu exostoza osteogenică sau un condrom falangian unde exereza-biopsie sau biopsia-evidare-grefare vor completa actul biopsiei clasice. **Biopsia este un act chirurgical care nu trebuie minimalizat**. Ea trebuie făcută de o echipă specializată şi într-un centru care are obişnuinţa de a trata tumori. Chiar în această situaţie ea va fi încredinţată unui chirurg experimentat care se presupune că va şti să aleagă o zonă "bună" pentru prelevare (Tomeno). Un dicton englez afirmă: "lasă pe cei tineri să facă amputaţia şi fă tu însuţi biopsia". În ceea ce priveşte cronologia biopsie-tratament se lucrează "în doi timpi", adică se face mai întâi biopsia şi după obţinerea rezultatului se trece la tratament. Privitor la **tehnica** biopsiei chirurgicale trebuie conceput de la început un plan cu scopul de a obţine un prelevat care să ofere cât mai multe informaţii pentru medicul anatomopatolog. Plasarea inciziei urmează una din căile de abord clasice şi este mai rar una extraanatomică (dar mai directă). Oricum ar fi ea, trebuie plasată în aşa fel încât să poată fi excizată cu ocazia intervenţiei chirurgicale ulterioare şi va fi scurtă. La traversarea părţilor moi se merge cât mai "direct" (fără disecţie şi decolări) spre locul de recoltare pentru a evita însămânţarea. Uneori în tumorile extinse (extracompartimentale) este nevoie de recoltat plan cu plan de la suprafaţă în profunzime, ocazie cu care se procedează şi la examenul macroscopic al formaţiunii. Odată ajuns la os se procedează la o trepanaţie a corticalei (mică şi circulară, ovoidă, nu patrulateră). Prin această fereastră se prelevează cu chiureta sau trefina ţesut în vederea examenului microscopic. Dacă defectul osos este prea mare el se poate cimenta. Atunci când cu ocazia recoltării se declanşează o sângerare abundentă există mai multe soluţii. închiderea rapidă cu drenaj exteriorizat lângă incizia cutanată sau chiuretaj rapid

Scanned with OKEN Scanner

al tumorii însoţit de aspiraţie şi transfuzie concomitentă; după chiuretaj, în general, sângerarea se opreşte. În final, închiderea se face etanş, plan cu plan. Pentru a evita frecventa confuzie între o tumoră şi o infecţie osoasă este bine de urmat regula ca fiecare biopsie să fie trimisă la laboratorul de bacteriologie în vederea însămânţării pentru cultură.

Se discută uneori de pericolul ipotetic al biopsiei de a favoriza diseminarea metastatică a tumorii. În realitate celulele tumorale circulante există spontan iar numărul lor creşte mai mult la palparea tumorii decât la biopsie. Pentru cei sceptici lucrările comparative ale lui Brostrom şi Nilsonne (1979) în legătură cu 56 sarcoame osoase amputate fără biopsie sau după biopsie au arătat că între cele două grupe nu au existat diferenţe. Se admite însă că biopsia trebuie făcută cu precauţie: între două garouri, atraumatic, folosind electrocauterul în locul bisturiului obişnuit.

Pe lângă biopsia chirurgicală clasică există posibilitatea de a folosi şi **puncţia-biopsie transcutanată**. Spre deosebire de biopsia chirurgicală (deschisă) aceasta **biopsie medicală (închisă)** este folosită de către reumatologi şi radiologi. Ca tehnică ea constă dintr-o puncţie biopsie cu ajutorul unui trocar sau a unei trefine mici plasate pe locul acului de anestezie. Se încearcă să se obţină fragmente tisulare şi lichid de aspiraţie din tumoră necesare examenului histologic sau citologic. În favoarea acestui mod de a proceda, mai rapid şi mai puţin traumatic, nu sunt obiecţii în cazul leziunilor osteolitice unde procentul de reuşite este ridicat (în metastaze diagnosticul este posibil 100%). Întrebuinţarea puncţiei-biopsie în tumorile osoase primitive este mai discutabilă. Reproşurile care i se aduc ar fi: tehnică oarbă, prin care nu se pot preleva decât ţesuturi de talie mică, neutilizabile, posibilitatea recoltării de ţesuturi sănătoase. Pentru a evita aceste dezavantaje s-a căutat îmbunătăţirea tehnicii printr-un reperaj mai precis: puncţia-biopsie sub scopie televizată, puncţie-biopsie sub scanner. Produsul de recoltare (aspiraţie) va fi trimis în vederea examenului bacteriologic.

Stadializarea tumorilor osoase

Beneficiind de datele examenelor anterioare (clinic, paraclinic şi bioptic) suntem în măsură să trecem la o stadializare a tumorii în vederea aplicării tratamentului. Stadializarea este o relaţie între cei trei factori G, T şi M cu ajutorul căreia se încadrează tumora într-una din cele două grupe mari, benigne sau maligne, în continuare fiecare grupă fiind subdivizată în trei stadii.

■ **Tumorile benigne** sunt caracterizate prin **lipsa capacităţii de metastazare**. Prin îmbinarea caracteristicilor clinice, radiologice şi biologice pot fi stadializate în ***inactive, active*** şi ***agresive***.

• **Tumorile benigne inactive** (statice sau latente) sunt:
- clinic asimptomatice;
- histologic benigne (G_0);

- radiografic încapsulate.

• **Tumorile benigne active**, în contrast cu cele inactive:
- cresc încet;
- au o simptomatologie mijlocie (disfuncţie);
- sunt histologic benigne;
- radiografic rămân încapsulate dar deformează barierele compartimentului în direcţia cortexului sau cartilajului.

• **Tumorile benigne agresive** se caracterizează prin:
- creştere mai intensă şi comportament invaziv local;
- simptomatologia clinică este evidentă, adesea se manifestă prin fracturi ale osului bolnav;
- în contrast cu comportamentul invaziv local (recidivă locală) îşi păstrează caracterele histologic benigne (G_0);
- radiografic penetrează barierele compartimentului; au o zonă reactivă subţire astfel că nodulii tumorali pot resorbi osul şi tumora se extinde extracompartimental.

■ **Tumorile maligne** sunt caracterizate prin **capacitatea lor de a metastaza**, formând focare tumorale la distanţă. Ca urmare a caracteristicilor clinice, histologice şi radiografice pot fi la rândul lor stadializate în sarcoame cu ***grad mic de malignitate***, sarcoame cu ***grad mare de malignitate*** şi tumori maligne cu ***metastaze***.

• **Sarcoamele cu grad mic de malignitate** (low grade sarcomas-fig. 4.5.a) sunt:
- clinic uneori asimptomatice;
- histologic cu aspecte evident maligne (G_1); celule bine diferenţiate, câteva mitoze, atipii nucleare moderate;
- au risc mare de a recidiva local mai ales după excizii nereuşite iar examenul histologic al recidivelor constată trecerea într-un grad crescut de malignitate (G_2). În schimb, au risc mic de metastazare.
- radiografic cresc încet dar evoluţia fără tratament este de trecere treptată din stadiul IA (intracompartimental) spre stadiul IB în care, prin penetrarea cortexului, tumorile devin extracompartimentale.

• **Sarcoamele cu grad mare de malignitate** (high grade sarcoma - fig. 4.5.b):
- au o simptomatologie completă (dureri, deformare, fractură);
- histologic au toate caracterele de malignitate (G_2); celule rău diferenţiate, mitoze frecvente, multe atipii nucleare, necroze şi neovascularizaţie;
- radiografic cresc rapid şi se extind dincolo de barierele compartimentului, devenind din intracompartimentale IIA, extracompartimentale IIB ca urmare a penetrării şi distrugerii barierelor (cortex, cartilaj);

• **Tumorile maligne metastatice** sunt reprezentate de sarcoamele cu grad mare de malignitate care s-au extins regional sau la distanţă.

Este important de semnalat faptul că aceeaşi tumoră poate suferi o tranziţie de la un stadiu la alt stadiu. De exemplu, o tumoră benignă, exostoza osteogenică

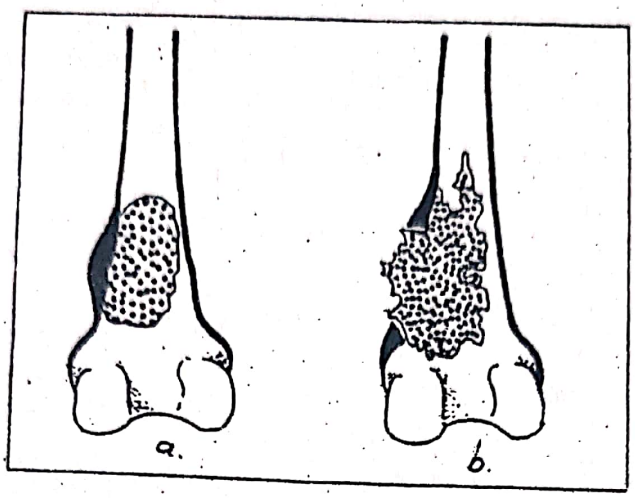

Fig. 4.5. Tipuri de osteosarcoame

va fi încadrată ca activă în timpul creşterii, pentru a deveni inactivă atunci când creşterea a încetat. Invers, unele tumori benigne se pot maligniza iar tumorile maligne pot metastaza.

Principii de tratament a tumorilor osoase

Tratamentul tumorilor osoase se bazează pe reguli simple dar obligatorii. Prima va fi aceea că se va începe tratamentul numai după încadrarea histologică a tumorii. Această încadrare este posibilă mai rar printr-o evaluare clinico radiografică şi necesită frecvent o biopsie.

A doua regulă este aceea că tratamentul unei tumori se face de către o echipă medicală compusă din radiolog, anatomopatolog, oncolog şi chirurg; în cazurile simple ortopedul şi radiologul pot aprecia ca fiind necesară o excizie-biopsie urmând ca anatomopatologul să confirme în a doua intenţie, atitudinea terapeutică. În cazul celui mai mic dubiu, biopsia făcută de chirurg este mai întâi evaluată diagnostic de anatomopatolog; mediçul oncolog orientează tratamentul spre chimio- sau/şi radioterapie iar chirurgului îi rămâne de executat o exereză tumorală cu sau fără reconstrucţie osoasă sau articulară. Eficacitatea gesturilor terapeutice poate fi apreciată de radiolog (TDM, RMN, scintigrafie) şi anatomopatolog (procentul necrozelor tumorale, corectitudinea exciziei).

Principiile chirurgicale

Chirurgia îşi propune să îndepărteze tumora fie prin excizie, fie prin amputaţie. După locul unde trece planul de rezecţie sunt acceptate patru posibilităţi de excizie şi amputaţie (fig. 4.6.a):

- **intralezională** - planul de rezecţie trece în contact cu ţesutul tumoral şi prin această excizie intralezională se pot executa exereze simple pentru o leziune

de suprafaţă (exostoză) sau chiuretajul unei leziuni profunde (condrom digital). Folosind această modalitate de tratament există riscul ca fragmente din tumoră să rămână pe loc şi ele vor constitui punctul de plecare al unei recidive.

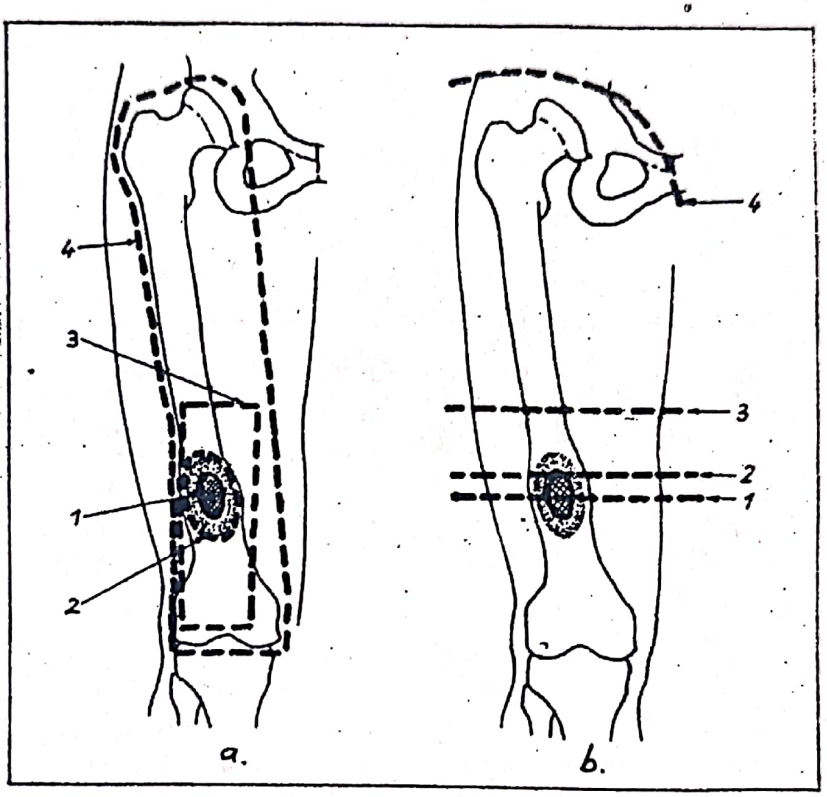

Fig. .4.6. Posibilităţi de excizie (a) şi amputaţie (b): 1-intralezională, 2-marginală, 3-largă, 4-radicală

• **marginală** - planul de rezecţie trece în ţesutul reacţional tumoral (zona reactivă) aşa cum se procedează de regulă în osteomul osteoid.

• **largă** - planul de rezecţie trece în ţesut sănătos, în afara zonei reactive dar rămâne în compartimentul unde se dezvoltă tumora. Se rezecă în acest fel tumora **intracompartimental**, "în bloc", împreună cu cicatricea biopsiei şi ţesuturile moi invadate ale compartimentului în care a luat naştere. Riscul este acela de a lăsa pe loc metastazele regionale. Se procedează în acest fel în cazul osteosarcoamelor, după o prealabilă chimioterapie.

• **radicală** - planul de rezecţie trece de această dată la distanţă de tumoră: prin articulaţiile vecine, se rezecă aponevroza profundă în contact cu tumora sau periostul în tumorile intraosoase. Este vorba deci de o **rezecţie extracompartimentală** "radicală". În principiu riscurile recidivei dispar.

Atunci cînd tumora s-a dezvoltat extracompartimental invadînd ţesuturi moi "nobile" (vase, nervi) rezecţia radicală devine imposibilă. Păstrarea

membrului ar echivala cu un gest chirurgical care nu urmează regulile oncologice şi în aceste cazuri se practică amputaţia. (fig. 4.6.b). Aceeaşi situaţie este creată de tumorile situate în regiunile anatomice fără limite precise (regiunea axilară, poplitee, etc) în care se va indica de asemenea amputaţia.

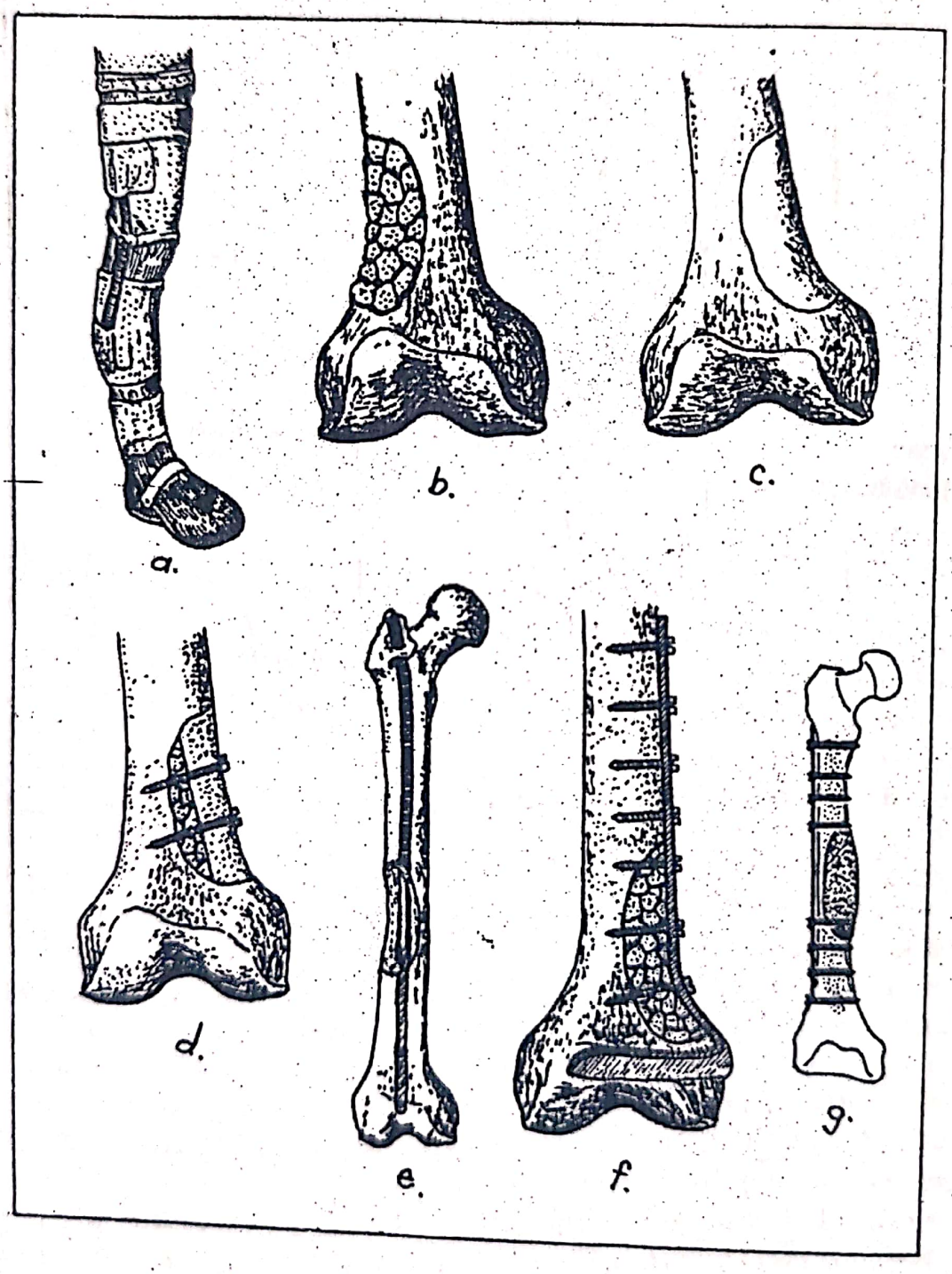

Fig. 4.7. Modalităţi de tratament ale defectelor osoase restante după excizia tumorală

Scanned with OKEN Scanner

După intervenţiile chirurgicale de excizie tumorală (intralezională şi marginală) rămân uneori **defecte osoase**. Aceste defecte pot produce o concentrare a forţelor în ţesutul osos restant, de unde riscul apariţiei unei fracturi. Metodele de prevenire a fracturilor sunt diverse:

⇨ **în defectele mici, la copil şi tânăr**, este suficient să aplicăm un aparat gipsat până la vindecare (fig. 4.7.a).

⇨ **în defectele mari, la adult**, este bine ca defectele rezultate prin excizie să fie desfiinţate prin umplere fie cu ţesut spongios - grefare (fig. 4.7.b,d), fie cu polimetacrilat de metil - cimentare (fig. 4.7.c).

⇨ **în cazul defectelor mai importante**, la adult, protecţia osului poate fi făcută prin osteosinteză simplă (fig. 4.7.e) sau combinată cu umplerea defectelor cu os - grefă armată (fig. 4.7.f) sau cu ciment - cimentare armată (fig. 4.7.g).

După intervenţiile chirurgicale de excizie tumorală importantă (în bloc sau radicală) se pune problema refacerii continuităţii membrului prin procedee de **reconstrucţie**. Posibilităţile de reconstrucţie sunt şi ele diverse, după cum excizia a interesat o articulaţie sau a fost limitată la osul diafizar.

Atunci când prin excizie s-a sacrificat o articulaţie, pentru refacerea continuităţii şi funcţionalităţii membrului se optează între **pseudartroză deliberată** (fig. 4.8.a), **artrodeză şi artroplastie** (fig. 4.8.b,c). Rezecţiile pentru tumori sunt atât de largi încât pseudartroza este considerată inferioară artroplastici sau artrodezei şi reuşeşte rar (şold şi genunchi) să dea satisfacţie din punct de vedere funcţional. Desfiinţarea unei articulaţii după rezecţia unei tumori prin artrodeză poate fi o variantă de tratament la genunchi, umăr, şold şi pumn. Păstrarea funcţionalităţii articulare este scopul în cazul rezecţiilor cu sacrificarea extremităţilor osoase care compun o articulaţie. Acest lucru se poate obţine prin

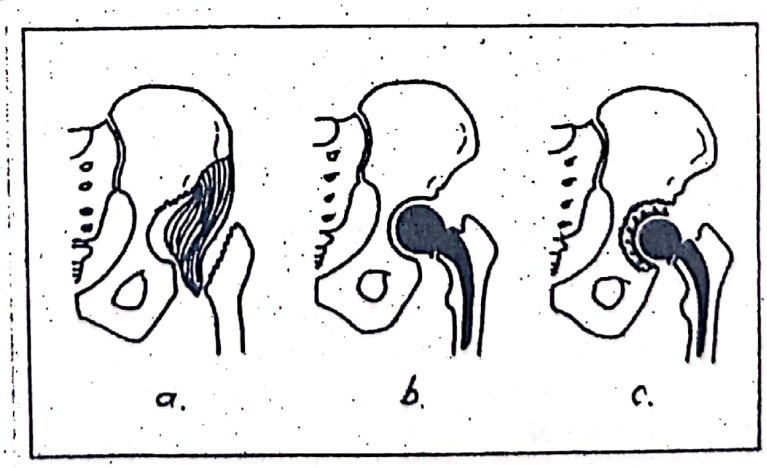

Fig. 4.8. Opţiuni pentru refacerea continuităţii şi funcţionalităţii membrului: a-pseudartroza deliberată, b-hemiartroplastie, c-artroplastie totală

Scanned with OKEN Scanner

transplantare articulară sau prin artroplastie protetică. Transplantarea articulară este o metodă dificilă, ține cont de compatibilitate, necesită o bancă articulară și este grevată de complicații. Pentru aceste motive o posibilitate modernă începe să se contureze: rezecția - iradiere extracorporeală și replantare. Prin această metodă au fost tratate cu rezultate acceptabile unele tumori maligne localizate la extremitatea inferioară a femurului sau cea superioară a tibiei. Artroplastia protetică rămâne însă metoda de ales în aceste cazuri. Deoarece protezele standard se potrivesc rar, pentru înlocuirea extremității articulare rezecate în chirurgia tumorală se pune problema construcției la comandă a unor megaproteze cimentate care să se adapteze fiecărui caz. Uneori coada acestor proteze este foarte lungă și osul rezecat din regiunile metadiafizare va fi înlocuit printr-un grefon de bancă ce mansonează coada protezei. Este vorba deci de o combinație între proteză și grefă. În legătură cu grefa de substituție, ea este de obicei una obișnuită, furnizată de banca de os. O metodă excelentă de grefare este cu ajutorul grefonului peronier vascularizat (tehnică de microchirurgie). S-au încercat și implantele protetice poroase în combinație cu autografoanele dar succesele sunt inferioare în comparație cu metodele clasice.

Terapia adjuvantă

Chimioterapia. La început chimioterapia a fost folosită ca tratament paleativ în încercarea de prelungire a vieții unui bolnav cu metastaze. În prezent chimioterapia adjuvantă se aplică cu intenția de tratament locoregional cât și de sterilizare a micrometastazelor în tumorile chimiosensibile. Chimioterapia acționează ca agent citotoxic la nivelul ADN-ului celular. Celulele în faza de diviziune sunt mai expuse să primească doze letale sau subletale și să sufere procesul de necroză tumorală. Din cauza toxicității sale, mai ales hematologice, tratamentul se face în cicluri de chimioterapie atunci când drogul este administrat sistemic. Pentru evitarea efectelor toxice se caută administrarea selectivă intraarterială (chimioembolizare) folosind artera care irigă tumora. Există droguri cunoscute și folosite în acest scop: metotrexatul, cisplatinul și doxorubicinul. Rapoartele preliminare a unor grupe de studiu (EORTC - European Organisation for Research and Treatment of Cancer) sugerează că administrarea combinată a două și chiar trei droguri conduce la efecte bune și foarte bune. În ultimii ani s-au decelat mecanisme de rezistență celulară la chimioterapice. De aceea, cercetarea va căuta, în viitor, pe lângă descoperirea unor agenți mai activi și mijloace de blocare a mecanismelor de rezistență. Chimioterapia este indicată în tumorile maligne stadiul I și benigne stadiul III iar în stadiul II al tumorilor maligne se va încerca preoperator chimioterapia și în funcție de răspunsul la tratament se va trece uneori la tratamentul chirurgical. Răspunsul la tratament se poate aprecia histologic, prin imagerie sau scintigrafie. Histologic răspunsul se apreciază prin determinarea procentului celulelor necrozate. Sunt gradate 4 feluri de reacție: I < 50%, II 50-90%, III > 90% și IV 100%; procentul cel mai mare este și cel mai bun.

Radioterapia. Are aceeaşi modalitate de acţiune ca şi chimioterapia, adică prin citotoxicitate şi necroză tumorală. Este folosită în tumori uneori cu viză "curativă" şi exemplul cel mai elocvent ar fi sarcomul Ewing la copil şi plasmocitomul solitar la adult. Dozele sunt de 45 Gray şi 60 Gray. Radioterapia se administrează cu viză simptomatică (ca antalgic) în cazul metastazelor difuze (iradieri consecutive a câte unui hemicorp) sau în cazul bolii Kahler (iradiere sistemică a totalităţii scheletului). Ca şi în cazul chimioterapiei, radioterapia are efecte secundare nedorite: asupra cartilajelor de creştere (sterilizare), glandelor sexuale, endocrine, cristalinului, sechele trofice litice (asupra oaselor), efecte vasculare (tromboze şi stenoze). Trebuie cunoscută şi posibilitatea apariţiei unor cancere radioinduse. Pentru evitarea acestor neplăceri în iradierile osoase se folosesc fotoni de mare energie (10 Mega Volt), având o mare penetrabilitate. Debitele de iradiere sunt, astfel, crescute şi tratamentul scurtat. Radioterapia este indicată în tumorile maligne I şi II şi în cele benigne stadiul 3. Este mai eficientă în tumorile având originea în elementele măduvei osoase decât în cele cu originea în ţesutul conjunctiv.

În ultimii 20 de ani posibilităţile de stadializare precisă a tumorilor osoase, apariţia metodelor de terapie adjuvantă a permis ca rata amputaţiilor să scadă în favoarea chirurgiei de reconstrucţie a membrelor. Amputaţia rămâne în arsenalul terapeutic ca o operaţie de necesitate cu indicaţii bine selectate. Există o speranţă de îmbunătăţire în viitor a evoluţiei rapide şi dramatice a tumorilor osoase prin dezvoltarea gamei medicamentelor chimioterapice.

TUMORILE COMUNE ALE OSULUI

Tumorile comune ale osului sunt reprezentate de ***tumorile primitive (benigne*** sau ***maligne)*** şi ***tumorile secundare***.

TUMORILE OSOASE PRIMITIVE

Tumorile benigne

Tumorile benigne ale scheletului îşi au originea cel mai adesea în os şi cartilaj şi numai ocazional în măduva osoasă. Se dezvoltă înaintea maturării scheletice, la vârsta copilăriei şi adolescenţei şi se localizează la metafizele fertile sau în porţiunile cu activitate metabolică. Unele tumori benigne (condroamele şi exostozele) au implicaţii genetice atunci când se prezintă în localizări policentrice. Majoritatea sunt solitare. Au un prognostic bun cu toate că unele varietăţi prezintă o incidenţă de 5% de transformare malignă.

Tumorile osoase

Tumorile benigne ale liniei osteoformatoare comportă trei leziuni

(osteomul, osteomul osteoid şi osteoblastomul) care apar cu o frecvenţă globală de 26%.

Osteomul este, paradoxal, una dintre cele mai rare tumori osoase. Existenţa tumorii la nivelul scheletului periferic rămâne discutată. Se găseşte localizat la scheletul craniofacial. Alte localizări corespund unor osificări intramusculare şi periarticulare fiind traumatice şi nu tumorale.

Osteomul osteoid este o tumoră frecventă (10% dintre tumorile benigne şi 2,5% dintre tumorile primitive osoase). Apare în a doua decadă de viaţă, interesează băieţii în proporţie de 2/1 şi îşi are sediul la nivelul oaselor lungi ale membrelor. Localizarea corticală este aspectul clasic al tumorii (55%) cu toate că îşi poate avea sediul şi în osul spongios (35%) sau subperiostal (10%). La examenul macroscopic osteomul osteoid se caracterizează prin dimensiunile sale reduse. Adevărata masă tumorală, leziunea specifică, se află în centrul tumorii şi poartă numele de nidus. Nidusul se descrie ca fiind o mică masă (2-10mm), ovală în cortex şi rotunjită în osul spongios, de culoare albă în centru şi înconjurată la periferie de o zonă bogat vascularizată, roşietică. Consistenţa acestui ţesut osteoid este moale sau fermă. Nidusul se înconjură de o reacţie osoasă periostală omogenă, osteocondensare formată din os haversian hipervascularizat, mai groasă în centru şi subţiindu-se spre periferie. Osteomul osteoid este una dintre tumorile spontan dureroase. Simptomul durere este evocator şi se întâlneşte la 40-60% din cazuri: intensă, lancinantă, tenebrantă, durerea are sediu precis şi predominenţă nocturnă. Se calmează prin administrarea unei tablete de aspirină. Radiografia convenţională descoperă o zonă transparentă, rotundă sau ovalară, de câţiva milimetri (nidusul) înconjurată de o condensare osoasă corticală având maxim de grosime la nivelul nidusului şi îngustându-se pe măsură ce se depărtează de acesta. Această reacţie de condensare poate masca nidusul (nidus cortical "pierdut") şi atunci examenul radiografic standard se completează cu cel tomografic. Alteori nidusul îşi modifică aspectul deoarece prezintă în centrul său o calcificare ("în cocardă"). Pentru evaluare mai precisă a topografiei investigaţia se continuă cu TDM, RMN, arteriografie (mic peloton vascularizat), scintigrafie (tumoră hiperfixantă). Radiografia convenţională şi tomografia sunt în general suficiente pentru afirmarea diagnosticului. Evoluţia este constant benignă. În ceea ce priveşte tratamentul se va ţine cont de faptul că nidusul este tumoral iar reacţia de osteoscleroză reacţională. Singura modalitate de a realiza ablaţia nidusului este exereza marginală. Se evită în acest fel recidivele. Lipsa nidusului în piesa de rezecţie sau recidivele fac necesară reintervenţia pentru îndepărtarea nidusului.

Osteoblastomul benign este o tumoră rară (3% dintre tumorile benigne şi 1% dintre tumorile primitive). Are o talie superioară în comparaţie cu osteomul osteoid (până la 2 cm). Ţesutul tumoral (gri, roşu, friabil, vascularizat) se compune dintr-o substanţă osteoidă circumscrisă de o coajă fină de ţesut osos. Se localizează cu predilecţie la nivelul arcului posterior al vertebrelor (30%) şi

mai rar la nivelul membrelor. Pe lângă durere (mai puţin caracteristică), un semn ce ţine de localizarea la coloană poate fi scolioza antalgică (atitudinea scoliotică). Tratamentul constă în exereza marginală, chirurgie dificilă datorată localizării profunde şi raporturilor cu măduva şi rădăcinile nervoase. În cazul în care rezecţia interesează apofizele articulare sau o porţiune mai importantă din arcul posterior va fi urmată de o stabilizare prin artrodeză posterioară. Tumora poate recidiva chiar după excizie completă (în 10% din cazuri) şi prezintă pericolul transformării maligne (în osteosarcom).

Tumorile cartilaginoase

Tumorile cartilaginoase îşi au originea în ţesutul scheletogen condroformator şi comportă un număr de patru tipuri: două sunt foarte frecvente, ***osteocondromul*** şi ***condromul***, iar alte două sunt foarte rare, ***condroblastomul benign*** şi ***fibromul condromixoid***.

Exostoza osteogenică (osteocondromul periferic). Este cea mai frecventă tumoră benignă. Tumora provine din noduli ai cartilajului de creştere care herniază prin periost înafara osului ("periferic") şi care au tendinţă de creştere până la pubertate. Maturizarea scheletului se însoţeşte de oprirea creşterii tumorii şi osificarea acesteia ("osteocondrom"). Sediul este metafizar sau metadiafizar iar ca localizare pe schelet tumora preferă femurul inferior şi tibia la extremitatea superioară (50%), adică "aproape de genunchi"; şi alte oase pot fi interesate iar localizarea pe vertebre şi centuri este rară. Exostozele sunt formaţiuni solitare, deobicei pediculate cu vârful ascuţit, bifid sau bont ("în măciucă", "în ciupercă"), orientat în direcţia diafizei ("agăţător de cuier" la femur). Pe secţiune sunt formate din ţesut osos spongios acoperit de o corticală subţire. Până la maturizare vârful exostozei rămâne format din ţesut cartilaginos, care prin osificare encondrală dă naştere ţesutului osos şi explică creşterea prepubertară a exostozei. Uneori formaţiunea tumorală este asimptomatică. Alteori se manifestă prin existenţa unei mase tumorale şi mai rar prin durere (explicată de bursită la vârful formaţiunii, de compresiunea nervoasă sau vasculară, de fractură la baza exostozei) sau prin senzaţia de acroşaj la mişcare. Aceste simptome neliniştesc bolnavul şi îl determină să se prezinte pentru consultaţie. Radiografia convenţională decelează porţiunea osoasă a tumorii pe când coiful cartilaginos rămâne invizibil radiografic. La adult periferia tumorii devine mai precisă. Tratamentul exostozei solitare este chirurgical. Operaţia va fi motivată de simptomele enunţate, jena estetică sau suspiciunea (5%) de transformare malignă (durere şi creştere în volum după maturizarea scheletului). Indicaţia operatorie se pune la sfârşitul perioadei de creştere şi constă din excizie marginală în aşa fel încât să se ridice tumora cu baza sa de implantare. Înaintea operaţiei se va exclude boala exostozantă (Bessel-Hagen, Ombrédanne), ereditară cu transmisie dominantă (o osteocondrodistrofie). În acest caz se întâlnesc exostoze osteogenice multiple, deobicei la un copil care are o talie mică raportată la vârsta sa ("osul pierde în lungime ce câştigă în grosime"), cu inegalităţi a

membrelor (în plan craniocaudal) iar în plan frontal cu diformităţi (mână strâmbă şi genu valgum). Excluderea acestei posibilităţi diagnostice are importanţă deoarece atitudinea terapeutică diferă în acest caz (exostozele nu se operează) iar prognosticul este mai întunecat din cauza procentului (5-20%) mai crescut de degenerescenţă malignă la vârsta adultă (de unde o supraveghere medicală periodică). Transformarea malignă se face în condrosarcom.

Condromul. Tumora provine din dezvoltarea unor insule ectopice ale cartilajului de creştere. Există o formă a bolii în care aceste insule se dezvoltă juxtacortical (periferic) şi alta în care ţesutul cartilaginos se dezvoltă în interiorul osului (central).

Forma periferică (juxtacorticală) a condromului este o eventualitate rară (15% din condroame) întâlnită la adultul tânăr şi localizată la oasele mâinilor şi picioarelor. Semnul revelator este tumefierea. Radiografia descoperă o **opacitate metafizară** implantată pe corticală şi a cărei bază de implantare se continuă cu osul spongios subjacent (diagnostic diferenţial cu exostoza osteogenică). Suprafaţa tumorii este presărată cu mici opacităţi, uneori calcificate. Excizia marginală urmată de biopsie evită recidivele şi confirmă benignitatea.

Forma centrală (encondromul solitar) a condromului este eventualitatea obişnuită (85%) şi se caracterizează prin apariţia tumorii în metafiză urmată de deplasarea acesteia (odată cu creşterea) spre diafiză. Aspectul macroscopic al tumorii este de ţesut cartilaginos matur (lobuli albi-albăstrui înglobaţi într-o capsulă). Localizarea predilectă este la nivelul oaselor degetelor (50%) şi mai rar la rădăcinile membrelor. Tumora este asimptomatică şi pentru acest motiv diagnosticul se face târziu (la 30-40 de ani), întâmplător sau cu ocazia unei fracturi a osului bolnav (1din 10 cazuri). Imaginea radiografică este evocatoare: geodă clară, geografică, presărată cu calcificări cartilaginoase ("inele de fum"). Geoda are sediul metafizar sau metadiafizar (prin creştere), "suflă" osul iar uneori chiar erodează corticala. Condromul, odată descoperit, pune două probleme: a unicităţii şi a benignităţii:

- radiografia sistematică a scheletului exclude encondromatoza multiplă monomielică (boala lui Ollier genetică şi nu tumorală) iar prezenţa unor angioame cutanate a sindromului descris de Maffucci. Diagnosticul diferenţial are importanţa sa deoarece riscul degenerescenţei la vâsta adultă este crescut în formele multiple la 15-20%;

- se afirmă clasic căleziunile solitare distale rămân totdeuna benigne pe când cele proximale sunt suspecte de malignizare. Dogma benignităţii condroamelor oaselor mici trebuie combătută (Floareş). Deoarece diagnosticul transformării sarcomatose este dificil se va solicita medicului anatomopatolog să facă precizări asupra formei leziunii condromatoase (există numeroase forme de trecere). Sunt autori care nu ezită să considere condromul ca un condrosarcom în stadiul 0.

Tratamentul encondroamelor solitare. Dacă au fost descoperite întâmplător

şi sunt asimptomatice nu cer alt tratament decât supraveghere medicală periodică. Encondroamele care devin simptomatice şi încep să crească, mai ales la adult, necesită investigaţii suplimentare. Radiografic se studiază extensia corticală: existenţa unor distrucţii intraosoase (radiotransparenţe), eroziuni sau penetraţii (TDM şi RMN) sau creşterea gradului radiografic de agresivitate (calcificări difuze excesive) sau scintigrafic (creşterea fixării radioizotopului). În funcţie de informaţiile obţinute cu această ocazie, se practică fie o excizie intratumorală (chiuretaj atent cu examinarea histologică a întregului conţinut), fie o excizie marginală. În funcţie de defectul osos rezultat se discută şi eventualitatea unei metode de profilaxie a fracturilor.

Condroblastomul este o tumoră cartilaginoasă rară (1% între tumorile primitive şi 2,5% între tumorile benigne), cu sediul epifizar şi la oase lungi (humerusul proximal, femurul şi tibia, "aproape de genunchi"). Nu are semne clinice caracteristice, aspectul radiografic arată o tumoră "călare" pe cartilajul de creştere situată excentric în epifiză. Evoluţia este imprevizibilă şi dominată de riscul recidivei. Tratamentul este chirurgical. Condroblastoamele cu diametrul sub 3 cm vor fi simplu chiuretate; în cazul unor dimensiuni mai mari chiuretajul va fi urmat de plombaj cu autogrefon. În cazurile de apariţie a recidivei (5-38% după chiuretaj) gesturile chirurgicale se reiau. În formele întinse cu distrugerea epifizei se pune indicaţia artroplastiei iar în localizările peroniere sau ale arcului vertebral, cea de excizie largă.

Fibromul condromixoid este o tumoră cartilaginoasă rară (0,5% între tumorile primitive şi 2% dintre tumorile benigne), situată excentric metafizar în oasele lungi ale membrelor (30% din cazuri sunt localizate în metafiza tibială proximală). Histologic, aşa cum o arată şi numele, se caracterizează prin asocierea zonelor fibroase cu plaje mixoide într-o matrice cartilaginoasă. Simptomele sunt cele obişnuite, dar totdeauna discrete, radiografia descoperă imaginea caracteristică: o geodă de 1-8 cm, cu limite nete, sediu metafizar excentric, "suflând" corticala şi subţiind-o. Tratamentul este chirurgical (chiuretaj cu sau fără plombaj) iar în cazul recidivelor (10-25%) excizia marginală sau largă pare a fi indicaţia corectă.

Tumorile fibroase

Dintre tumorile fibroase cu originea în ţesutul conjunctiv nescheletogen care urmează o diferenţiere fibroasă, se descrie fibromul. Există două variante ale acestei tumori, o variantă frecventă - ***fibromul neosifiant*** (FNO) şi una rară - ***fibromul osteogenic*** (FO).

Fibromul neosifiant. Sub această denumire sunt cuprinse de fapt două tumori: fibromul neosifiant (FNO), mai frecvent şi **lacuna corticală metafizară** (LCM), mai rară. Ambele leziuni sunt benigne, identice histologic şi se deosebesc prin unele nuanţe ce ţin de talia tumorală şi de evoluţie. FNO apare la copii şi adolescenţi. Frecvenţa este dificil de apreciat deoarece tumora evoluează asimptomatic şi descoperirea este întâmplătoare în imensa majoritate a cazurilor.

Scanned with OKEN Scanner

Fractura este simptomul revelator o dată din 10 cazuri. Imaginile radiografice sunt evocatoare: o lacună metafizară, situată cu predilecţie în extremitatea inferioară a tibiei, excentrică, cu marele ax paralel cu cel diafizar, multiloculară, de 1-4 cm lungime (mai mică în cazul LCM), bine delimitată şi fără reacţie periostală. O diferenţă de nuanţă între cele două variante constă în faptul că FNO are o localizare subcorticală, pe când LCM are sediul cortical. Evoluţia este şi ea oarecum diferită în sensul că LCM are o tendinţă mai marcată la regresie spontană. Ambele tumori nu degenerează. Tratamentul constă în supraveghere. Chirurgia se adresează leziunilor foarte voluminoase şi fără tendinţă la regresie (chiuretaj şi plombaj cu os spongios), previne apariţia fracturii sau tratează o fractură pe os bolnav.

Fibromul osteogenic. A doua variantă a fibromului osos, mai rară, este reprezentată de fibromul osteogenic (FO). Se admite că fibromul osteogenic este o formă a displaziei fibroase cu localizare unică. Displazia fibroasă este o leziune pseudotumorală rară (2% între tumorile benigne) dar forma monostotică este cea mai frecventă. Debutează în copilărie, are predominenţă feminină şi se descoperă ca o tumefiere a unui os superficial (maxilar, occiput, coaste). Tabloul clinic al formei osoase unice este sărac şi pune problema diferenţierii de forma poliostotică care se însoţeşte şi de manifestări extraosoase (endocrine, pete cu aspect de "cafea cu lapte" şi fibromixoame ale părţilor moi). Aspectul radiografic este dat de dezvoltarea ţesutului fibros în os: lacună osoasă care "suflă" şi împinge corticala subţiind-o extrem fără a o rupe, fără reacţie periostală şi cu aspect normal al osului vecin. Localizările craniene sunt tipice (monostice şi osteocondensante) justificând denumirea de fibrom osifiant. După diferenţierea de condrom, fibrom condromixoid sau chist anevrismal şi după biopsie, care confirmă diagnosticul, leziunile vor fi supravegheate. Chiuretajul se adresează formelor dureroase; plombajul cavităţilor sau profilaxia fracturii sunt alte metode indicate, de la caz la caz, în tratamentul fibromului osifiant.

Tumori benigne de origine medulară

Granulomul eozinofil (GE) este o atingere osoasă localizată ce face parte din histiocitoza localizată idiopatică. Are ca leziune de bază granulomul polimorf alcătuit din polinucleare, plasmocite şi limfocite. Se diferenţiază de alte granuloame polimorfe prin faptul că în granulom există o proliferare a celulelor histiocitare. Se prezintă la consultaţie un copil în vârstă de 4-5 ani (3-10) care acuză o simptomatologie nespecifică (dureri, impotenţă funcţională cu sedii variabile în funcţie de localizarea afecţiunii) şi mai rar cu o fractură a osului bolnav. Probabil că multe asemenea localizări evoluează asimptomatic. Studiul radiografic arată o leziune osteolitică având sediul pe toate segmentele osoase înafara mâinilor şi picioarelor. Au oarecare specificitate localizările la craniu şi rahis. Evocator pentru diagnostic este descoperirea (prezenţa) unor lacune craniene ovalare cu margini neregulate şi fără reacţie periferică. Atingerea

vertebrală tipică este reprezentată de o lacună intrasomatică cu respectarea discurilor vertebrale. Dacă nu este surprinsă în această fază osteolitică, într-un stadiu mai avansat vertebra se fracturează şi ne vom găsi în prezenţa unui aspect sechelar de vertebră plană: o vertebră cu corpul redus la o lamă subţire osoasă care depăşeşte înainte alinierea marginilor anterioare ale corpilor vertebrali şi având discurile adiacente de înălţime normală. În rest nu există imagini radiografice specifice granulomului eozinofil: zone de osteoliză diafizare (centromedular) sau metafizare care pretează la confuzie cu osteomielită sau sindroamele metastatice. Desigur că în aceste circumstanţe se apelează la biopsie. Imediat după prelevare, materialul necesită o fixare adecvată (glutaraldehidă) şi deci prezenţa anatomopatologului în sala de operaţie. Biopsia completează din punct de vedere diagnostic supoziţia radiografică prin evidenţierea (cu ajutorul microscopiei electronice) a aspectului caracteristic rezultat al secţiunii membranelor: în citoplasma celulelor tinere se găseşte o structură pentalaminară conectată la membrana celulei ("corpuri X"). Acesta este motivul pentru care boala poartă numele de histiocitoză X. Când diagnosticul anatomopatologic este dificil de interpretat (aceleaşi aspecte se întâlnesc şi în osteomielită), mai ales dacă antibiograma a fost negativă, se poate folosi studiul imunohistochimic cu ajutorul imunomarkerilor specifici (ORT, proteina S 100 şi HLA-DR) prin care se diferenţiază granulomul histiocitar de alte granuloame polimorfe. Leziunile se vindecă spontan dar, din nefericire, uneori cu sechele (vertebră plană). Terapeutic, majoritatea nu cer decât a fi atent supravegheate şi eventual indicate unele manevre terapeutice vizând profilaxia fracturilor (aparat gipsat, osteosinteză de protecţie). Numai în unele cazuri particulare (agravare, complicaţii) se acceptă tratamentul chirurgical prin exereză intratumorală. Injectarea de corticoizi (tip metil prednisolon) sau radioterapia (cu doze de 10-15 Gray) rămân rezervate granuloamelor extinse sau inabordabile chirurgical. Mai important decât tratamentul este de a deosebi această formă localizată a bolii (2/3 din cazuri) de formele diseminate (1/3 din cazuri) în care leziunile osoase se însoţesc de atingeri viscerale, oferind aspectul unei histiocitoze acute (sindromul Letterer-Siwe) sau histiocitozei cronice (boala Hand-Schuller-Cristian).

Tumori benigne cu origine necunoscută

Tumora cu celule gigante (TGC), osteoclastomul sau tumora cu mieloplaxe este o tumoră originală. Originalitatea ei constă în faptul că se situează în zona de tranziţie între tumorile benigne şi maligne, fiind etichetată cu termenul de tumoră semimalignă (tranziţională). Reprezintă 2-5% dintre tumorile maligne şi 13-15% dintre tumorile primitive benigne ale osului. Enumerăm câteva dintre caracteristicile TGC. Apare excepţional înainte de 15 ani , este frecventă între 20-40 ani (75% din tumori) şi rară după 60 ani. Există o uşoară predominenţă la sexul feminin iar sediul pe os este cel epifizar. În ceea ce priveşte localizarea pe schelet (fig. 4.9.) remarcăm şi în acest caz că se respectă regula "aproape de genunchi şi departe de cot" în aşa fel încât 50% dintre tumori

Scanned with OKEN Scanner

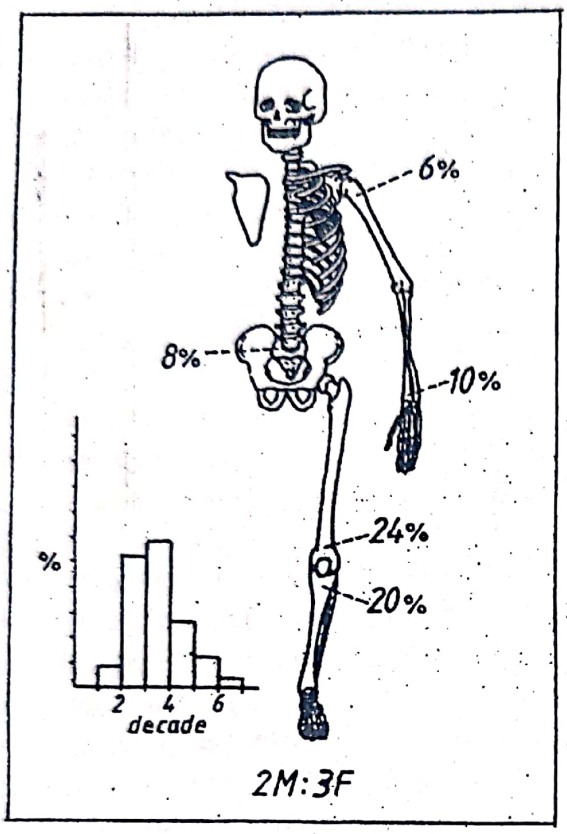

Fig. 4.9. Distribuţia TGC după sex, vârstă şi localizare

au sediul în metafiza inferioară a femurului sau superioară a tibiei. Localizările sunt deobicei unice. Tabloul clinic nu are nimic particular. Radiografia convenţională descoperă o zonă litică, epifizară, situată excentric şi reducând corticala la o dungă fină. În funcţie de stadiul de evoluţie al tumorii imaginea radiografică variază: formele inactive au imagini lacunare septate ("fagure de miere", "bule de săpun") cu respectarea corticalei; în formele active (agresive) imaginea se modifică în sensul că osteoliza progresează şi septurile dispar. Extensia tumorii afectează corticala (care pe alocuri este chiar distrusă) sau articulaţia vecină (în sensul că erodează osul subcondral şi invadează cartilajul). Biopsia este indispensabilă atât pentru diagnostic cât şi pentru stabilirea gradientului tumoral. La examenul macroscopic tumora are un aspect evocator: masă tumorală de culoare roşie brună, moale, friabilă, cu necroze şi anevrisme ("burete ud") situată excentric în epifiză, căreia îi subţiază corticala. Examenul microscopic stabileşte diagnosticul bazându-se pe prezenţa a două feluri de celule. Unele mici, mononucleate (stromale) şi altele gigante, multinucleate (cu 12-100 nuclei) numite şi osteoclaste sau mieloplaxele lui Robin. Tot examenul microscopic vine să indice şi histoprognosticul (gradul histologic al tumorii) în funcţie de anomaliile constatate: tipul I (50%) cuprinde tumorile cu tendinţă fibrocitară, denumite şi tumori calme; tipul II (35%) cuprinde tumorile care au câteva atipii nucleare, denumite şi active; în tipul III (15%) se încadrează tumorile cu caractere patente de malignitate, denumite şi agresive (adesea adevărate sarcoame cu mieloplaxe). Evoluţia TGC este dominată de riscul recidivelor şi transformarea malignă. Recidivele locale după tratament sunt frecvente (35-60%), dar în general TGC se vindecă (90%) după una sau două recidive. Recidivele sunt în legătură cu tipul tumorii, localizarea dar şi cu folosirea pentru tratament a radioterapiei. Malignitatea (10-20%) este ori primitivă ori ca urmare a transformării sarcomatoase a TGC. O noţiune aparte în

Scanned with OKEN Scanner

legătură cu această varietate tumorală este cea a metastazelor "benigne": în 2% dintre TGC apar metastaze pulmonare (histologic benigne) şi care evoluează favorabil după exereză. Tratamentul va ţine cont de gradul histologic şi, în general, el este chirurgical. Alegerea metodei de tratament variază şi în funcţie de perioada de evoluţie în care este surprinsă tumora (calmă, activă, agresivă), criteriu stabilit radiografic şi histologic. Se optează pentru excizie intralezională prin chiuretaj în tipurile I şi II. Acestei metode de tratament i se poate adăuga un agent termic (crioterapia) sau umplerea cavităţii restante prin tasarea în interior a unor autogrefoane spongioase. Excizia lărgită va fi rezervată de la început tumorilor agresive, tumorilor recidivate sau celor cu anumit sediu (peroneu, rotulă). Amputaţia este indicată în tumorile extinse în părţile moi (probată TDM, RMN) cât şi tumorilor tratate iniţial prin alte metode şi care au recidivat. Chimioterapia va fi folosită numai în formele maligne. Radioterapia trebuie abandonată, dat fiind faptul că ea pare a favoriza apariţia recidivelor ca şi transformarea sarcomatoasă. Se indică totuşi în tumorile inabordabile sau greu abordabile chirurgical (sfenoid, coloană), dar fracţionat şi cu doze care să nu depăşească 3000 razi.

Tumorile maligne primitive

Osteosarcomul (sarcomul osteogenic) este o tumoră malignă caracterizată prin formarea de ţesut osos (sau osteoid) de către celulele tumorale. Acest ţesut osos are o histologie bizară: calcificări ale ţesutului osteoid care conduc la scleroză neregulată. Este cea mai frecventă tumoră malignă a osului, mai frecventă la sexul masculin (60%). Apare în a doua decadă de viaţă având localizarea preferenţială (în 50% din cazuri) în jurul genunchiului. Alte sedii sunt reprezentate de humerusul proximal, femurul proximal şi bazin (fig. 4.10.). Debutul este anunţat clinic prin descoperirea unei mase de os sensibile (durere şi tumefiere), durerea fiind variabilă ca intensitate. Discretă la început, devine mai târziu violentă cu exacerbări nocturne şi este descrisă de bolnav ca o senzaţie de ruptură a osului (osteocopă). Tumefierea este mai rar semnul revelator. Prezentă la oasele superficiale sau în formele evoluate de boală se descrie ca o îngroşare a osului cu sediu **metafizar**, de consistenţă fermă şi facând corp comun cu osul. În momentul diagnosticului osteosarcomul este de obicei evoluat (stadiul IIB) iar tumora a invadat părţile moi, metastazele "săritoare" sunt prezente la 20% dintre pacienţi iar cele pulmonare la 10%. Aceste semne sunt suficiente pentru a ne determina să solicităm o radiografie, etapă fundamentală a diagnosticului. La început aspectele radiografice sunt mai puţin caracteristice (osteoliză centrală, fină eroziune corticală) dar mai târziu ele devin revelatoare: la nivelul unei metafize apar imagini de osteoliză (central), osteocondensare sau imagini mixte cu rupturi ale corticalei şi reacţie periostală ("raze de soare", "foc de ierburi", triunghiul lui Codman).

Scanned with OKEN Scanner

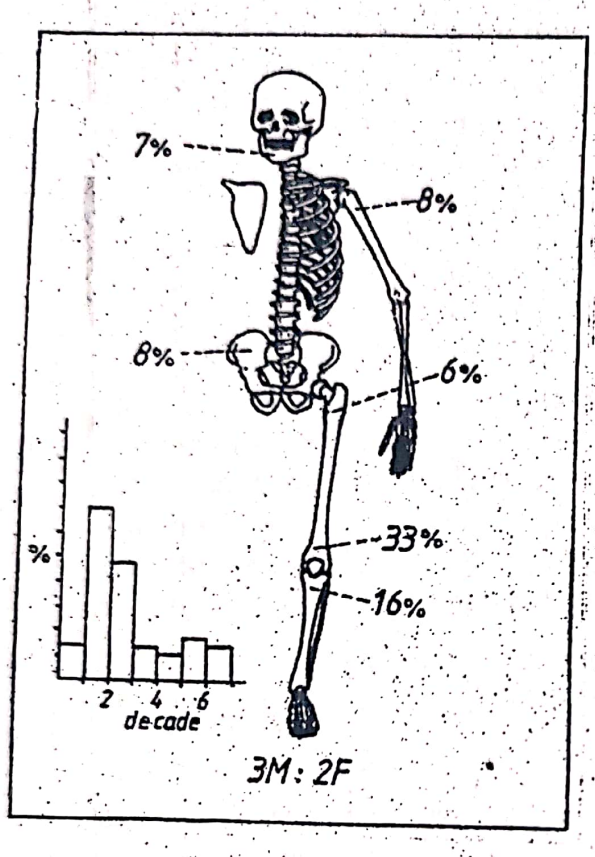

Fig. 4.10. Distribuţia osteosarcomului după sex, vârstă şi localizare

Există şi osteosarcoame periferice care se găsesc situate mai spre diafiză, care nasc de la suprafaţa osului şi nu din canalul medular. Numite **sarcoame parosteale** sau periostale (fig. 4.11.) au unele caractere histologice particulare (produc predilect os trabecular sau matrice cartilaginoasă), au un prognostic mai bun şi apar la o vârstă mai târzie decât osteosarcoamele centrale.

Următoarea etapă constă în stadializarea tumorii ca urmare a extensiei locale şi generale. Extensia locală se studiază prin TDM şi RMN, angiografie. Extensia generală se apreciază prin descoperirea metastazelor în plămâni (radiografie toracică) dar şi în creier sau ficat (teleradiografii, scintigrafie). În continuare, biopsia arată varianta histologică şi din acest punct de vedere se diferenţiază sarcoamele osteoblastice de cele condro sau fibroblastice. Evoluţia este variabilă în funcţie de precocitatea diagnosticului. Puţine osteosarcoame sunt descoperite la începutul evoluţiei, atunci când simptomatologia este inaparentă şi, deasemenea, puţine se trădează prin fractura osului bolnav. Descoperite de obicei în stadiul IIB, evoluţia depinde (paradoxal) nu de boala osoasă (care este de obicei tratată) ci de "afectarea pulmonară" (Trifaud şi Meary). Eforturile terapeutice nu trebuie să piardă din vedere sterilizarea metastazelor care reprezintă în 85% din cazuri cauza morţii acestor bolnavi. Înainte de anii 1970 tratamentul chirurgical (de regulă prin amputaţie sau dezarticulaţie) nu a putut împiedica moartea (85% în primii 2 ani). Supravieţuirile erau de 25% la 5 ani şi numai 5% la 10 ani. Îmbunătăţirea prognosticului se atribuie progreselor chimioterapiei dar sunt datorate strategiei tratamentului complex chimio-, radioterapic şi chirurgical după protocolul propus de Rosen (1981):

- **chimioterapie preoperatorie** făcută cu scopul de sterilizare a metestazelor şi de a favoriza chirurgia conservatoare;
- **chirurgie**; evaluarea cu această ocazie a chimiosensibilităţii (compararea procentelor necrozelor din prelevatul bioptic cu cel din piesa operatorie);

- **chimioterapie postoperatorie**: identică sau modificată.

Chimioterapia preoperatorie se începe cu două cicluri de metotrexat în doze mari şi adriblastină.

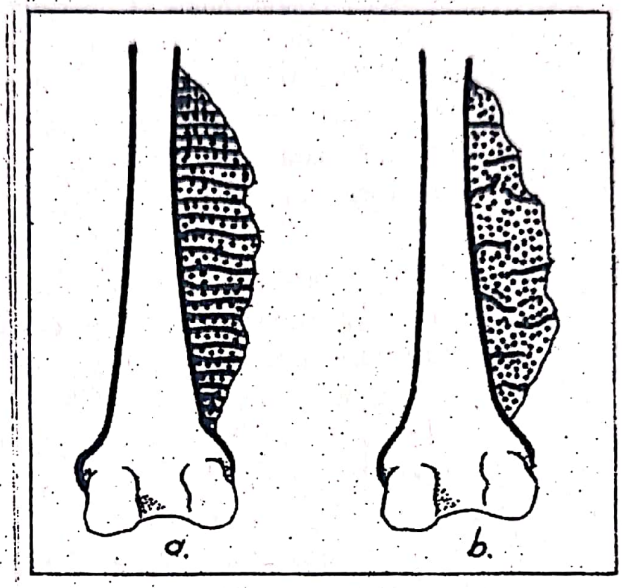

Fig. 4.11. Osteosarcomul parosteal (a) şi periostal (b)

Chirurgia. La 3-4 săptămâni după chimioterapie şi după un nou bilanţ al extensiei tumorale, se poate trece la tratamentul chirurgical folosind în general, graţie chimioterapiei preoperatorii, metode de tratament cu conservarea membrelor (70% din cazuri). În cazul osteosarcomului **excizia largă, "în bloc"**, cu o zonă de ţesuturi sănătoase este tipul de rezecţie folosit. Trebuie respectat principiul de a rezeca toate elementele anatomice invadate: zona de securitate va fi de 4-5 cm grosime (în plan transversal) şi la 5-7 cm de tumoră (în plan cranio-caudal) limite fixate prin TDM, RMN şi scintigrafie. Piesa excizată va fi oferită medicului anatomopatolog pentru reconfirmarea diagnosticului, evaluarea chimiosensibilităţii şi aprecierea corectitudinii exciziei.

A doua problemă este aceea a **reconstrucţiei** care diferă după cum este vorba de o reconstrucţie diafizară sau una articulară. În cazul unui răspuns favorabil la chimioterapie (mai puţin de 5% celule tumorale viabile) după exereză şi reconstrucţie se trece la **chimioterapie postoperatorie** cu trei cicluri de acelaşi fel cu cele folosite preoperator. În cazul unui răspuns nefavorabil (mai mult de 5% celule tumorale viabile) se modifică protocolul de chimioterapie: vor fi urmate trei cicluri de cisplatinium.

Procedând de această manieră, Rosen a avut 88% supravieţuiri după 3 ani (la bolnavi fără metastaze). Rezultatele sale au fost confirmate şi de Rhalifa

Scanned with OKEN Scanner

(1984).

Rămân în discuţie trei aspecte: contraindicaţiile chirurgiei conservatoare, locul roentgenterapiei şi tratamentul "bolii neperceptibile şi metastazelor perceptibile".

Chirurgia conservatoare a membrelor este imposibilă în următoarele circumstanţe: chimiorezistenţă, sarcoame voluminoase şi ulcerate, sarcoame cu fractură pe osul bolnav, prezenţa metastazelor "săritoare", apariţia metastazelor pulmonare, vârsta sub 10-12 ani, sediul tumorii într-un compartiment fără limite anatomice. Aceeaşi atitudine radicală (amputaţia) este de urmat şi în cazul în care în cursul intervenţiei conservatoare se constată deschiderea tumorii, invadare necunoscută. În aceste situaţii este de dorit ca rezecţia să se facă cu "o articulaţie deasupra tumorii".

Rolul röentgenterapiei. Diferite protocoale de iradiere sub forma roentgenterapiei convenţionale (clasice) sau iradiere etalată în cobaltoterapie cu doze de 9000 gamma nu au oferit rezultate certe. În prezent se foloseşte numai **iradierea pumonară profilactică** care vizează sterilizarea metastazelor infraclinice. O altă manieră de folosire a roentgenterapiei ar fi în cadrul operaţiilor de rezecţie, **iradiere extracorporeală** şi replantare avantajoasă teoretic dar a cărei rezultate urmează a fi probate în timp.

O ultimă chestiune ar fi cea a **tratamentului extensiei tumorale**. În ipoteza că la descoperirea bolii mulţi dintre bolnavii diagnosticaţi cu osteosarcom sunt deja purtători ai unor localizări extratumorale aflate în stadiul infraclinic, s-au propus diverse tratamente. Eficacitatea chimioterapiei a lăsat în umbră alte metode având rezultate incerte ca: tratamentul cu interferon (activitatea antitumorală, antivirală dar şi imunomodulatoare), iradierea pulmonară profilactică, imunoterapia activă specifică (cu limfocitele membrilor familiei bolnavului) sau imunoterapia activă nespecifică. **Metastazele** perceptibile se tratează atât prin chimioterapie cât şi, eventual, prin exereza chirurgicală.

Condrosarcomul este o tumoră malignă primitivă a osului care produce ţesut cartilaginos tumoral (pur) sau asociat cu ţesut fibros. Tumora nu produce niciodată ţesut osos. Frecvenţa tumorii este de 12-25% între tumorile maligne şi 25% în ansamblul tumorilor osoase. Apare după 30 de ani (în medie la 45 de ani), predominent la persoane de sex masculin. În ceea ce priveşte sediul pe schelet se afirmă că este rară la extremităţi şi că interesează predilect trunchiul şi centurile (fig. 4.12.). Localizarea pe os este metafizară (dar există şi forme diafizare, epifizare). Simptomele de debut sunt necaracteristice (durere şi tumefiere) şi foarte rar (3-4%) apare o fractură a osului bolnav. În momentul descoperirii, tumorile sunt destul de mari, în aşa fel încât clişeele standard găsesc mai rar o geodă centrală, policiclică, cu corticala integră şi fără reacţie periostală (condrosarcom central) şi mai adesea o masă cartilaginoasă dezvoltată în părţile moi (al cărei volum poate fi bănuit după calcificările intratumorale cu aspect

conopidiform), aderentă la os (condrosarcom periferic). Calcificările au aspectul de "sare şi piper" sau "floricele de porumb" deosebindu-se astfel de calcificările din tumorile benigne ("inele de fum"). Această masă cartilaginoasă maschează punctul de pornire al tumorii. Extensia la distanţă (pulmon) este tardivă şi această evoluţie îndelungată permite extensia locoregională prin invadare progresivă a structurilor vecine. Biopsia este bine să fie executată de cel care va efectua tratamentul definitiv pentru a aprecia mai bine limitele leziunii. Prognosticul depinde de localizarea tumorii, momentul diagnosticului şi tratamentul aplicat. Deoarece radioterapia şi chimioterapia sunt ineficace în tumorile cartilaginoase, **chirurgia rămâne singura posibilitate terapeutică**. Procedeul chirurgical se raportează la stadializarea tumorii. Oricum ar fi, excizia intratumorală nu intră în discuţie din cauza recidivelor locale (92%). În tumorile descoperite în stadiul I, excizia largă împreună cu segmentul osos purtător şi cicatricea de biopsie scade numărul recidivelor . Deoarece în tumorile localizate la nivelul trunchiului aceste reguli nu pot fi respectate, numărul recidivelor este mai mare. Tumorile descoperite în stadiul IIA pot fi tratate de aceeaşi manieră dar rata recidivelor creşte; în 10% din cazuri în acest stadiu apar şi metastaze pulmonare. Tumorile descoperite în stadiul IIB au ca metodă de elecţie amputaţia care poate fi indicată şi în stadiul IIA pentru prevenirea recidivelor. În acest stadiu metastazele pulmonare ajung la 71% şi prognosticul rămâne rezervat. Metastazele pulmonare ale condrosarcoamelor se tratează prin exereză.

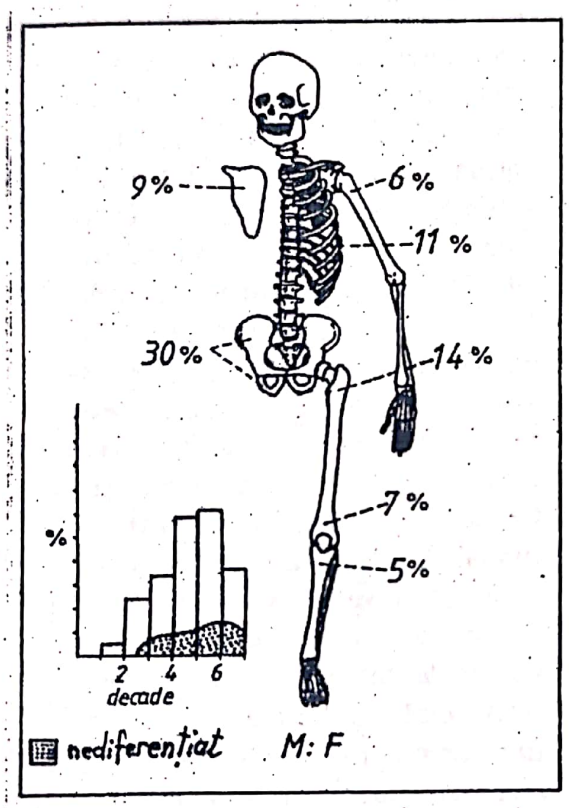

Fig. 4.12. Distribuţia condrosarcomului după sex, vârstă şi localizare

Fibrosarcomul osos este o tumoră malignă primitivă în care proliferarea celulară se face spre linia fibroblastică. Este o tumoră rară (3-5%) care nu are preferinţă de sex. Se dezvoltă predilect pe diafiza oaselor lungi (la unirea diafizei

cu metafiza), fie ca fibrosarcom medular (central), mai frecvent, fie ca fibrosarcom periostal (periferic), mai rar. Tumora interesează adultul tânăr (fig. 4.13.). Radiografia diferă după tipul fibrosarcomului. O leziune osteolitică, rău delimitată, fără condensare sau reacţie periostală ne sugerează varietatea medulară iar o umbră situată în părţile moi şi în contact cu osul, varietatea periostală. Biopsia descoperă o masă tumorală situată în canalul medular, de culoare alb-gri cu aspect fibros, fasciculat şi zone de necroză sau hemoragie. Diagnosticul histologic prin care se cere stabilirea formei este destul de dificil. Există o formă agresivă ce conţine celule rotunde, nediferenţiate şi o formă calmă ce conţine numeroase fibroblaste "în grăunţe de ovăz" (diferenţiere fibroblastică). Tot examenul histologic trebuie să specifice dacă tumora este primitivă sau a rezultat prin transformarea unei leziuni benigne. Confuzia se mai poate face cu tumori fibroase ale părţilor moi care au invadat secundar osul. Pentru aceste motive se apelează uneori la tehnici de microscopie electronică. Diagnosticul de fibrosarcom nu este nici clinic şi nici radiografic. Ne vom gândi la această posibilitate în situaţia în care "o leziune evocă o tumoră malignă dar niciuna în particular" (Lichtenstein). Tratamentul în stadiul IA (formele diferenţiate) constă în excizie largă pe când în stadiul IIB (formele nediferenţiate), la tratamentul chirurgical se foloseşte ca adjuvant chimio- sau radioterapia. Când excizia largă devine imposibilă îşi găsesc indicaţia amputaţia şi dezarticulaţia ca garanţi ai vindecării. Mai bun decât în osteosarcoame, prognosticul fibrosarcoamelor rămâne totuşi incert, depinzând de stadiul în care a fost surprinsă tumora dar şi de vârsta pacientului (prognostic mai bun la tineri), de tratamentul aplicat.

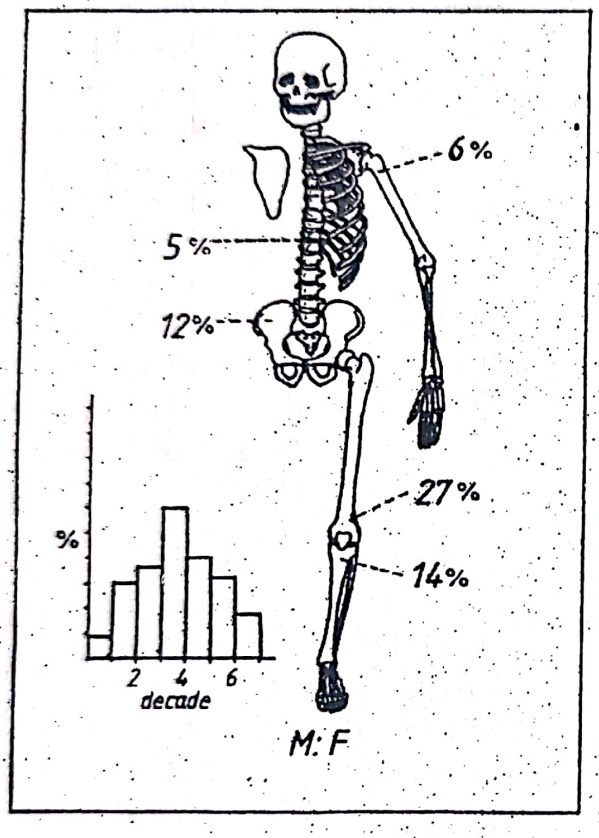

Fig. 4.13. Distribuţia fibrosarcomului după sex, vârstă şi localizare

Tumora Ewing. Această tumoră se descrie ca având-şi originea în elementele medulare hematoformatoare. Ewing în 1923 o considera ca derivată din celulele endoteliului vascular medular (endoteliom malign difuz). Oberling

(1928) o considera ca fiind derivată din celulele reticulare nediferențiate ale măduvei iar Enneking (1989) din elementele nemezenchimale ale măduvei osoase. Astăzi se consideră că tumora are origine neurectodermică. Mai mult, există aproape constant o anomalie cromosomică (translocație 11-12). Este relativ frecventă (8-10%) și apariția ei la vârsta de 10-15 ani (excepțional înainte de un an și rar după 25 de ani) sprijină afirmația că este cea mai frecventă tumoră malignă osoasă primitivă la copil (fig. 4.14.). Are o discretă predominență masculină. Se localizează pe schelet în 60% din cazuri pe oasele plate (omoplat, craniu, bazin) și 40% pe oasele lungi. În ceea ce privește localizarea pe os este mai obișnuit (72%) sediul metadiafizar sau diafizar (femur sau peroneu). Tumora se descoperă în stadiul IIB când semnele clinice, durere și tumefiere, se pot găsi uneori (25%) într-un context inflamator (febră, astenie, slăbire) care poate pune problema diagnosticului diferențial cu osteomielita. Semnele inflamatorii indică un prognostic negativ. Confuzia este posibilă mai ales atunci când sunt prezente și semnele de laborator ale tumorii Ewing (VSH accelerat, leucocitoză).

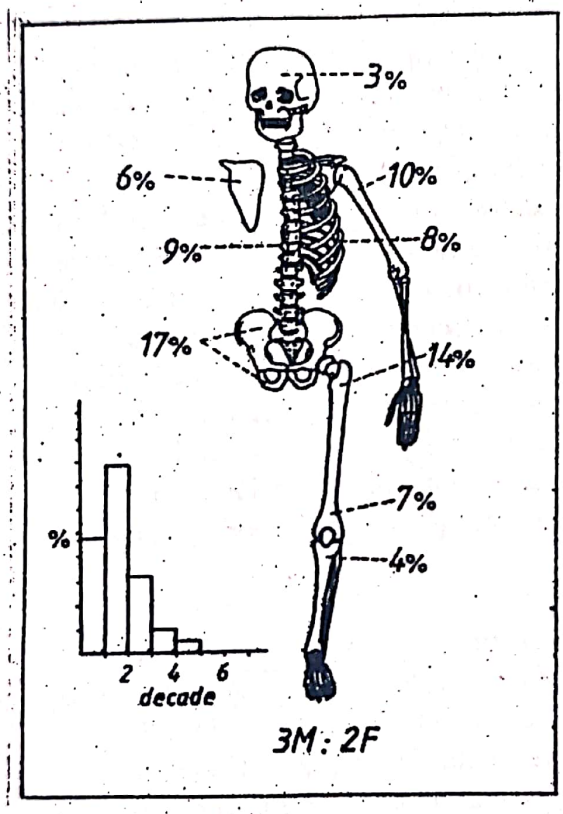

Fig. 4.14. Distribuția tumorii Ewing după sex, vârstă și localizare

Radiografia are ca semn major osteoliza însoțită de reacție periostală ("foc de ierburi" sau "bulb de ceapă" în 25% din cazuri). Osteocondensarea se poate întâlni în cazul localizării tumorii la bazin și coaste. Extensia în părțile moi, vizibilă radiografic, poate masca leziunile subjacente, dar extensia tumorală se studiază mai amănunțit cu ajutorul angiografiei și tehnicilor de imagerie. Scintigrafia cantitativă apreciază eficacitatea terapeutică. Certitudinea diagnostică o aduce biopsia care descoperă o masă tumorală gri-albicioasă, strălucitoare, opacă, cu zone de necroză și hemoragii. Culturile sunt negative. Microscopia este dificil de interpretat deoarece arată o proliferare celulară difuză și monomorfă cu celule rotunde, mici, având nuclei voluminoși rotunzi sau ovalari. Folosind

Scanned with OKEN Scanner

coloraţii speciale (reticulină absentă, glicogen pozitiv, PAS pozitiv, Bodian negativ) diagnosticul poate fi mai uşor orientat. Tratamentul tumorii s-a modificat în ultimii ani: se începe cu chimio- şi radioterapia iar chirurgia, altădată în prim plan, este indicată numai în al treilea rând. Această conduită a făcut ca prognosticul tumorii să se schimbe, în sensul că dacă supravieţuirile după 5 ani, care erau de numai 10% (tumora cea mai gravă) să ajungă în prezent la 65% (din care 40% cu remisiune completă). În practică se foloseşte protocolul E3 al EORTC în care chimioterapia multiplă secvenţială se combină cu iradierea (un ciclu are 90 de zile: 20 zile Oncovin şi Endoxan, între a 35-a şi a 50-a zi Adriamicină, între a 70-a şi a 80-a zi Procarbazină). Ciclurile de chimioterapie se repetă de 6 ori (18 luni în total). Iradierea se face prin cobaltoterapie cu doze de 60 Gy timp de 6 săptămâni pentru oasle lungi şi 45 Gy timp de 4 săptămâni pentru oasele plate. Tumorile Ewing sunt deosebit de radiosensibile. Combinaţia chimioterapie-chirurgie (excizii carcinologice) este o metodă indicată atunci când : osul interesat poate fi rezecat în întregime (peroneu, coastă, claviculă), când reconstrucţia este uşoară,când radioterapia este contraindicată (la copil provoacă diformităţi prin sterilizarea plăcii de creştere) sau când tumora s-a complicat cu fractura osului bolnav. O altă situaţie în care combinaţia chirurgie-chimioterapie este licită o reprezintă şi cea în care o iradiere anterioară s-a dovedit a fi fără rezultat. Rezultatele tratamentului astfel conceput sunt umbrite de insuccese datorate recidivelor locale (20%) şi de apariţia metastazelor (osoase şi pulmonare).

Limfosarcomul osos Parker şi Jackson. Tumora se dezvoltă pe seama celulelor măduvei osoase şi constă în proliferarea celulelor reticulare diferenţiate provenind probabil dintr-o "suşă" limfoidă. Sunt considerate echivalentul osos al "reticulosarcoamelor ganglionare". Au o frecvenţă de 3%, se întâlnesc la adult (între 40 şi 60 de ani) şi se localizează pe oasele lungi. Limfosarcoamele au aceleaşi semne clinice ca şi celelalte tumori osoase (dureri, tumefiere, fractură) şi aceleaşi semne radiografice (liză însoţită de osteocondensare şi reacţie periostică în 2/3 din cazuri). Bilanţul extensiei tumorale se face prin teleradiografii (există localizări multiple în 20% din cazuri). Studierea extensiei se continuă cu ajutorul imageriei (local), scintigrafia hepatică şi radiografia pulmonară (metastaze) şi biopsie medulară (în final atinge măduva). Biopsia recoltează dintr-o masă tumorală moale, friabilă, albicioasă "encefaloidă", care infiltrează cavitatea medulară şi distruge corticala. Examenul histologic se loveşte de greutăţi de interpretare. Tratamentul de elecţie constă în radio- şi chimioterapie ca în sarcoamele nehodgkiniene (radioterapie locală iar uneori şi ganglionară şi chimioterapie ciclică şi secvenţială) asociate la corticoterapie. Chirurgia are puţine indicaţii: recoltare pentru biopsie, osteosinteza fracturilor pe os bolnav şi amputaţia în cazul tumorilor voluminoase şi ulcerate.

Scanned with OKEN Scanner

Histiocitofibromul malign al osului (HFM) este o tumoră malignă primitivă a osului în care sunt angajate în proliferare celulele histiocitare şi fibroase. Se poate dezvolta şi pe leziuni preexistente (25%) cum ar fi infarctul osos şi boala Paget. Reprezintă 1‰ dintre tumorile osoase. Localizarea în părţile moi (descrisă de Feldman şi Norman 1972) este mai frecventă decât cea osoasă. Atunci când atinge osul tumora preferă zona metafizară a oaselor lungi. Este considerată ca o tumoră a scheletului care apare după decada a treia (fig. 4.15.).

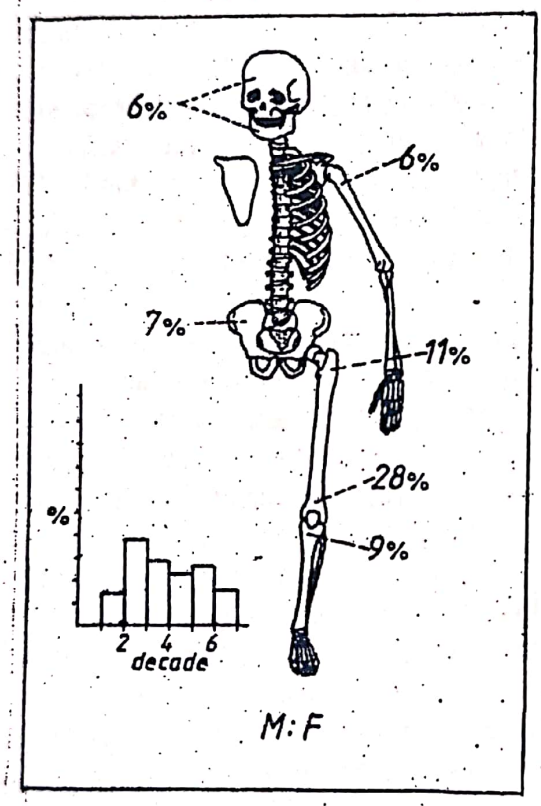

Fig. 4.15. Distribuţia HFM după sex, vârstă şi localizare

Clinica nu prezintă nimic specific iar radiografia evocă malignitatea. Extensia tumorală se studiază ca de obicei dar în acest caz este necesară şi limfografia deoarece invadarea se face preferenţial pe cale limfatică. Descoperită în stadiul IIB (biopsia analizează ţesuturile recoltate prin coloraţii speciale) tumora este tratată chirurgical prin metode radicale (amputaţie şi dezarticulaţie). Dacă descoperirea s-a făcut mai devreme (stadiul IA) excizia largă şi chimioterapia (ca cea din osteosarcom) poate fi o combinaţie favorabilă de tratament. Radioterapia (doze mari de 70 Gy) este utilă mai ales pentru metastaze. Evidarea ganglionară face parte din protocolul de tratament. Supravieţuirile sunt de 30-50% la 5 ani şi 25-30% la 10 ani.

Mielomul multiplu este o tumoră osoasă malignă primitivă care naşte prin proliferarea anarhică a celulelor plasmocitare ale măduvei osoase (plasmocitele sunt celule cu aparat celular diferenţiat pentru sinteza proteinelor şi apar din limfocitele B în prezenţa unui antigen). Frecvenţa tumorii este de 3 %, interesează persoanele de sex masculin la vârsta de 40-70 de ani. Tumora are o localizare preferenţială pe scheletul axial interesând oase plate şi scurte, active

din punct de vedere hematopoetic (bolta craniană, coaste, stern, omoplat). Anatomopatologic elementul caracteristic este nodulul mielomatos: o masă moale, gelatinoasă, colorată brun roşiatic. Acest nodul interesează osul dar şi unele viscere. Se cunosc trei forme clinice de boală: unică, multiplă şi difuză. Forma unică (mielomatoză solitară) evoluează în 20% din cazuri spre forma multiplă (mielomatoză multiplă sau boala Rustitki-Kahler). Există o formă particulară a bolii în care nu există noduli mielomatoşi ci o proliferare plasmocitară difuză (numită şi mielomatoză decalcifiantă difuză sau boala Weissenbach şi Lievre). Existenţa nodulului mielomatos sau plasmocitelor mielomatoase la nivelul măduvei unui os generează un proces de resorbţie osoasă sub dependenţa unei substanţe secretată de plasmocite OAF (osteoclast activating factor): stimulează resorbţia osteoclastică şi deprimă reconstrucţia osteoblastică. Această resorbţie explică intimitatea procesului anatomopatologic constând în erodarea lamelelor osoase, depăşirea barierelor corticale şi periostale, fragilizarea osului şi fractura pe os bolnav. Aceeaşi resorbţie osoasă neurmată de reconstrucţie explică şi sindromul clinic manifestat prin dureri ciclice, profunde care predomină pe axul cranio-pelvi-rahidian şi la centuri. Durerile se agravează odată cu apariţia unor fracturi. Ele determină insomnii şi se calmează cu antalgicele obişnuite. Al doilea simptom este perceperea de tumefacţii ososase: formaţiuni rotunde şi renitente, semn inconstant dar de mare valoare pentru diagnostic. Fracturile patologice, al treilea semn, sunt localizate mai ales la vertebre. Prezenţa nodulului mielomatos la nivelul viscerelor este în legătură cu starea generală alterată a acestor bolnavi: astenia, febra neregulată din cursul puseelor evolutive, slăbirea, interesarea renală (hematurie, oligurie şi chiar anurie şi uremie), interesarea pulmonară (dispnee, crize astmatiforme), gastrointestinală (tip enterocolită). Radiografia convenţională constată o osteoliză localizată multifocală cu sediul pe scheletul axial ("craniu ciuruit de alice") sau tasări vertebrale (uneori multiple) situate dorsolombar sau cervical. Mai rar o geodă singulară "suflă osul" (forma solitară) sau o osteoporoză difuză predominent rahidiană (forma difuză) sunt elemente care susţin diagnosticul radiologic. TDM şi RMN vizualizează infiltrarea tumorală, ruptura corticalei, detectează infiltraţia peridurală, diferenţiază după apariţia fracturii cauza acesteia, ghidează biopsia şi urmăresc evoluţia după tratament. Scintigrafia arată hiperfixare. Laboratorul este de această dată informativ: anemie, VSH crescut, hiperuricemie şi hipercalcemie. Alte semne de laborator - hiperproteinemia (150g‰), cu proteine care se situează electroforetic în zona gamma (hipergamaglobulinemie), ca şi existenţa unei paraproteine termosolubile care se elimină în urină (proteina Bence-Jones) - sunt elemente care îmbogăţesc semnele de laborator. Cheia diagnosticului rămâne însă puncţia sternală prin care se descoperă prezenţa de plasmocite tinere cu atipii. O reacţie plasmocitară (cu plasmocite regulate fără atipii) se întâlneşte şi în alte boli. Pentru afirmarea diagnosticului de mielom, în prelevatul din puncţie plasmocitele trebuie să fie prezente în număr crescut (peste 10-15%),

Scanned with OKEN Scanner

imature, cu atipii. Tratamentul mielomului se bazează pe radio- şi chimioterapie. Mieloamele sunt foarte sensibile la terapia radiantă şi reosificarea apare după o iradiere de câteva luni. Chimioterapia adjuvantă este benefică mai ales în formele difuze (supravieţuirile rămân, totuşi, în aceste cazuri de numai 30% după 5 ani). Poate că apariţia unor chimioterapice noi sau a unor noi metode chirurgicale (transplantul de măduvă) vor îmbunătăţi în viitor rezultatele protocoalelor actuale de tratament. Tratamentul chirurgical se aplică în prezent numai cu viză de profilaxie a fracturilor pe os bolnav. Calcitonina şi difosfonatele reprezintă terapeutica antiosteoclastică în osteolizele întinse şi tasările vertebrale. Hipercalcemia necesită a fi tratată uneori de urgenţă prin hidratare salină şi terapie hipocalcemiantă (calcitonină, difosfonate, corticoizi).

TUMORILE OSOASE SECUNDARE

Tumorile osoase secundare sunt dominate de ***metastazele cancerelor epiteliale***. Atingerea osoasă secundară poate fi şi urmare a ***extensiei unei tumori*** provenite din structurile învecinate osului.

Tumorile metastatice

Procentul de 25% a metastazelor în cadrul tumorilor osoase face ca ele să fie cele mai frecvente tumori ale osului. Toate oasele pot fi sediul unei metastaze. Se remarcă totuşi **frecvenţa unor localizări** pe scheletul axial (craniu, vertebre, coaste, bazin) şi femurul proximal ca şi raritatea atingerilor distale la nivelul membrelor (4%). Toate tumorile pot da metastaze osoase. Remarcăm osteofilia unor cancere (sân, pulmon, prostată, rinichi, tiroidă) şi raritatea metastazării osoase a cancerelor digestive (pancreas, stomac, rect) sau genitale (ovar). Colonizarea osului se face pe cale sanguină. Din punct de vedere al contextului **clinic** există două eventualităţi:

- Prima este aceea în care **cancerul este deja cunoscut** în momentul apariţiei metastazei. Noua localizare se manifestă prin dureri situate la nivelul osului interesat. Durerile sunt un veritabil sindrom prefracturar. La început insidioase şi localizate, cu timpul devin intense, rezistă la antalgicele obişnuite şi au o recrudescenţă nocturnă. Câteodată iradiază având caracter nevralgic (intercostal, crural, sciatic). Alteori fractura este primul semn al metastazei (se vor deosebi aceste fracturi de cele datorate iradierii). În aceste situaţii **radiografia** convenţională arată o leziune litică (frecvent), condensată (10% în metastazele prostatei şi sânului) sau mixtă (rar). **Diagnosticul** este evident şi se urmează schema cunoscută. Studierea extensiei metastazei în părţile moi se face prin radiografii cu raze moi, TC şi RMN. Cunoscând faptul că metastazele devin aparente radiografic atunci când osul a pierdut 50% din masa sa, se poate presupune că pot exista şi metastaze nedecelabile radiografic. Pentru descoperirea matastazelor "latente" se practică puncţia-aspiraţie medulară şi

scintigrafia. Tehnicile angiografice apreciază raporturile metastazei cu vasele dar şi vascularizaţia tumorii în vederea unei eventuale embolizări. În final puncţia-biopsie confirmă identitatea ţesutului recoltat din metastază cu cel al tumorii primitive sau face diagnosticul diferenţial (la coloană mai ales) în cazul unor tasări vertebrale între tasarea datorată osteoporozei şi cea datorată metastazei.

• A doua eventualitate a manifestărilor clinice este aceea în care **metastaza apare ca prim simptom** la un bolnav care nu este cunoscut ca purtător al unei tumori primitive. Este cazul **metastazei revelatoare**. În evaluarea clinică se vor parcurge etapele cunoscute şi anume diagnosticul de tumoră osoasă malignă urmat de stadializarea acesteia. La 20% dintre bolnavi nici biopsia nu poate afirma paternitatea metastazei. Investigaţiile vor viza în primă intenţie prostata şi pulmonul.

Tratamentul metastazelor osoase este chirurgical, radio- şi chimio-terapic dar şi hormonal, imunologic. La nevoie, se va adresa durerii şi hipercalcemiei (datorată osteolizei). Dacă în principiu se folosesc aceleaşi metode ca şi în tumorile osoase există şi două diferenţe: prezenţa unei localizări primitive şi metastaza având sedii diferite. În legătură cu existenţa unei localizări primitive sunt de soluţionat unele probleme preliminarii referitoare la speranţa de viaţă, riscul operator şi riscul fracturar.

• **speranţa de supravieţuire** după apariţia unei metastaze este diferită (tab. 4.4.).

Cancer de sân	16-22 luni
Cancer de rinichi	7-15 luni
Cancer de prostată	9-12 luni
Cancer de plămân	1-5 luni

Tab. 4.4 . Speranţa de supravieţuire după apariţia unei metastaze în funcţie de localizarea cancerului primitiv

• **riscul operator** va fi apreciat împreună cu medicul anestezist-reanimator. Starea generală a acestor bolnavi este adesea alterată prin apariţia primelor semne de caşexie neoplazică, bolnavul are tarele inerente vîrstei, terapiei anticanceroase, suferă de hipercalcemie şi este potenţial purtătorul unor însămânţări în pulmon, creier şi ficat. Decizia operatorie va ţine cont de aceste aspecte şi se va pune în aplicare cu acordul pacientului sau familiei acestuia.

• **riscul fracturar**. O leziune osteolitică reprezintă un pericol major de apariţie a unor fracturi atunci când interesează 50% din grosimea corticalei. Pentru aprecierea mai precisă a acestui risc se foloseşte tabelul lui Fidler

Scanned with OKEN Scanner

(tab.4.5). Riscul este mai mare în localizările la **membrul inferior**.

Odată rezolvate aceste probleme preliminarii se trece la tratamentul chirurgical care diferă în funcţie de topografia metastazei (**oase lungi, rahis, craniu, pelvis, oase plate,** coaste sau omoplat).

Procentaj de osteoliză	Incidenţa fracturilor
0 -25%	0%
25-50%	3,7%
50-75%	61%
>75%	80%

Tab. 4.5. Incidenţa fracturilor în raport cu procentajul de osteoliză corticală (Fidler)

Tratamentul chirurgical al metastazelor **oaselor lungi** are drept scop profilaxia fracturilor sau tratamentul curativ al fracturilor. Profilaxia fracturilor oaselor lungi suscită numeroase discuţii. Se urmăreşte suprimarea durerilor şi asigurarea funcţiei imediat după operaţie (nu se aşteaptă consolidarea) pentru un timp egal cu speranţa sa de supravieţuire. Pentru a putea realiza aceste deziderate se folosesc mijloace de osteosinteză solidă ca: osteosinteza centromedulară cu focar închis cu alezaj şi blocare statică pentru diafiza femurală şi ancluajul fasciculat al diafizei humerale. Dacă soliditatea montajului lasă de dorit (nu pare suficientă pentru mers) se foloseşte osteosinteza cu focar deschis completată cu cimentare acrilică. În cazul metafizelor sunt indicate osteosintezele cu lamă-placă cimentată. La nivelul epifizelor artroplastia protetică este o manieră optimă de tratament (megaproteze cimentate, cu coadă lungă care să se sprijine în os "mecanic sănătos"). Dacă fractura a apărut, se practică osteosinteza "de confort" care se bazează pe metodele enumerate anterior.

Rezultatele acestor operaţii sunt bune la membrul inferior (67% din bolnavi îşi reiau mersul şi 31% nu mai au dureri), spectaculare la membrul superior. Supravieţuirea va fi în legătură cu afecţiunea primitivă.

Tratamentul chirurgical al metastazelor **rahidiene** are drept scop ameliorarea durerilor şi prevenirea complicaţiilor medulare neurologice. Această metodă de tratament devine cu atât mai necesară cu cât tratamentul neoperator (radio-, hormono-, chimioterapia sau embolizarea, combinate cu imobilizarea externă) este inconfortabil şi nu-şi justifică indicaţia. Foloseşte două feluri de intervenţii: de decompresiune (neurochirurgicale) şi de stabilizare (ortopedice) sau asociate.

Laminectomia posterioară decompresivă asociată cu exereza tumorii (dacă este posibil) şi osteosinteza (placă de pontaj, material Harrington, ciment mulat în şanţuri după laminectomie) ar fi una dintre posibilităţi; corporectomia

anterioară se adresează leziunilor corpului vertebral şi se asociază cu reconstrucţia corpului vertebral (grefoane osoase, ciment, placă, proteze metalice fixate în corpii vertbrali învecinaţi). Laminectomia şi corporectomia se pot asocia.

Tratamentul chirurgical al **oaselor late şi scurte** (coaste, pelvis, claviculă şi omoplat) au metode specifice ce ţin de localizare (excizie atunci când este posibil) . Metastazele craniene, relativ frecvente, au indicaţii chirurgicale numai atunci când sunt voluminoase. Exereza lor se face în mediu neurochirurgical.

Ca regulă generală **radioterapia urmează tratamentului chirurgical.**

În concluzie, apariţia metastazelor osoase care anunţă un sfârşit apropiat nu trebuie să ne dezarmeze. Singura atitudine corectă este aceea de a încerca să controlăm activ evoluţia bolii printr-un tratament complex făcut în **echipă multidisciplinară.**



BIBLIOGRAFIE

1. Adams JC, Hamblen DL: Outline of Orthopaedics. Eleventh edition, Churchill Livingstone, 1990.
2. Apley AG, Solomon L: Apley's System of Orthopaedics and Fractures. Seventh edition, Butterworth - Heinemann Ltd., 1993.
3. Crawford Adams J, Hamblen DL: Outline of Fractures. Tenth edition, Churchill Livingstone, 1992.
4. Crenshaw AH (ed): Campbell's Operative Orthopaedics. Eight edition, St. Louis: C.V.Mosby Co. 1992.
5. Dandy DJ: Essential Orthopaedics and Trauma. Curchill Livingstone Edinburgh London Melbourne and NY. 1989.
6. Floareş Gh: Traumatismele osteoarticulare. Litografia I.M.F. Iaşi 1979.
7. Proca E: Tratat de patologie chirurgicală Vol. III, Ed. Medicală, Bucureşti, 1988.
8. Rockwood CA, Green DP, Bucholz RW: Rockwood and Green's Fractures in Adults. Third Edition. J.B. Lippincott Comp. Philadelphia N.Y. London, 1991.
9. xxx Enciclopedie medico-chirurgicale. Appareil locomoteur, vol 1-6, Paris, 1982.

Scanned with OKEN Scanner